


Quel algorithme pour l'abord vasculaire ?

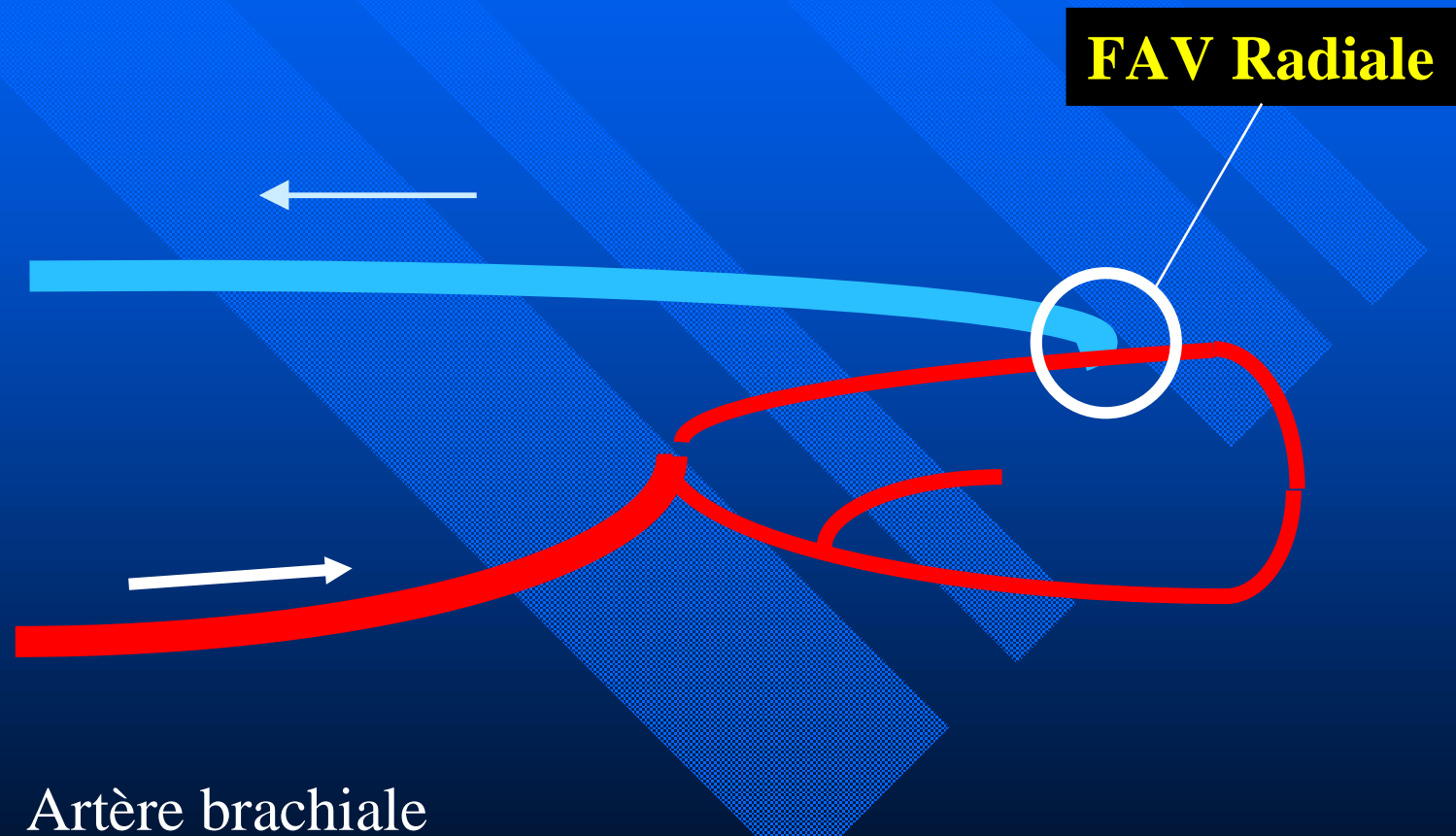
Pierre BOURQUELOT



FAV Distale



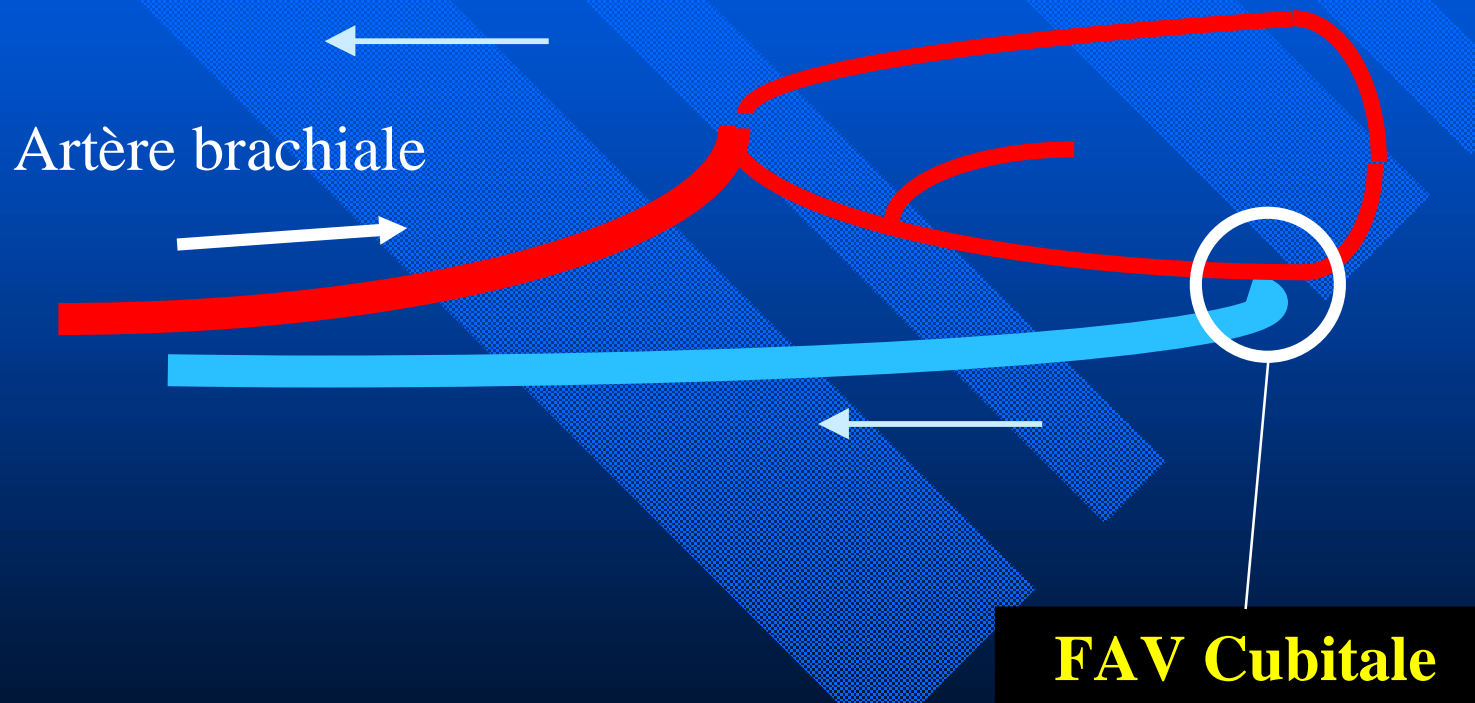
FAV Distale : Radio-Céphalique



FAV Distale : Radio-Céphalique


- Bilan clinique, Doppler, Phlébographie
- Poignet ou plus proximale
- Agé = oui, Diabétique=essayer ...
- 1/3 supérieur : lier veine perforante et basilique
- Garrot pneumatique, microchirurgie
- 3 mois avant hémodialyse, 6 mois chez enfant
- Défaut de maturation :
 - Correction de sténose, superficialisation
 - Changement de site ?

FAV Distale : Ulna-Basilique



FAV Distale : Ulna-Basilique

- Vaisseaux plus fins :
Microscope +++
- Maturation plus lente



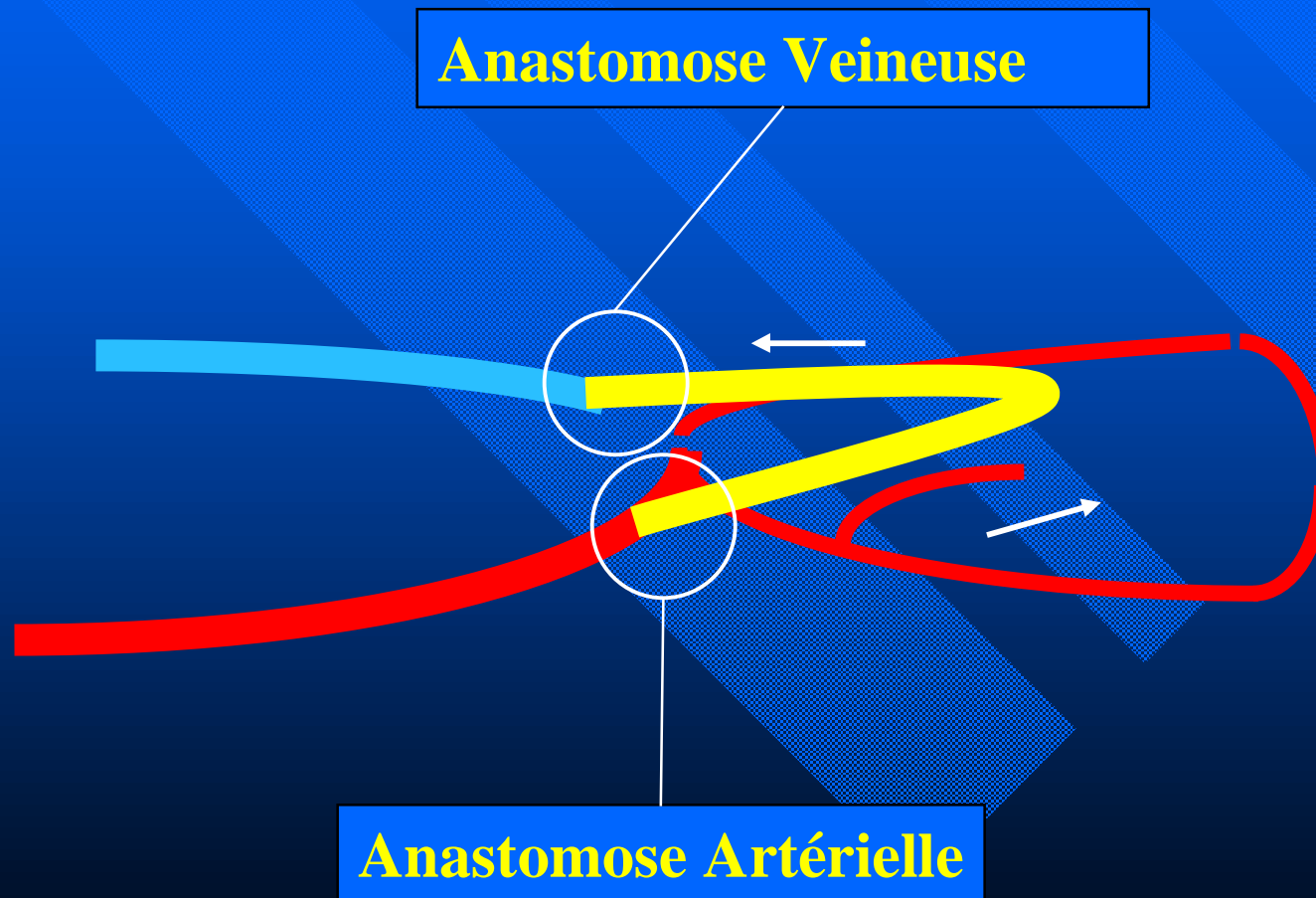
Cubitale

FAV Distale



Prothèse en boucle avant-bras

Prothèse en boucle avant-bras



FAV Distale

~~Prothèse en boucle avant-bras~~


FAV Proximale



FAV Proximale

FAV Céphalique

**FAV Basilique (+ superficialisation
en 2 temps)**



FAV Distale

~~**Prothèse en boucle avant-bras**~~

FAV Proximale

Hyper- Débit / Ischémie

Prothèse Rectiligne Distale




Prothèse Distale

Anastomose Veineuse

Anastomose Artérielle

Prothèse



FAV Distale

~~**Prothèse en Loop**~~

FAV Proximale

Hyper- Débit / Ischémie

Prothèse Proximale

Prothèse Rectiligne Distale



Prothèse Proximale

Anastomose Veineuse

Anastomose Artérielle

Prothèse

Veine Axillaire



FAV Distale

~~**Prothèse en Loop**~~

FAV Proximale

Hyper- Débit / Ischémie

Prothèse Proximale

Pontage Distal

Montages Exotiques & Cathéters « Définitifs »

Montages Exotiques

- Pontages Thoraciques: sténose v. précoce
- Pontages MI: infection, sténose
- Pontages Artério-Artériels: non
- **Superficialisation Veine Fémorale**

Cathéters Définitifs

- Jugulaire
- Fémoral
- Exotiques
 - » Azygos
 - » Cave inférieur : Hépatique, Lombaire ...

pbourquelot@magic.fr

