

□ Diagnostic des sténoses - Angiographie : iode, CO₂, gadolinium

Denis HENROTEAUX

CHR de la Citadelle, Liège - denis.henroteaux@chrcitadelle.be

Techniques:

L'exploration angiographique doit être guidée par la symptomatologie clinique qui conditionnera également le choix de la technique d'examen. Quelle que soit la technique choisie, les conditions d'asepsie doivent être strictes.

Fistulographie par ponction directe antérograde (fistulo directe)

C'est la méthode la plus usitée et le premier choix car elle est facile et bien comprise par le patient. Elle ne nécessite pas plus de précautions qu'une séance de dialyse. Le versant veineux de l'abord vasculaire (FAV) à proximité de l'anastomose artérioveineuse est ponctionné à l'aide un cathéter téfloné de 20 G. L'utilisation d'une manchette à pression au niveau du bras est indispensable pour bien visualiser le versant artériel adjacent à l'anastomose. La manchette sera gonflée 10 à 20 mm Hg au-dessus de la pression artérielle habituelle du patient.

L'acquisition à 2 images/sec utilisera la soustraction numérique. Mais parfois cette cadence pourra être augmentée à 4 ou 6 images/sec pour bien visualisé certaine FAV à haut débit ou d'anatomie complexe.

Le produit de contraste est injecté à la main en utilisant une seringue de 10 ml (5-8ml) pour la visualisation de l'anastomose et le retour veineux adjacent. Mais 15 à 20 ml seront nécessaire pour visualiser les veines proximales.

Avec un injecteur automatique le débit sera de 4 à 6 ml/sec avec volume 8 à 10 ml ou 15 à 20ml.

Fistulographie par ponction artérielle (fistulo artérielle)

La technique est la même que pour une artériographie l'abord peut être soit huméral rétrograde au niveau du pli du coude soit fémoral rétrograde avec un cathétérisme sélectif de l'artère humérale. Elle est indispensable quand il faut visualiser les artères alimentant la FAV ou quand l'anastomose n'a pu être bien analysée par une fistulo directe.

La visualisation des artères en aval de l'anastomose nécessite parfois la réalisation d'injections avec compression de la FAV ce qui permet d'illustrer le vol vasculaire.

Les mêmes conditions techniques d'acquisition et d'injection que pour la fistulo directe seront utilisées. Elle nécessite les mêmes précautions qu'une artériographie en particulier un repos allongé.

Indications:

- Difficultés de ponction: fistulo artérielle
- Diminution du flux artériel afférant: fistulo artérielle
- Diminution du flux veineux efférent: fistulo directe
- Augmentation de la pression veineuse: fistulo directe
- Collatéralité veineuses: fistulo artérielle ou directe
- Diminution du « pouls » de la fistule: fistulo directe
- Ischémie digitale ou distale: fistulo artérielle
- Œdème du membre: fistulo directe

- Masse palpable: fistulo directe ou artérielle
- Hyperdébit: fistulo artérielle

Contre-indications:

Elles sont identiques à l'angiographie c à d liée à l'utilisation de produit de contraste iodé. Mais elles dépendent aussi de la technique choisie.

Contre-indications à la fistulo artérielle :

Prise d'anticoagulants oraux si les temps de coagulation sont réellement allongés

Contre-indications à la fistulo directe :

- FAV non développé
- Infection au site de ponction
- Hématome compressif

En cas d'allergie aux produits de contraste iodés ou d'insuffisance rénale préterminale non dialysée, le CO₂ ou le gadolinium peuvent être utilisés. La technique d'examen ne change pas mais juste les modalités d'injection du produit de contraste. Leur utilisation permet en outre de pratiquer des angiographies sans devoir tenir compte d'une hémodialyse éventuelle pour les éliminer.

Le CO₂ n'a aucune toxicité, n'est pas allergisant et est bien toléré à conditions d'éviter un reflux dans l'artère vertébrale surtout en cas de FAV au niveau du pli du coude. Le reflux peut être évité en surélevant l'extrémité du membre supérieur et en ne relâchant pas trop rapidement la manchette à pression. L'injection est manuelle en utilisant une seringue de 10 ml de CO₂ pour la visualisation de l'anastomose et le retour veineux adjacent, une seringue de 20 ml de CO₂ pour les veines du bras et de 60 ml pour les veines sous-clavières et intra-thoraciques.

L'interprétation de l'examen est facilitée par l'utilisation d'un logiciel de sommation d'images en effet l'opacification des structures vasculaires est très souvent fragmentée (effet de bulles).

Le gadolinium sera préféré au CO₂ pour les contrôles après traitement endovasculaire.

Les produits de contraste à base de gadolinium en injection IV ne provoquent que peu d'effets secondaires (1 à 3% céphalées, nausée, flush cutané). Il n'est pas néphrotoxique et est très peu allergisant (1/10⁶). Il est beaucoup moins radio-opaque que les produits de contraste iodé (2 à 4 fois moins).

Mais en injection IA (intra-artérielle) quelques cas d'altération de la fonction rénale ont été rapportés. Il est difficile de déterminer la dose maximum de gadolinium à utiliser en injection IA car il n'est pas sûr que la dose totale de gadolinium soit un facteur influençant l'aggravation de la fonction rénale.

Quoiqu'il en soit la prudence impose de limiter la dose injectée en IA à 0.3-0.4 mmol/kg (dose maximum IV recommandée). La quantité de gadolinium utilisable est donc très limitée pour une opacification vasculaire d'autant plus qu'il n'est pas conseillé de le diluer. Compte tenu de la faible concentration du gadolinium, il est utile d'augmenter légèrement les paramètres d'acquisition Rx particulièrement pour l'examen des extrémités

Idéalement le gadolinium sera utilisé en complément du CO₂ pour l'étude des FAV. Des injections manuelles de 6 à 8 ml de gadolinium peuvent être réalisées pour évaluer l'anastomose artérioveineuse évitant le reflux de CO₂ dans l'artère humérale (et donc l'artère vertébrale). Le retour veineux peut être quant à lui étudié au CO₂.

Les produits de contraste iodés en l'absence d'allergie connue peuvent constituer une dernière alternative s'ils sont utilisés en petite quantité et dilués (jusqu'à 50%) ce qui limite leur néphrotoxicité en abaissant leur osmolalité tout en gardant une radio-opacité satisfaisante.

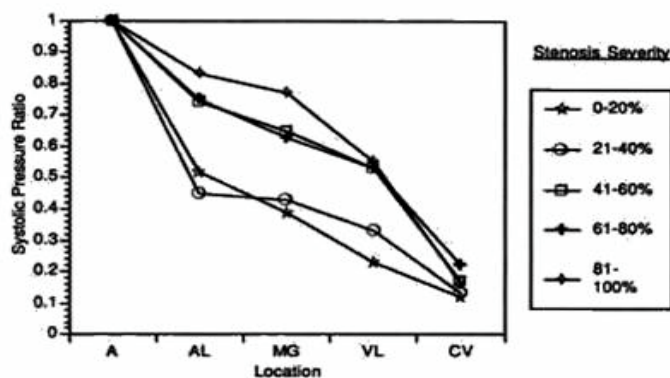
In vitro (d'après Nyman & al Radiology 2002), 0,5 mol/L de chélates de gadolinium ont le même pouvoir d'atténuation des Rx à 70-90 Kv que 60-80 mg d'iode/ml de produit de contraste. Ainsi 50 ml de chélates de gadolinium à 0,5 mol/L (soit +/- 0,3 mmol/kg pour un patient de 80 kg) a un pouvoir d'atténuation équivalent à 50 ml d'iohexol à 60-80 mg d'iode/ml. Selon Nyman, les chélates de gadolinium auraient pour un pouvoir d'atténuation équivalent à une toxicité 6 à 25 fois moindre qu'un produit de contraste iodé pour une angiographie numérisée à 70kv.

Diagnostic des sténoses:

En angiographie, une sténose significative peut se définir comme une diminution de calibre de 70 à 75%. Mais dans une FAV la quantification d'une sténose peut être difficile notamment en cas de veine élargie, irrégulière et tortueuse ou au niveau de l'anastomose entre 2 vaisseaux de taille différente.

Mais une sténose de 50% peut avoir des répercussions sur le fonctionnement d'une fistule.

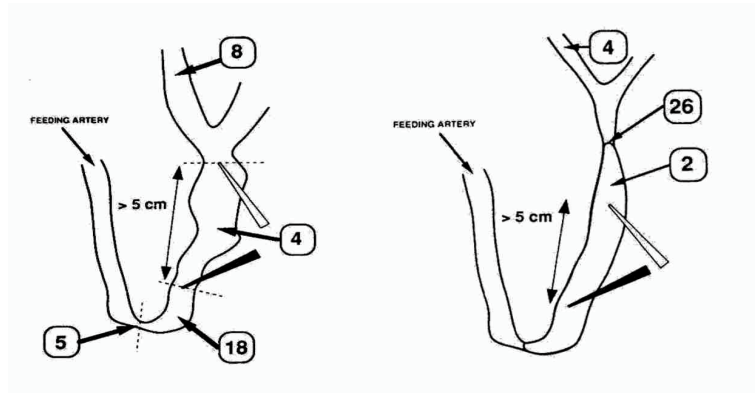
La mesure des gradients de pression pourrait aider au diagnostic mais elle est difficilement utilisable en valeur absolue au niveau d'une FAV. En effet le gradient de pression varie en fonction du degré de sténose mais aussi en fonction de la localisation de la sténose. D'autre part le gradient de pression augmente statistiquement plus si la sténose est supérieure à 40%.



Variation de la pression systolique à différents endroits d'une FAV type greffe en fonction du degré de sténose (d'après Sullivan & al RADIOLOGY 1993)

En cas de difficulté de quantification de quantification, les paramètres de dialyse (pression et débit) devront être pris en compte.

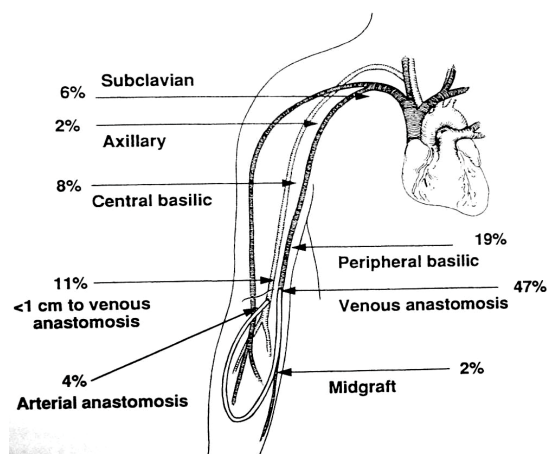
Il faudra également rechercher les signes indirects de sténose en particulier la présence d'un réseau veineux collatéral et connaître les localisations préférentielles des sténoses selon le type de FAV (au niveau de l'anastomose veineuse en cas de FAV par greffe-PTFE ou au niveau de la portion proximale de la veine de drainage en de FAV de type Cimino-Brescia).



AV Cimino-Brescia

AV Greffe

D'après Turmel-Rodrigues & al Radiology 1993



Distribution et pourcentage des sténoses en cas de greffe-PTFE

D'après Kanterman & al RADIOLOGY 1995

Hormis les sténoses l'exploration angiographique permet aussi d'autres diagnostics:

- Hyperdébit
- Ischémie périphérique
- Bilan d'anévrismes
- Systématique

Hyperdébit :

Le rôle de la fistulographie est de réaliser une cartographie des artères cubitales et radiales ainsi que des arcades palmaires afin de déterminer la technique chirurgicale la plus adaptée pour réduire le débit. Dans cette indication, la fistulographie par ponction artérielle sera préférée.

Ischémie :

La fistulographie doit faire un bilan complet de la fistule et des axes artériels dans leur ensemble. La fistulographie par ponction artérielle voire même l'artériographie par voie fémorale sera préférée.

Bilan d'anévrisme ou de pseudo-anévrisme :

La fistulographie est indispensable même si le pseudo-anévrisme a été traité. En effet il est impérieux d'éliminer une sténose sous-jacente.

Bibliographie :

1. Winkelbauer FW, Kontrus M, Dorffner R, Thurnher S, Hölzenbein T, Lammer J : *Sem. Interv. Radiology* 1997; 14:23-29 Angiography of hemodialysis fistulas.
2. Turmel-Rodrigues L, Pengloan J, Blanchier D, Abazza M, Birmelé B, Haillot O, Blanchard D : *Radiology* 1993;187:273-278 Insufficient dialysis shunts : improvement longterm patency rates with close hemodynamic monitoring, repeated percutaneous balloon angioplasty and stent placement.
3. Picus D, van Breda A, Katzen BT, Steinberg DL *Cardiovasc. Intervent. Radiol* 1987;10:210-214 Use of digital subtraction angiography for evaluation of vascular access for hemodialysis.
4. Hunetr DW, So SK *Radiol. Clin. North Am.* 1987;25:249-260 Dialysis access: radiographic evaluation and management.
5. Glanz s, Bashist B, Butt K, Adamsons R, *Radiology* 1982;143:45-52 Angiography of upper extremity access fistulas for dialysis.
6. O’Rielly RJ, Hansen CC, Rosental JJ *AJR* 1978;130:1105-1113 Angiography of chronic hemodialysis arteriovenous grafts.
7. Kantermann RY, Vesely TM, Pilgram TK, Guy BW, Windus DW, Picus D *Radiology* 1995;195:135-9 Dialysis access grafts: anatomic location of venous stenosis and results of angioplasty.
8. Hawkins LF, Caridi JG *Eur.Radiol.* 1998;8:391-402 Carbon dioxide (CO₂) digital subtraction angiography: 26-year experience at the University of Florida
9. Yang X, Manninen H, Soimakallio S *Acta Radiologica* 1995;36:330-337 Carbon Dioxide in vascular Imaging and Intervention.
10. Kerns SR, Hawkins IF *AJR* 1995;164:735-741 Carbon dioxide digital subtraction angiography: expanding applications and technical evolution.
11. McLennan G, Moresco KP, Patel NH, Trobridge A, Dreesen J, Tennery J, Seshadri R, Johnson CS *J.Vasc.Interv.Radiol.* 2001;12:985-989 Accuracy of CO₂ angiography in vessel diameter assesement: a comparative study of CO₂ versus iodinated contrast material in a porcine model.
12. Nyman U, Elmstahl B, Leander P, Nilsson M, Golman K, Almen T *Radiolgy* 2002;223:311-318 Are Gadolinium contrast media really safer than iodinated media for digital subtraction angiography in patients with azotemia ?
13. Wagner HJ, Kalinowski M, Klose KJ, Aljke H *Invest.Radiol.* 2001;36:257-265 The use of gadolinium chelates for X-ray digital subtraction angiography
14. Hammer FD, Goffette PP, Malaise J, Mathurin P *Eur Radiol* 1999;9:128-136 Gadolinium dimeglumine: an alternative contrast agent for digital subtraction angiography.
15. Spinosa DJ, Matsumoto AH, Angle JF, Hagspiel KD, Cage D, Bissonette EA, Koenig KG, Ayers CR, McConnell K *AJR* 2001 176;1305-1311 Safety of CO₂ and gadodiamide-enhanced angiography for the evaluation and percutaneous treatment of renal artery stenosis in patients with chronic renal insufficiency.
16. Spinosa DJ, Matsumoto AH, Angle JF, Hagspiel KD, Hartwell GD *AJR* 1999;173:1403-1409 Gadolinium-based contrast agents in angiography and interventional radiology.
17. Gemery J, Idelson B, Reid s, Yucel EK, Pagan-Marin H, Ali S, Cassely L, *AJR* 1998;171:1277-1278 Acute renal failure after angiography with a gadolinium-based contrast agent.
18. Fobbe F, Wacker M, Wagner S *Radiology* 1996;198:579-581 Arterial angiography in high kilovoltage technique with gadolinium as a contrast agent during peripheral vascular interventional procedures.
19. Sullivan K, Besarab A, Bonn J, Shapiro M, Gardiner G, Moritz M *Radiology* 1993;186:867-862 Hemodynamics of failing dialysis graft.