

Importance débit FAV conditionnée

- Par calibre initial artère
- Par capacité de cette artère à se dilater

2 types d'abord vasculaire sont peu enclins à développer haut débit:

FAV cubitales (petit calibre artère)

Pontage par apparition rapide d'une sténose de l'anast veineuse

Ischémie tissulaire distale

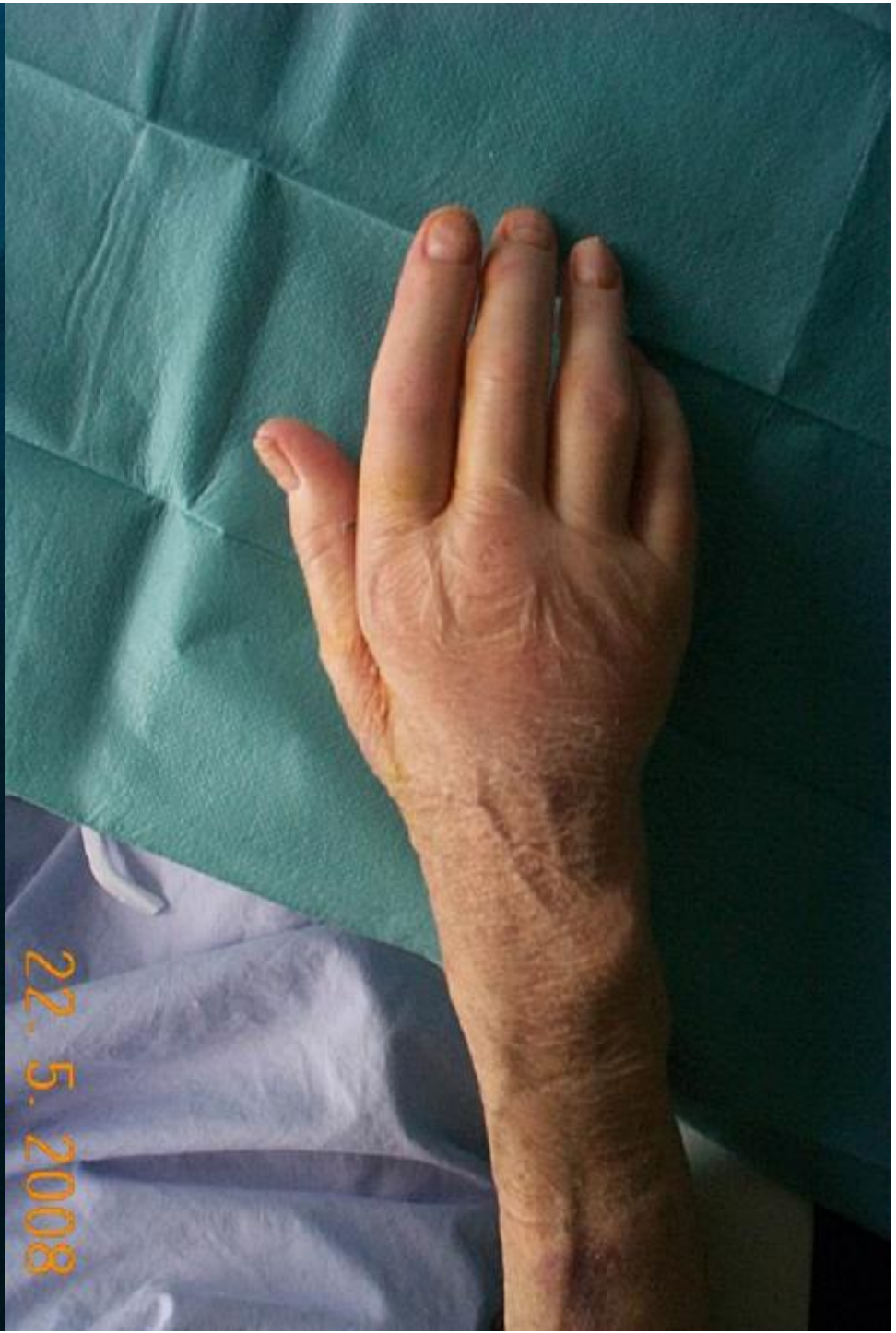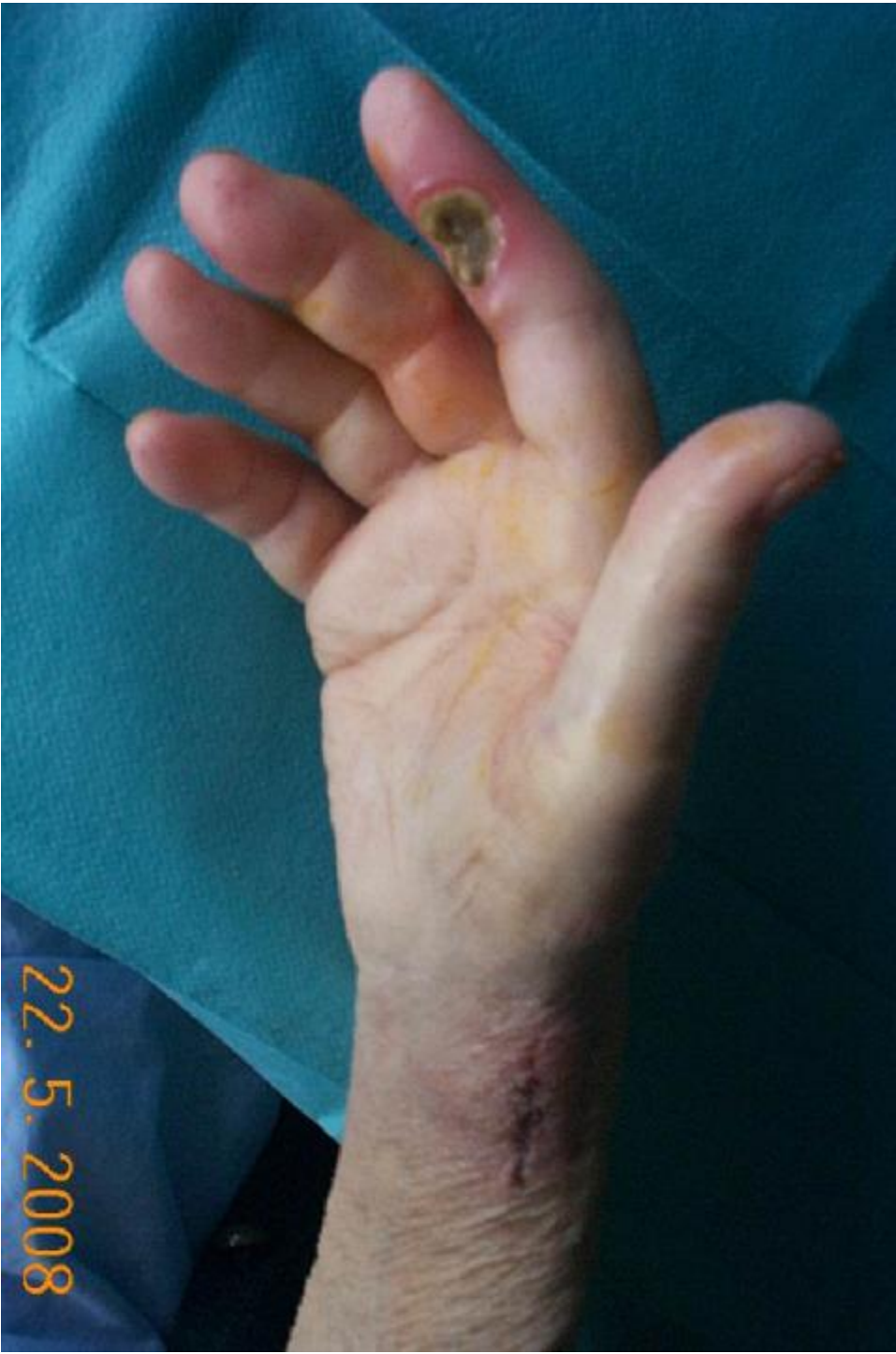- Dégradation état artériel
- Vol vasc d'aval

Ischémie tissulaire

- abord vasc proximal de débit élevé
- abord vasc distal: débit modéré
lit art mauvaise qualité

Ischémie tissulaire est aux MS ce qu'est artérite aux MI

Traitement radiologique/chirurgical



Mme Mek... 54 ans

DID -rétinopathie

-néphropathie

mai 2003 - FAV poignet gauche

nov 2003 - Thrombose sténose anast

- FAV amont

Fev 2004 :- Refroidissement

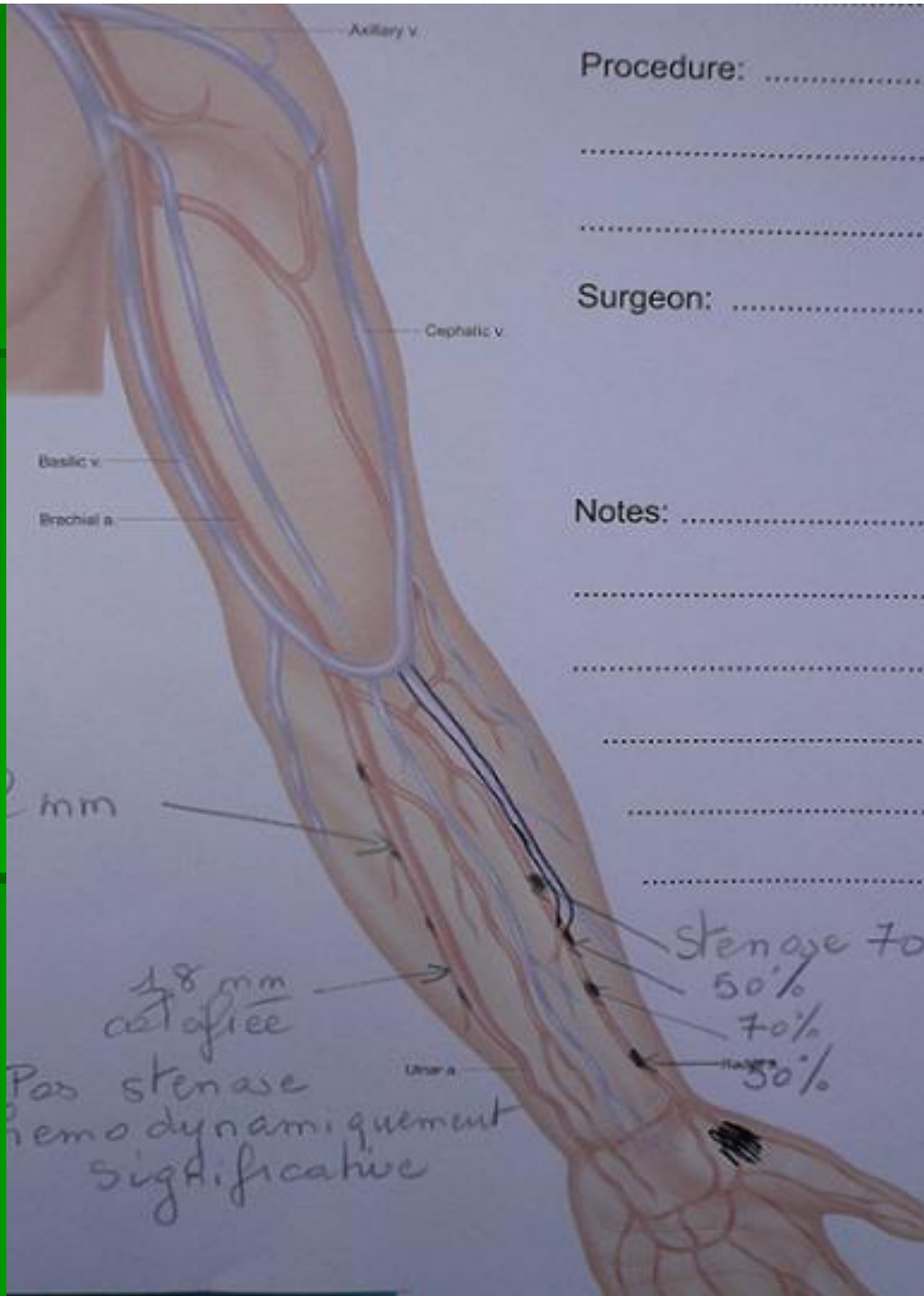
- Disparition pouls radial

- Ischémie tissulaire:

Ulcération éminence thénar

Ulcération nécrose f.int P1 IV

- récupération ap. comp. FAV



Transposition V - céphalique avt bras à
artère cubitale

Repérage pré-op artère cubitale

Récupération pouls distal

Cicatrisation

Bon résultat à 2ans

Mr Mar...

76ans

DID rétinopathie néphropathie artériopathie

Mai 2005

FAV poignet gauche

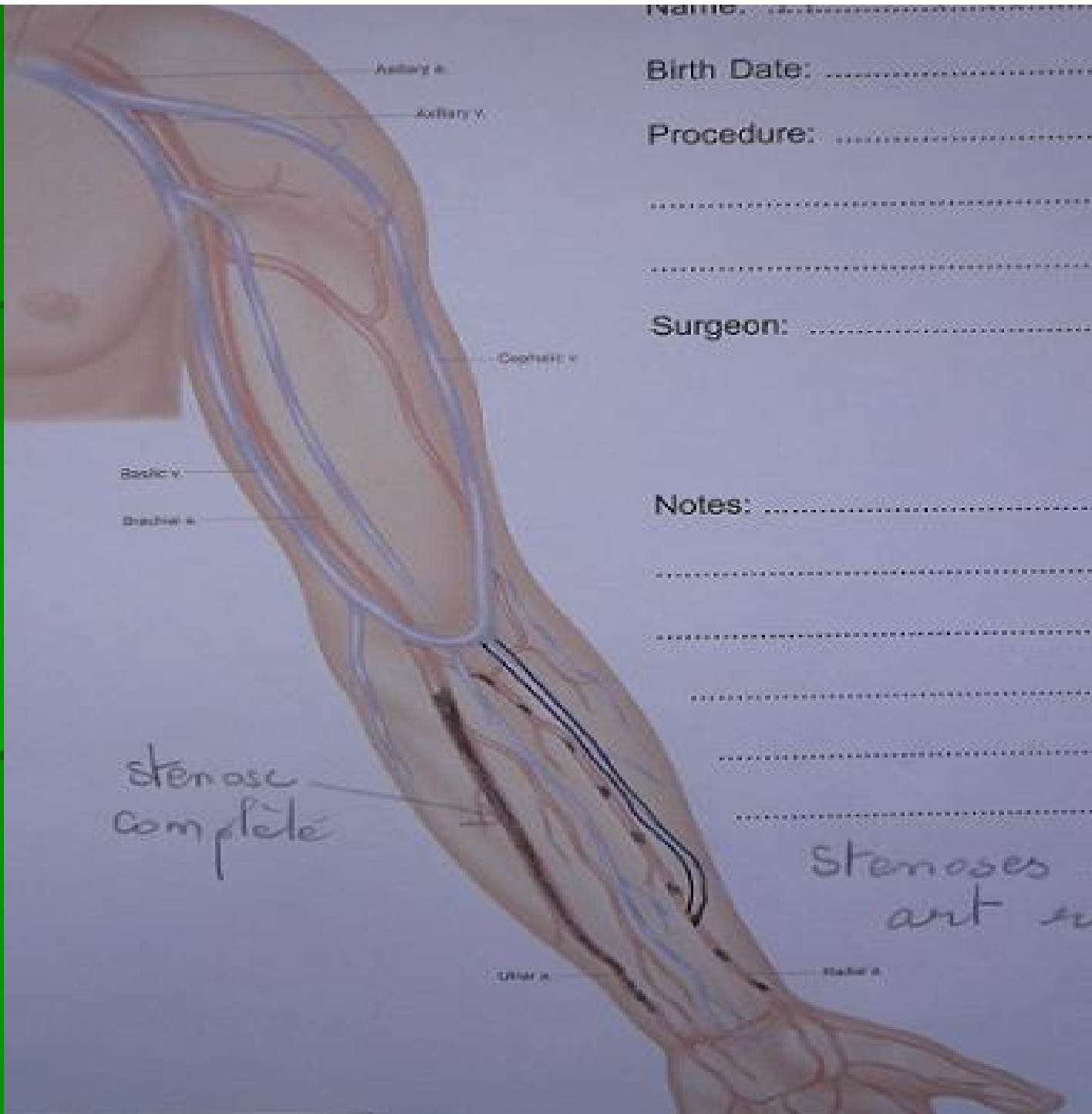
Oct 2005

Thrombose sténose anastomotique

FAV amont

Juin 2006

Ischémie tissulaire extrémité II III IV



Name:

Birth Date:

Procedure:

Surgeon:

Notes:

Stenosis
complete

Stenoses
ant sup

Transposition veine céphalique avt bras à
l'artère cubitale avt bras

Réchauffement

Cicatrisation totale des extrémités

Bon résultat à 2ans

Mme DELZ 55ans

Porphyrie

DID

Artérite MI (stent) mal perforant plantaire

1998: FAV poignet droit (thrombose)

FAV tiers moyen av bras droit

2002: fist huméro céphalique D (Veine perforante/art radiale)

2004: Ulcérations hyperalgiques: F palmaire IV

P2 II

F dorsale MCP V

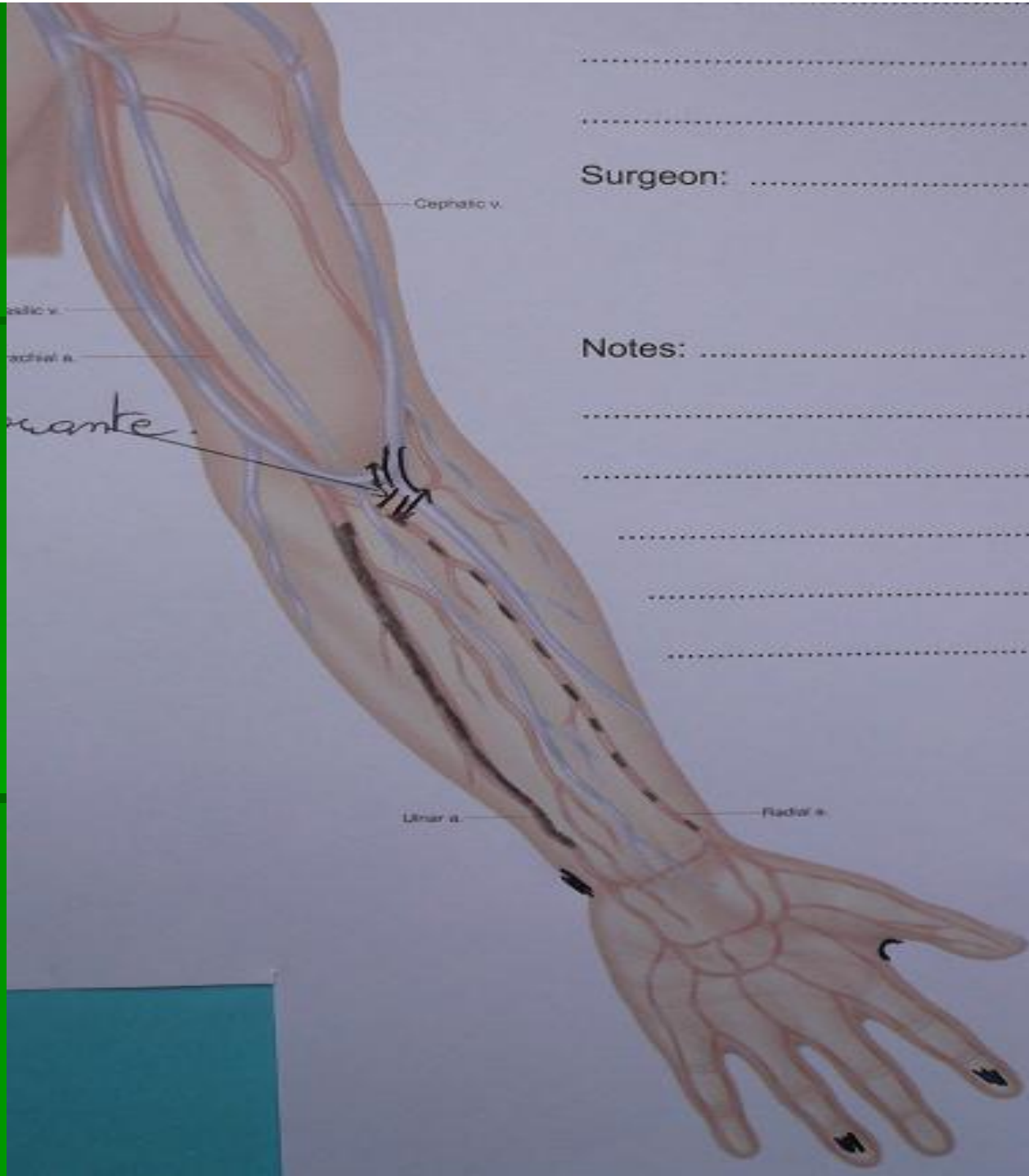
Apo styloide

Absence pouls distal

Récupération pouls ap compression FAV

Echog doppler:

- pas sténose V d'aval
- Art radiale athéromateuse
- Art cubitale calcifiée sur ens de son trajet sauf partie initiale
- Flux amorti au niv arcade palmaire
- Aspect vol vasc
- Q: 2L/min



Surgeon:

Notes:

wante

Cephalic v.

Basilic v.

Radial a.

Ulnar a.

Radial a.

Transposition V céphalique sur artère cubitale
juste en amont bifurcation art humérale

Post op immédiat: recup pouls radial D
rechauffement main D

Secondaire: cicatrisation totale en 3smn

Contrôle satisfaisant à 4ans