1. Mes plus belles réussites et mes meilleurs échecs !

Bernard Beyssen et Pierre Chagué

Radiologie Vasculaire Interventionnelle

Paris et Neuilly-sur-Seine

bernard.beyssen@wanadoo.fr



Centres Médico Chirurgicaux Ambroise Paré

Clinique Alleray-Labrouste

Hôpital européen Georges-Pompidou AP-HP

sfav.org

Société Française de l'Abord Vasculaire

Ajaccio

13 au 15 mai 2022

Abords vasculaires pour hémodialyse

- Monsieur Mas … 70 ans
- Diabétique et cardiopathie hypertensive
- Dialysé depuis juin 2017, initialement sur **KT jugulaire droit**
- **Abord percutané** au bras droit en juillet 2017 (entre radiale proximale et perforante au coude)
  - Difficulté de maturation avec angioplastie complémentaire de l'anastomose à J 15
  - Décembre 2017, nouvelle angioplastie de la perforante par ballon actif
  - Janvier 2018 : FAV utilisée avec une double ponction : racine basilique (artère) et racine céphalique (retour veineux)

- A partir de mars 2018 : débit FAV à entre 1,1 et 1,5 l
- Juillet 2020 à février 2021 :
  - 3 angioplasties du drainage au niveau des TVP droit (ballons + stent)
  - Echec de recanalisation des TVP début 2021
- Février 2021 : reprise des dialyses sur un KT de Canaud jugulaire **droit**
- Avril 2021 : majoration d'un **œdème du bras droit invalidant**
  - Décision de retrait du KT jugulaire droit + traitement anti coagulant
  - Dialyse sur KT de Canaud jugulaire **gauche**
- Janvier 2022 :
  - **Création d'un abord chirurgical radial gauche**
  - Abord percutané au bras droit toujours fonctionnel +++

Adressé le 28 février 2022 à la clinique Labrouste pour FAV radiale gauche immature

Echo Doppler : débit à 250 ml

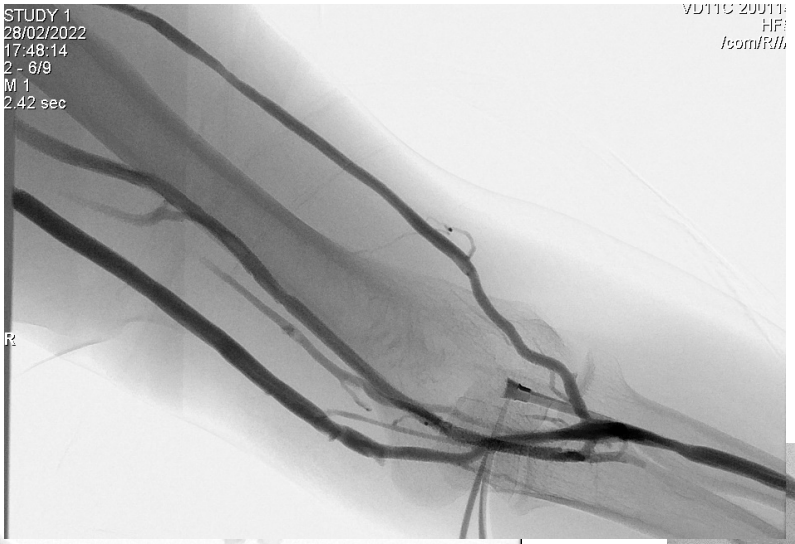

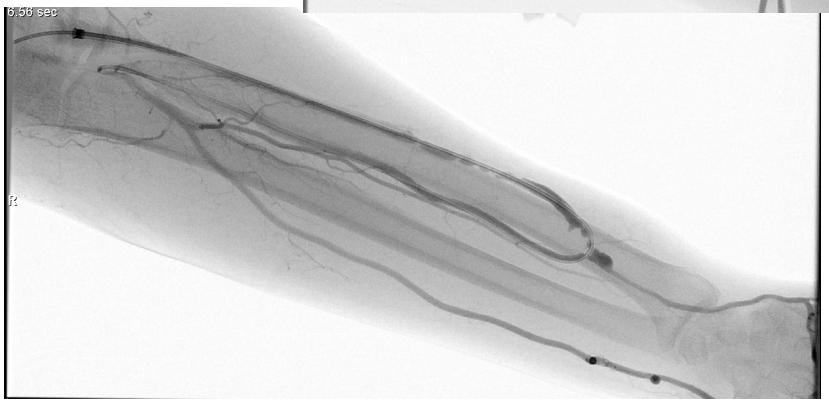



Traitement anticoagulant

avec INR à 54%


6 mm


4 mm

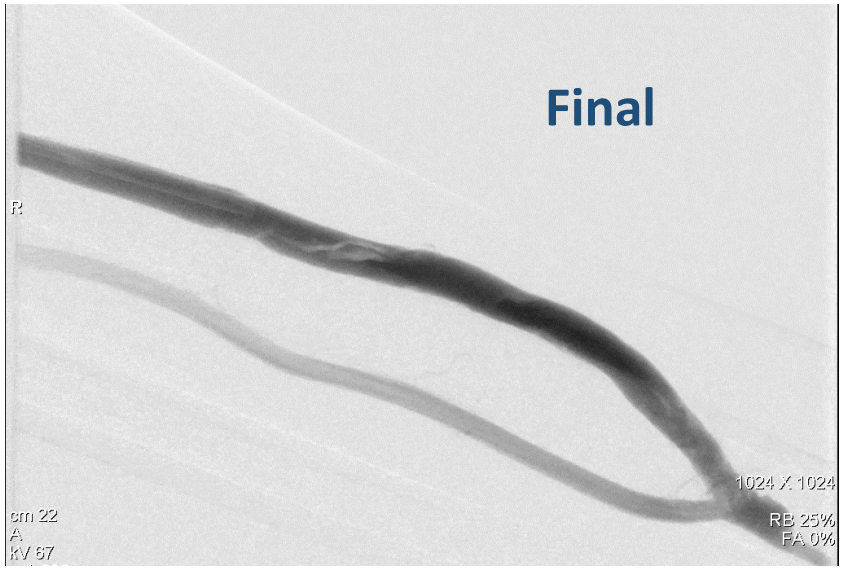
Final
R
1024 X 1024
cm 22
A
kV 67
RB 25%
FA 0%

L’opacification des TVP met en évidence une sténose serrée de la terminaison du TVIG (occlusion ancienne du TVBC droit avec protrusion du stent) majorée par le KT de dialyse,

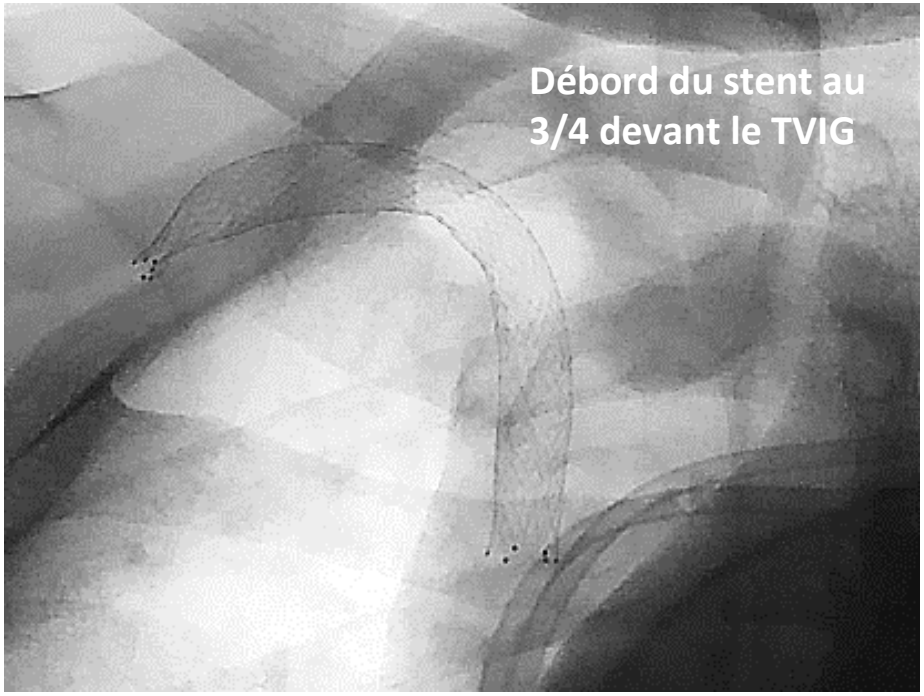

Après angioplastie de l’abord radial gauche et maturation avec augmentation du débit, l’apparition d’un **syndrome cave supérieur** est à craindre !

Après bilan Echo Doppler (G Franco) décision de fermer par voie endovasculaire l'abord percutané droit

Avec majoration de l'œdème du bras

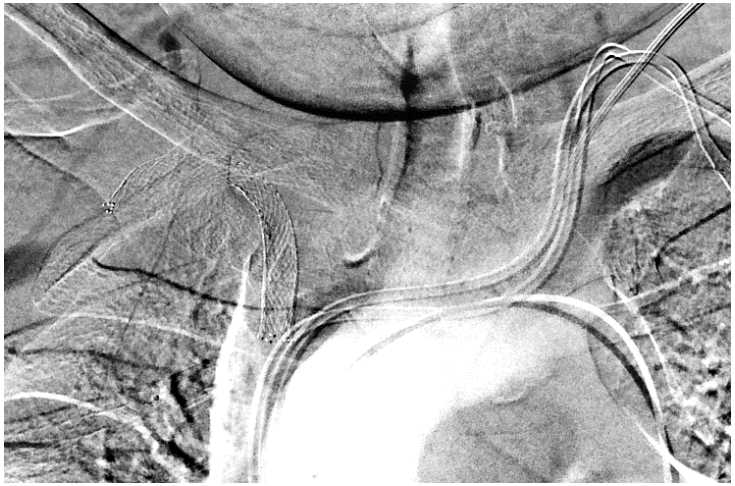

Bilan par voie artérielle fémorale droite ++ plutôt qu'une voie artérielle humérale rétrograde

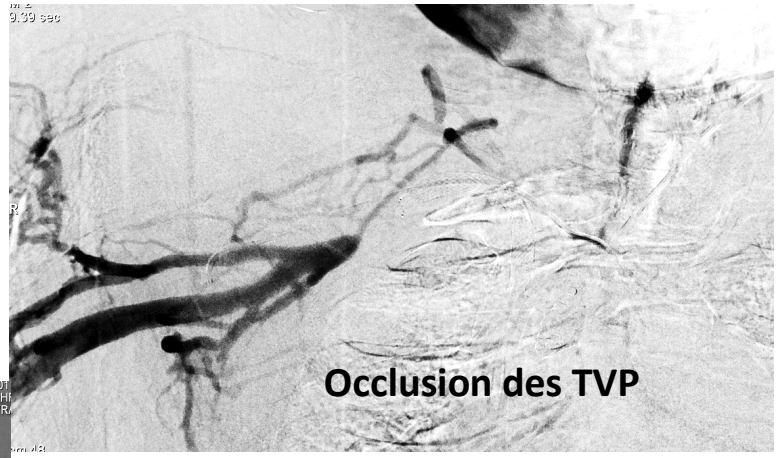

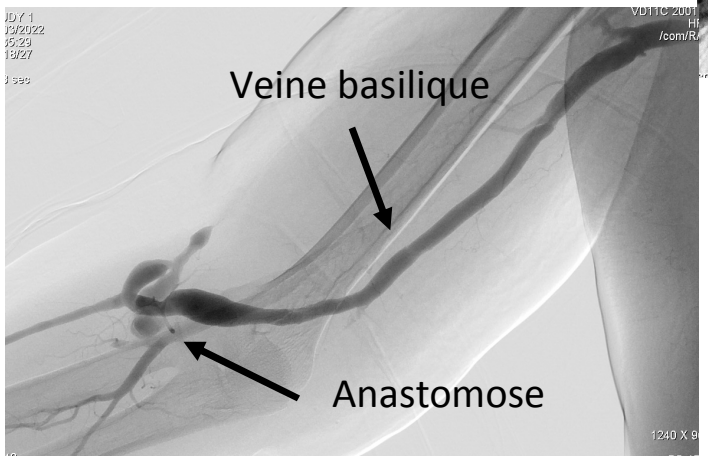

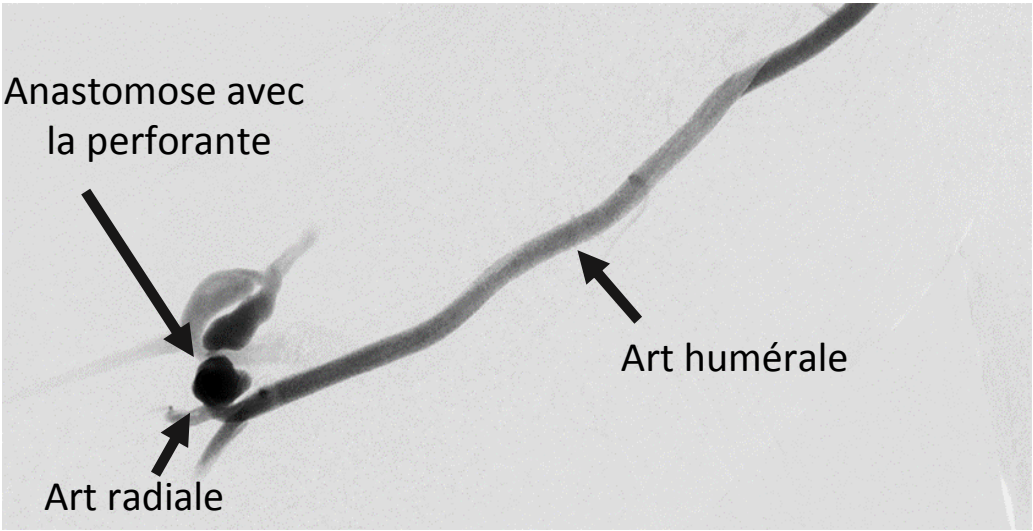
Anastomose avec
la perforante
Art humérale
Art radiale

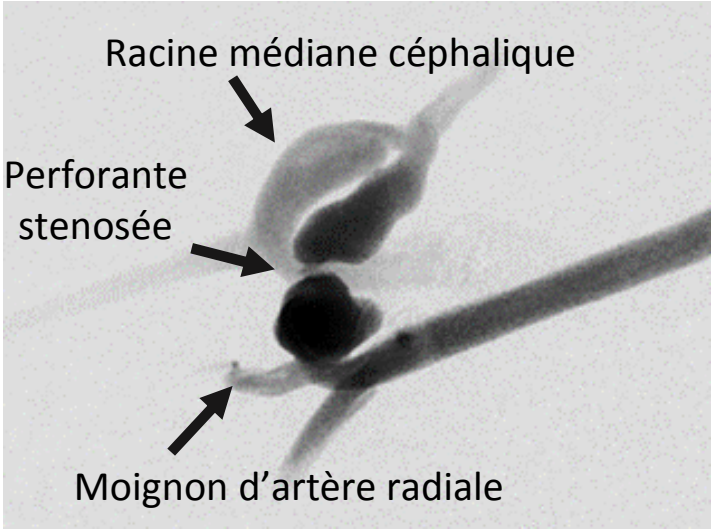
Racine médiane céphalique
Perforante
stenosée
Moignon d'artère radiale

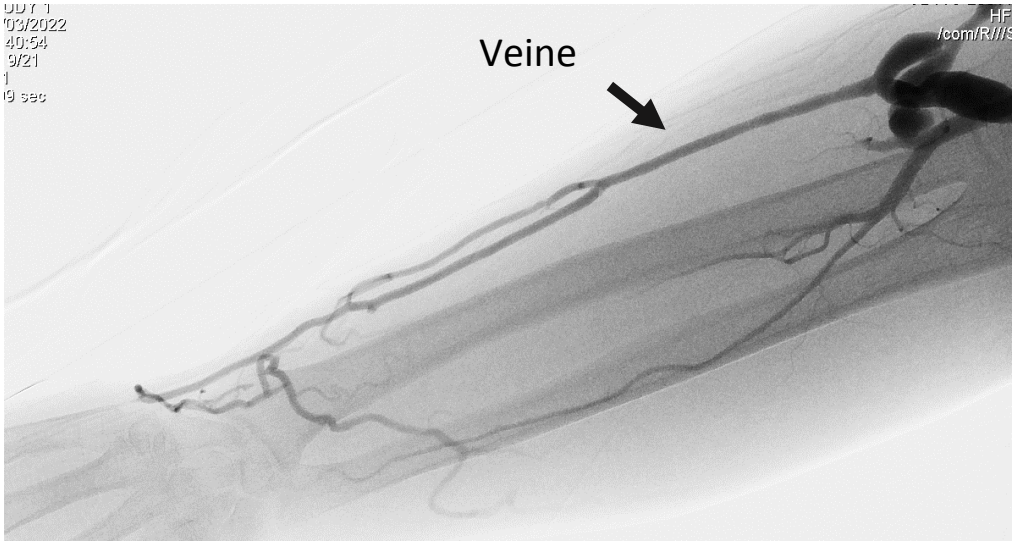
Veine

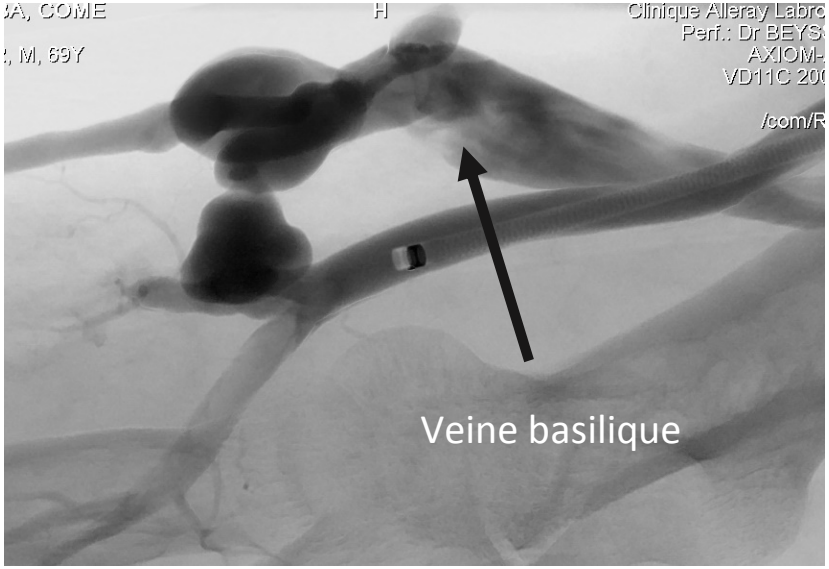
Veine basilique

Choix de la technique endovasculaire pour exclure la FAV ?

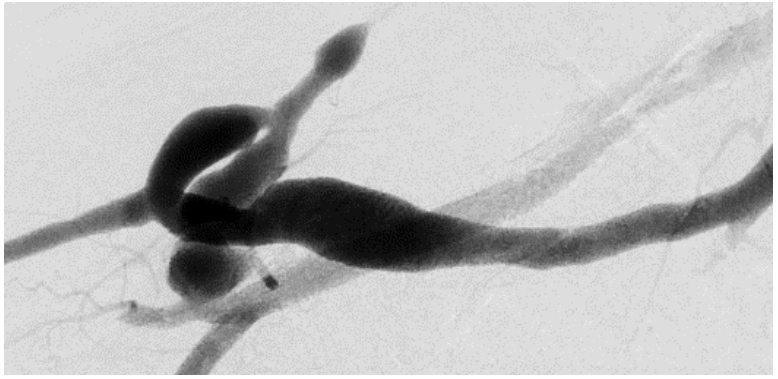

- Ponction brachiale (de l'abord basilique ou de l'artère humérale) ou voie fémorale ?
- Type de dispositif d'occlusion …. ?
  - Plug ou coils
  - Stent couvert

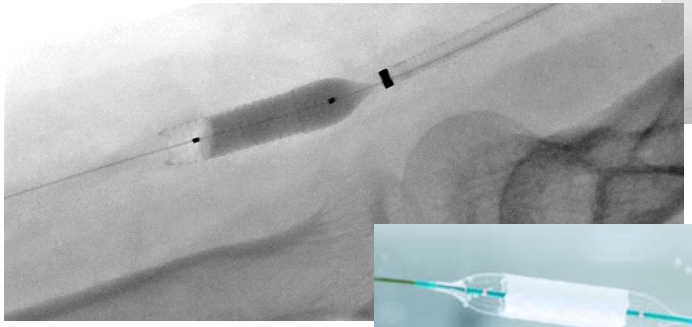

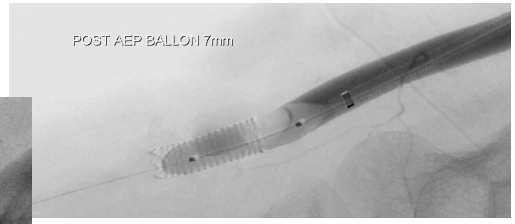

Stent couvert Be Graft Bentley
0,014 de 12 x 21 mm

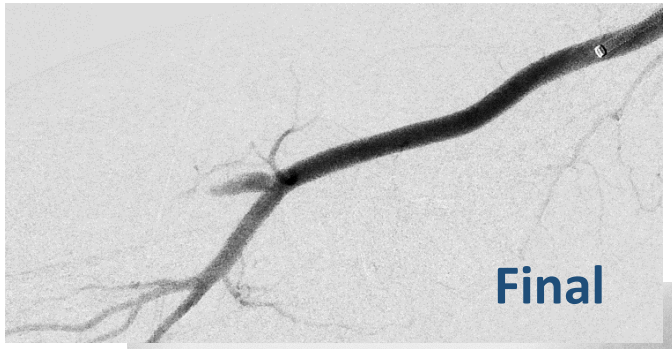

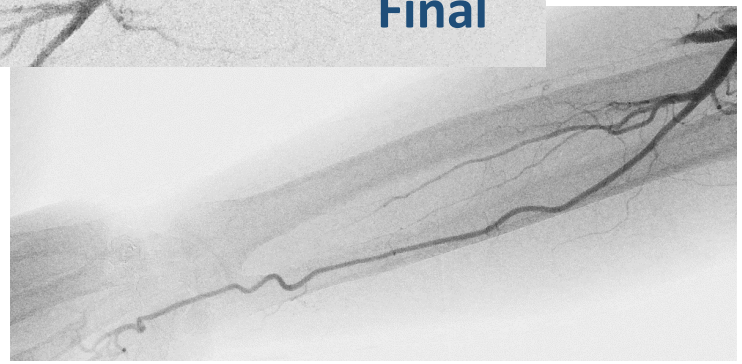

En fin de procédure, contrôle de l'angioplastie de la FAV radiale gauche (1 mois)

Décision de retirer rapidement le KT de dialyse jugulaire gauche et de dilater la sténose de la jonction TVIG + VCS avec la mise en place d'un stent de 16 x 60 mm

1 semaine après la fermeture de la FAV à droite

Retrait du KT de dialyse jugulaire gauche et stenting de la sténose de la jonction TVIG - VCS