Atelier CVC tunnelisés: techniques et résultats

Richard Shoenfeld MD, FSIR, FAHA
The Access Center at West Orange
West Orange, New Jersey
USA



19 juin 2025

Indications Cliniques

- Fin de parcours
  - Occlusions centrales chroniques
  - Capital veineux épuisé (ESVA)
  - Syndromes ischémiques
    - Péripherique
    - Cardiaque
- En attente de DP, abord exotique
- Préservation des V. iliaques pour greffe d'urgence, pontage à la VCI
- Obésité morbide, incontinence
- Risque infectieux important

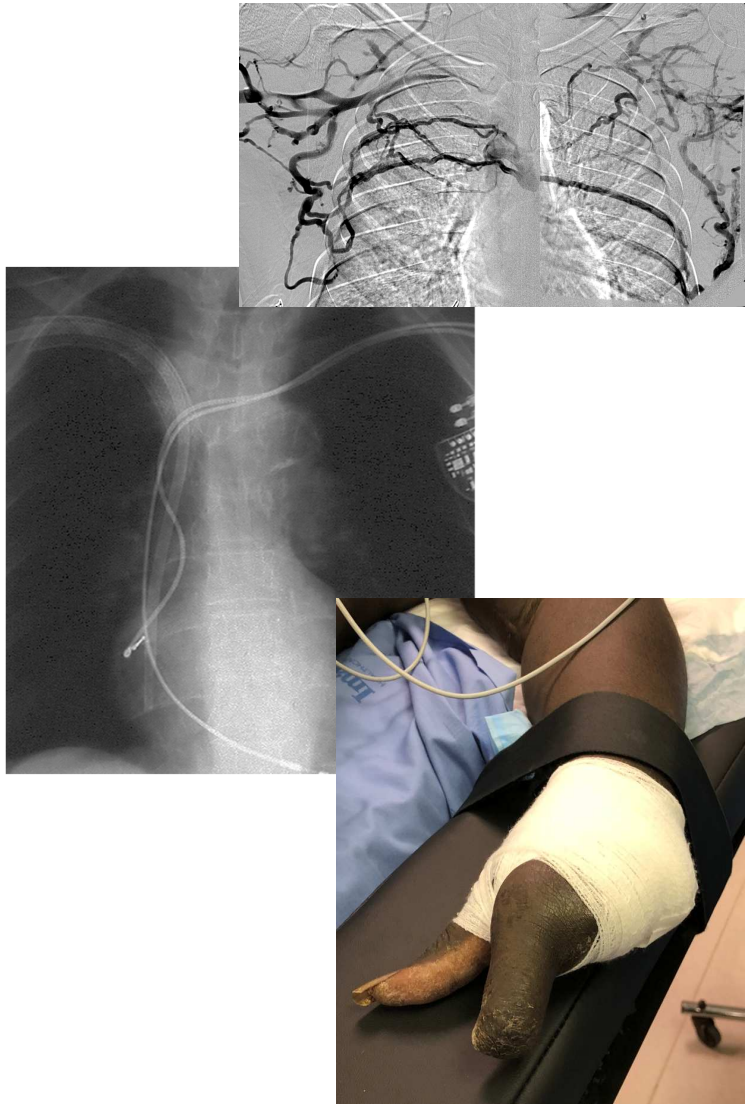

Quel abord?

Translombaire

Transhépatique

Transrénal

HeRO-S

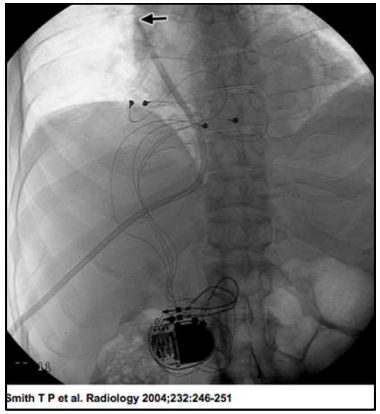

La continuité vasculaire…

pas obligatoire pour les KT

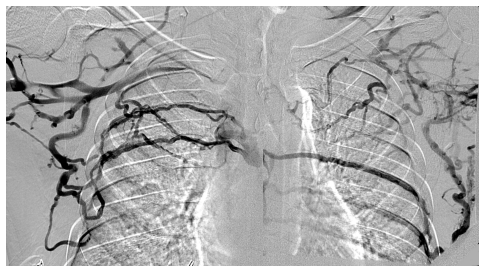

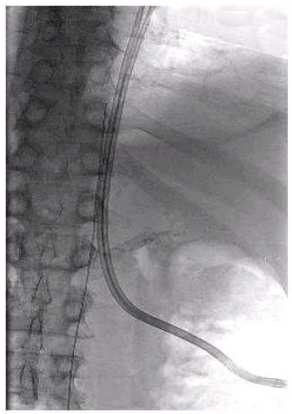

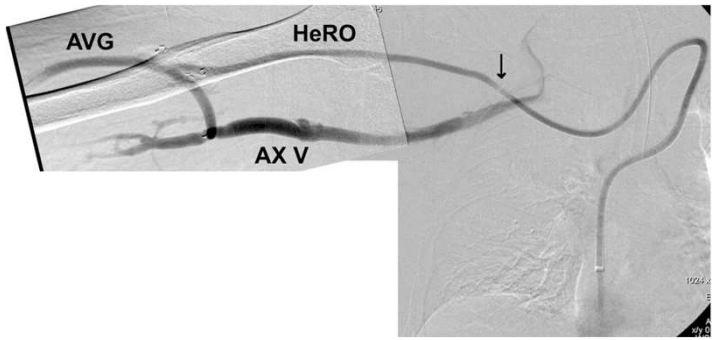

Pour bien fonctionner:

bout du KT dans l'OD ou dans une veine centrale perméable



28ème Congrès de la Société Francophone d'Accès Vasculaire
Abords vasculaires pour hémodialyse
MERCREDI 18 AU VENDREDI 20 JUIN 2025
• MÉDECINE VASCULAIRE
• RÔLE INFIRMIER
• CHIRURGIE
• NÉPHROLOGIE
• IMAGERIE DIAGNOSTIQUE
• RADIOLOGIE INTERVENTIONNELLE
Palais des Congrès d'Aix-en-Provence
aix2025.sfav.org

Repérage, ponction des veines hépatiques

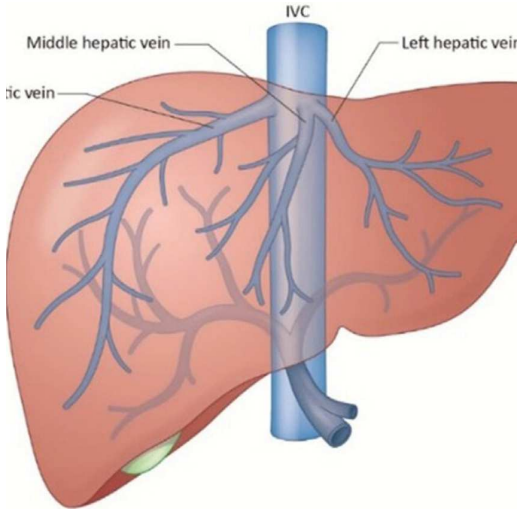

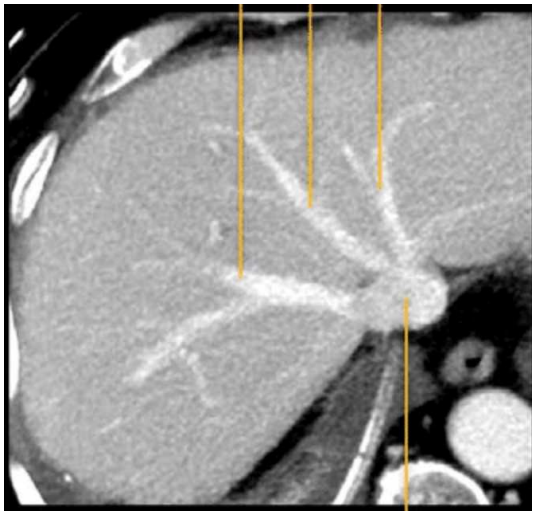

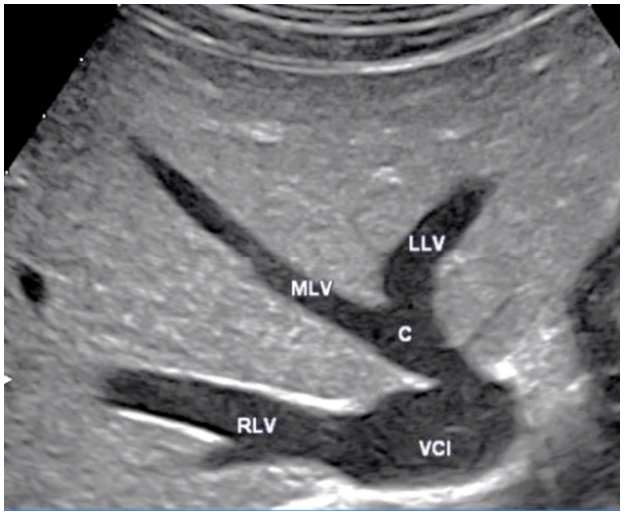

Plus d’expérience, moins de risque

Interventions dans les voies biliaires

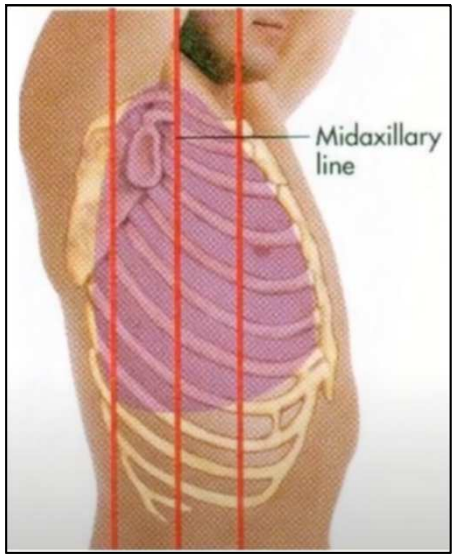

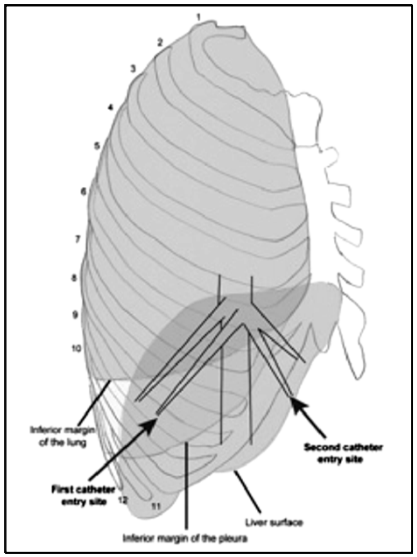

Kwan S, Kerlan R, J Vasc Access 2012;13 (1): 115-117

Echoguidage +++

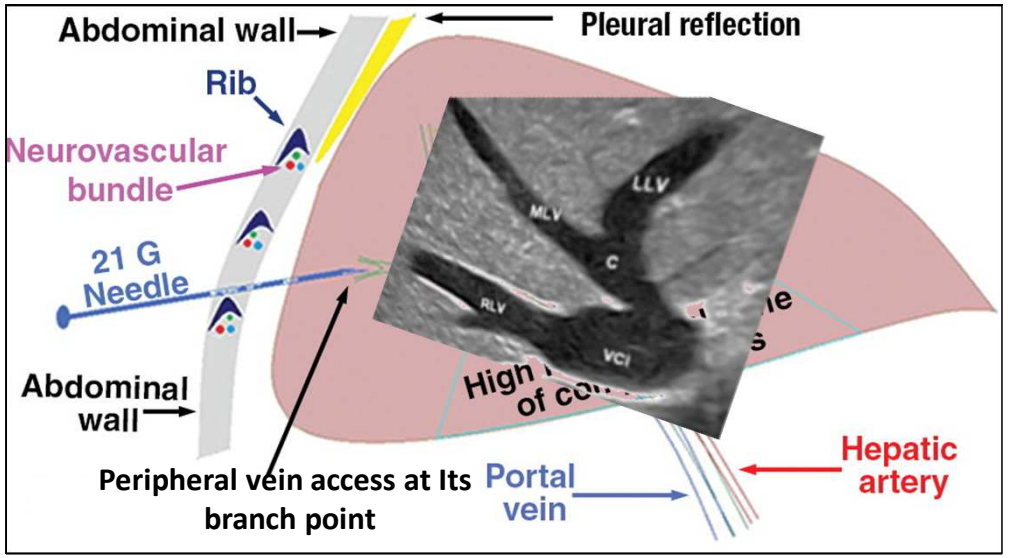

Venkatanarasimha N. Published Online: March 13, 2017
https://doi.org/10.1148/rg.2017160159 modified by Shoenfeld

28ème Congrès de la Société Francophone de Médecine Vasculaire
Abords vasculaires pour hémodialyse
MERCREDI 18 AU VENDREDI 20 JUIN 2025
Palais des Congrès d'Aix-en-Provence
• MÉDECINE VASCULAIRE • PÔLE INFIRMIER • CHIRURGIE • NÉPHROLOGIE • IMAGERIE DIAGNOSTIQUE • RADIOLOGIE INTERVENTIONNELLE
aix2025.sfav.org

Eviter les pièges: abord trans-hépatique

- Écho Doppler
  - Absence d'ascite +++
- Trajet le plus droit possible
  - Kinking, migration, thrombose
- Tunnel sous-cutané court
  - ↘ risque de recul, migration
- ↗ Risque de migration
  - Collections péri-hépatiques
  - Respirations profondes
  - Toux

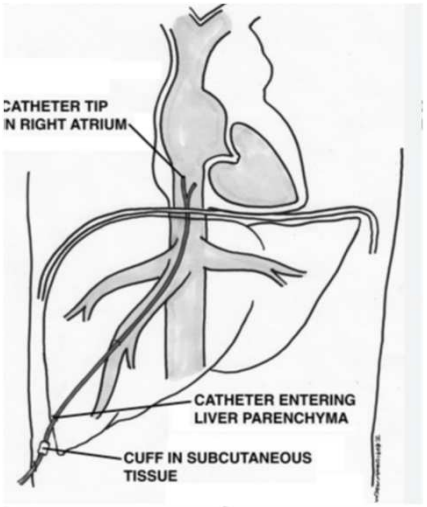

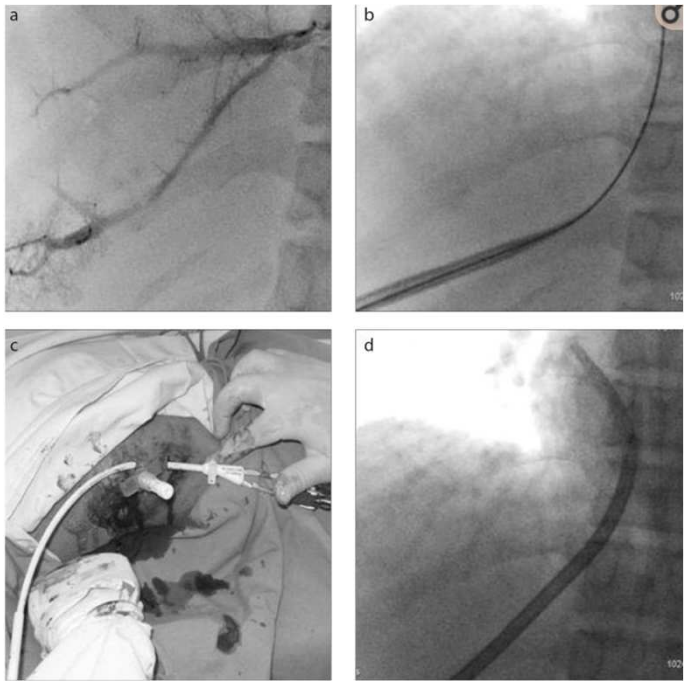

Bekir, S et al. Diagn Interv Radiol 2016 Nov 22 (6)

28ème Congrès de la Société Francophone d'Accès Vasculaire
Abords vasculaires pour hémodialyse
MERCREDI 18 AU VENDREDI 20 JUIN 2025
Palais des Congrès d'Aix-en-Provence
• MÉDECINE VASCULAIRE
• RÔLE INFIRMIER
• CHIRURGIE
• NÉPHROLOGIE
• IMAGERIE DIAGNOSTIQUE
• RADIOLOGIE INTERVENTIONNELLE
aix2025.sfav.org

Technique trans-hépatique, trans-rénale

1. Pas d'ABQs en per-opératoire
2. Repérage de la veine cible
3. Anesthésie locale
4. Petite incision
5. Echoguidage +++
6. Cannulation de v. de taille modérée
7. guide (nitinol) 0.18
8. Introducteur tri-axial
9. Cathéter sélectif, si nécessaire
10. Mesurer distance peau-OD ou VCI (=bout du KT jusqu'au cuff)
11. Sélectionner cathéter de dialyse
12. Tunnelisation courte
13. Guide d'échange, genre Amplatz
14. Dilatation du tract intra-hépatique
15. Peel-away long (avec valve)
16. Insertion du cathéter
17. Confirmer emplacement, fonction
18. Héparinisation du cathéter
19. Suturer tunnel, cathéter
20. Clichés du thorax, abdomèn, écho



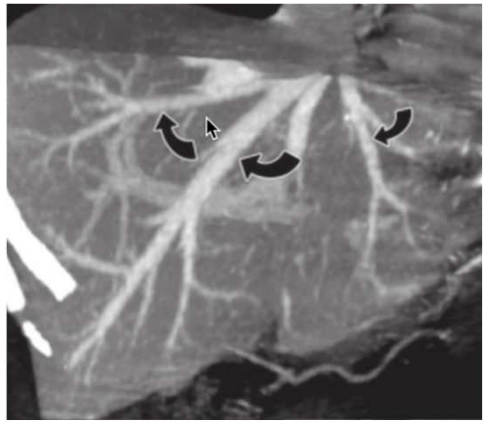

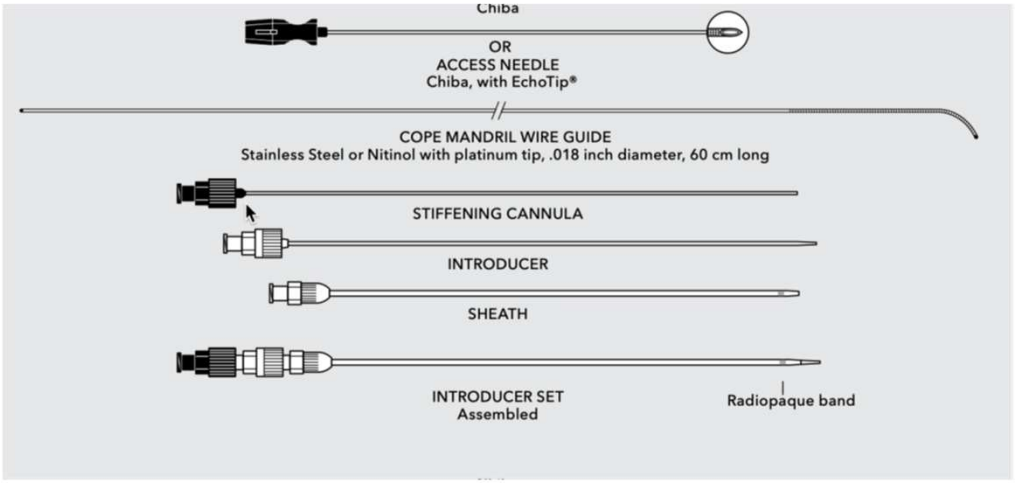

28ème Congrès de la Société Francophone de Médecine Vasculaire
Abords vasculaires pour hémodialyse
MERCREDI 18 AU VENDREDI 20 JUIN 2025
Palais des Congrès d'Aix-en-Provence
• MÉDECINE VASCULAIRE
• PÔLE INFIRMIER
• CHIRURGIE
• NÉPHROLOGIE
• IMAGERIE DIAGNOSTIQUE
• RADIOLOGIE INTERVENTIONNELLE
aix2025.sfav.org

Complications

- **Pneumothorax**
  - Violation de la cavité Pleurale
- **Cannulation biliaire, V. Porte**
- **Fistule/érosion intra-hépatique**
  - V. porte, v. sus-hépatique
  - Voies biliaires: hémobilie, péritonite chimique
  - Tract du KT
- Foie = organe non-compressible
- **Hémorragie, hématome**
  - à la ponction du foie
  - Erosion tardive
  - À l'ablation du KT
- **Kinking**, **migration/recul** du cathéter
- **Perte de l'abord**

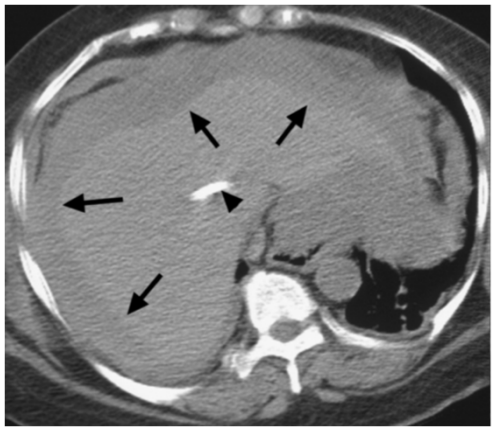



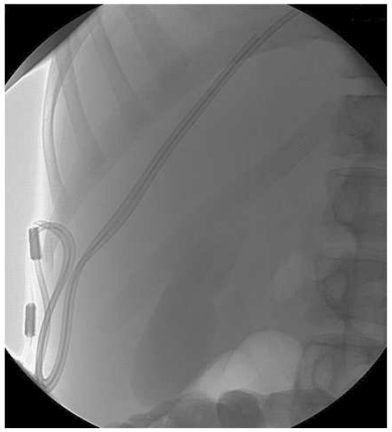



Younes, H. JVIR 2011; 22

Nas, O. J Vasc Access 2016; 17 (2)

Complications

Instabilité hémodynamique

- Arrhythmie, cathéter intra-cardiac
- Perforation, tamponnade péricardique
- Mort



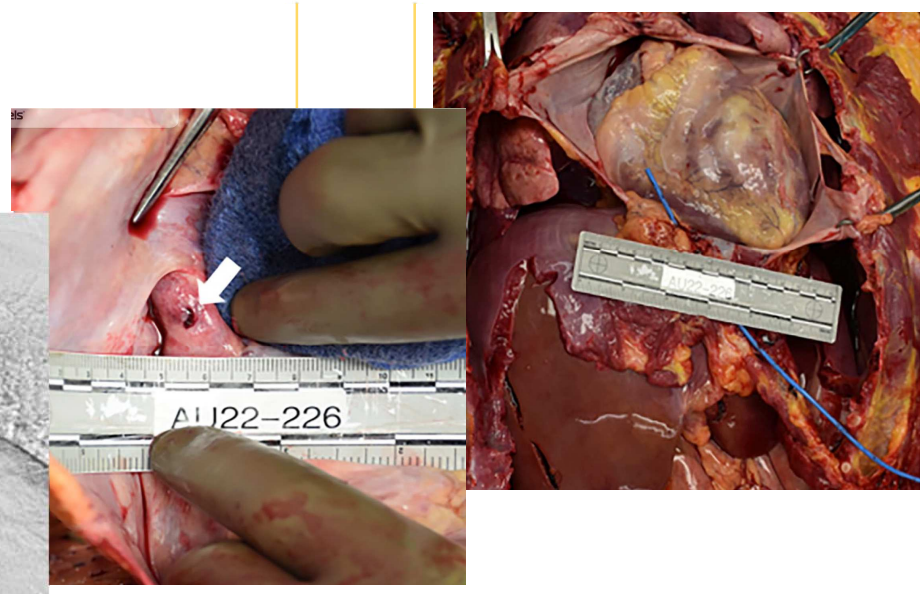

Case report

JVA The Journal of Vascular Access

Fatal superior vena cava rupture complicating dialysis catheter exchange

The Journal of Vascular Access
2025, Vol. 26(1) 342–346
© The Author(s) 2024
Article reuse guidelines:
sagepub.com/journals-permissions
DOI: 10.1177/11297298231219288
journals.sagepub.com/home/jva
Sage

Ahmed E Ali[1], Alian Al-Balas[2], Paul V Benson[3] and Ammar Almehmi[2]

28ème Congrès de la Société Francophone de Médecine Vasculaire
Abords vasculaires pour hémodialyse
Mercredi 18 au vendredi 20 juin 2025
Palais des Congrès d'Aix-en-Provence
• Médecine vasculaire • Pôle infirmier • Chirurgie • Néphrologie • Imagerie diagnostique • Radiologie interventionnelle
aix2025.sfav.org

Abord trans-lombaire

- Mise en place identique aux autres voies d'abord
- Guidage par imagerie +++
- Plateau technique
  - Scopie, écho
  - Scanner ou cone Beam
- Matériel complet
  - Set de ponction bi/triaxial
  - Guides, peel-away long
  - CVCT de 36 à 40 cm
  - Matériel d'embolisation

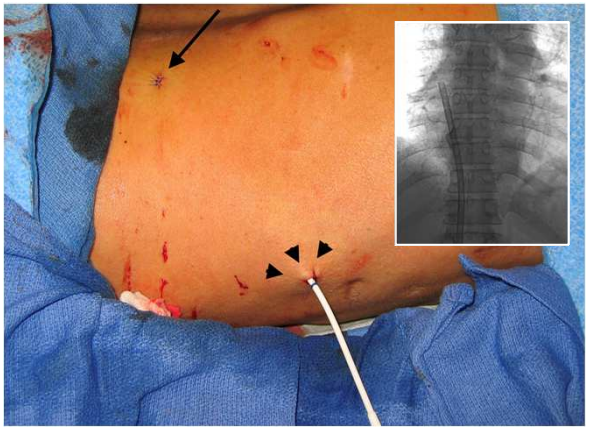

Abord trans-lombaire

- Procubitus ± OPD*
- Ponction au-dessus de la crête iliaque et 10 cm à droite de la colonne vertébrale.
- Viser L3 ou marqueur sur la peau à L3
- Côtoyer le vertèbre
- Résistance de la paroi de la VCI
- Retour de sang
- Advancer le guide .018 dans l'IVC
- Mésurer distance de la peau à l'OD
  (+ 10-15 cm pour le tunnel)
- Créer le tunnel; passer le KT
- Amplatz SuperStiff + peel-away (30 cm)
- KT dans l'OD

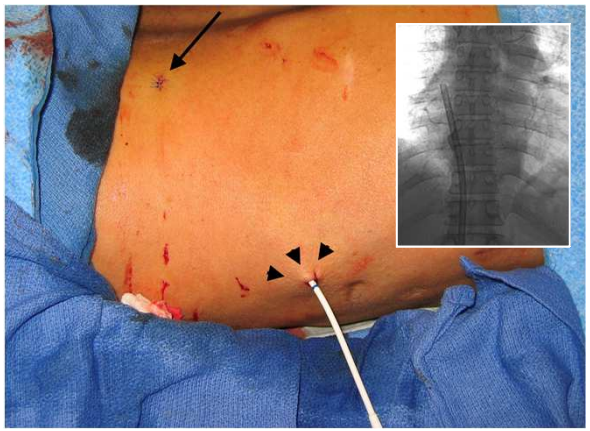

* OPD = oblique postérieure droite

Technique trans-lombaire

1. Pas d'ABs en per-opératoire
2. Repérage de la veine cible
3. Anesthésie locale
4. Petite incision
5. Cannulation sous scopie, cone beam
6. Confirmer avec PDC
7. guide (nitinol) 0.18
8. Introducteur tri-axial
9. Cathéter sélectif, si nécessaire
10. Mesurer distance peau-OD ou VCI (=bout du KT jusqu'au cuff)
11. Sélectionner cathéter de dialyse
12. Tunnelisation latérale
13. Guide d'échange, genre Amplatz
14. Dilatation du tract
15. Peel-away <u>long</u> (avec valve)
16. Insertion du cathéter
17. Confirmer emplacement, fonction
18. Héparinisation du cathéter
19. Suturer tunnel, cathéter
20. Clichés du thorax, abdomèn



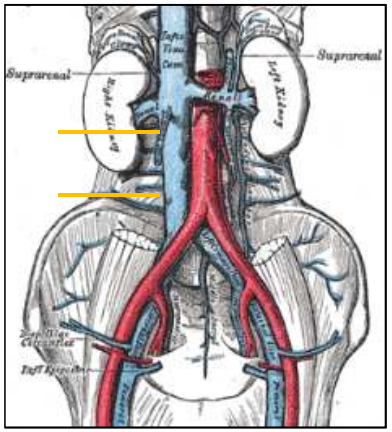

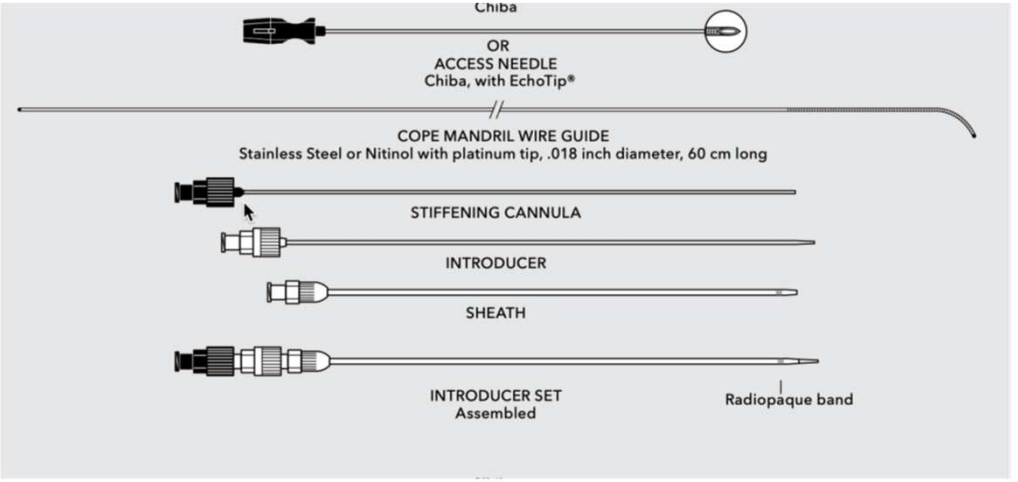

28ème Congrès de la Société Francophone de Médecine Vasculaire
Abords vasculaires pour hémodialyse
MERCREDI 18 AU VENDREDI 20 JUIN 2025
Palais des Congrès d'Aix-en-Provence
• MÉDECINE VASCULAIRE
• PÔLE INTIMES
• CHIRURGIE
• NÉPHROLOGIE
• IMAGERIE DIAGNOSTIQUE
• RADIOLOGIE INTERVENTIONNELLE
aix2025.sfav.org

Abord Trans-lombaire

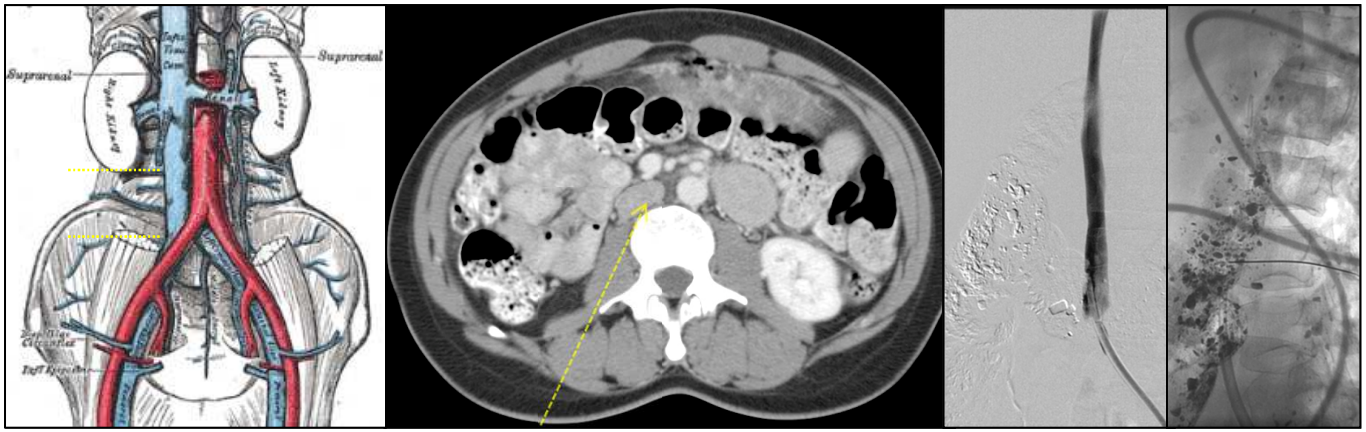

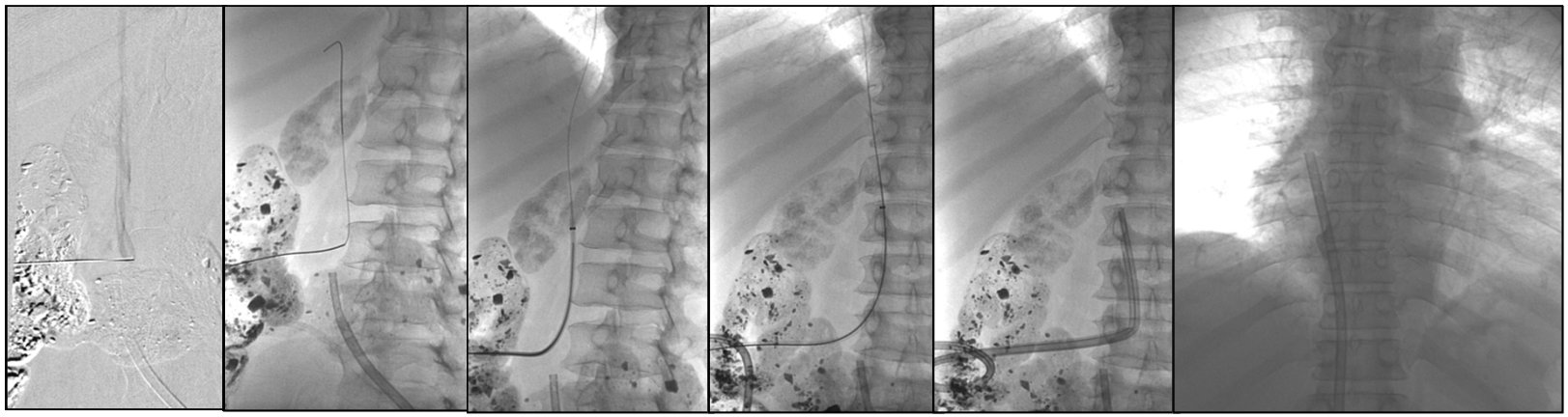

Abord trans-lombaire: éviter les pièges

- Scanner au préalable
- Pièges
  - Rein droit
  - Artère, veine rénale droite
  - Néphrectomie droite
    - Fosse lombaire remplie par le grele
  - Aorte anévrysmal
  - Forte obésité
    - Fenêtre d'accès restreinte
    - Matériel approprié

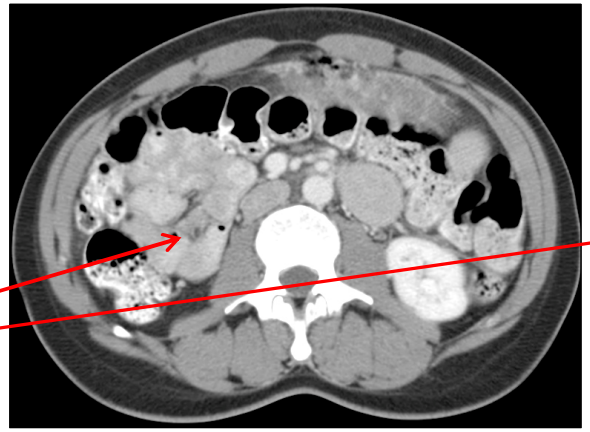

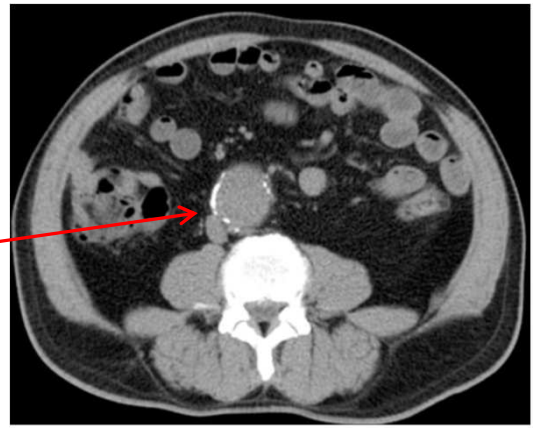

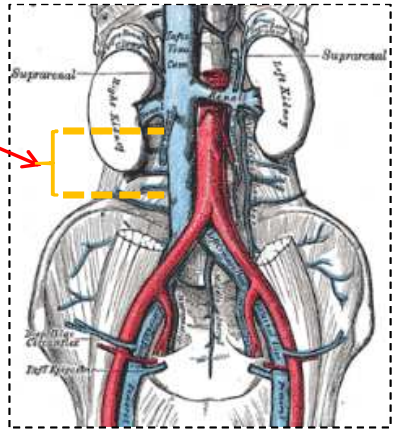



Réinsertion d'un KT dans un tract/tunnel récent abandonné/perdu

- Antibioprophylaxie chirurgicale
- **Matériel:**
  - Pince courbe
  - Cathéter Berenstein 40 cm
  - Guide hydrophile
  - Sonde urinaire 8 fr (ma préférence)
  - Scopie
- **Technique:**
  - Assemblage guide + KT (+ sonde urinaire)
  - Dissection de la sortie du tunnel avec la pince
  - Insérer puis avancer le KT + guide dans le tract
  - (Sortez le guide par le trou latéral de la sonde)
  - Faites une boucle et avancez le guide, suivi du KT
  - Une fois dans la VCS, confirmer avec PDC
  - Dilater le tract, insérer le CVC
  - Tester, puis fixer en place



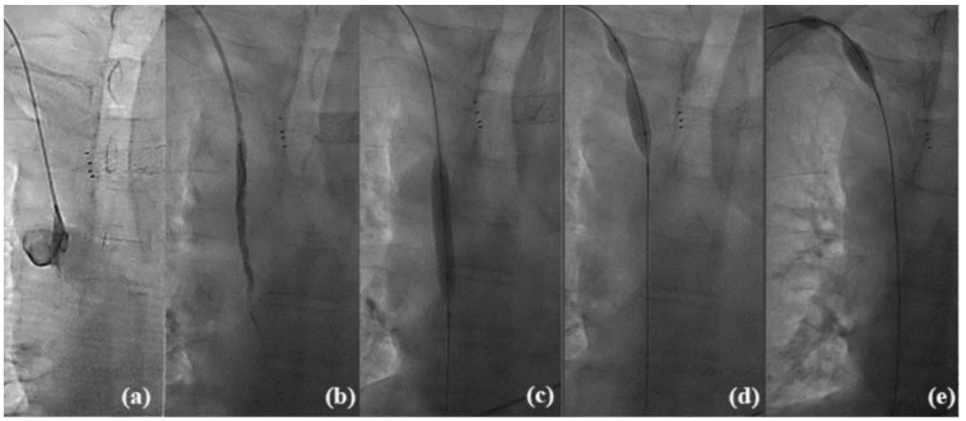

28ème CONGRÈS DE LA SOCIÉTÉ FRANCOPHONE DE LA VOIE VASCULAIRE
Abords vasculaires pour hémodialyse
MERCREDI 18 AU VENDREDI 20 JUIN 2025
Palais des Congrès d'Aix-en-Provence
• MÉDECINE VASCULAIRE
• RÔLE INFIRMIER
• CHIRURGIE
• NÉPHROLOGIE
• IMAGERIE DIAGNOSTIQUE
• RADIOLOGIE INTERVENTIONNELLE
aix2025.sfav.org

Jin, L et al. VA2025, Vol. 26(2) 465–470

Occlusion sur KT: Syndrôme VCS

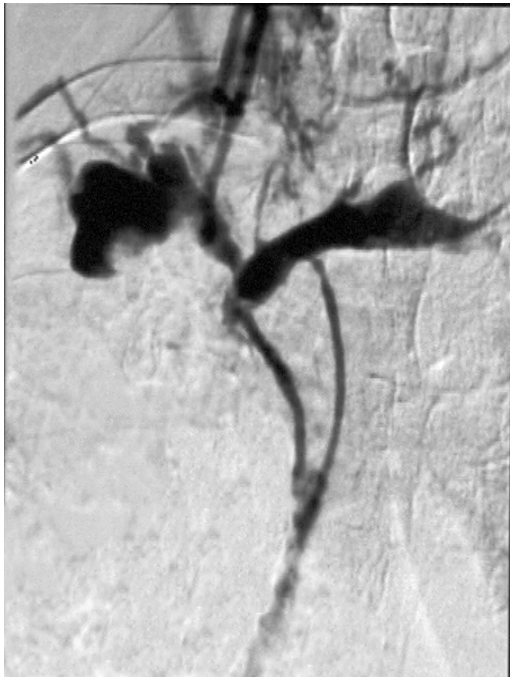



Gaine de fibrine occlusive

- ✓ Ballon à haute pression
- ✓ Cutting ballon
- • Lasso
- ➢ Disruption de la gaine

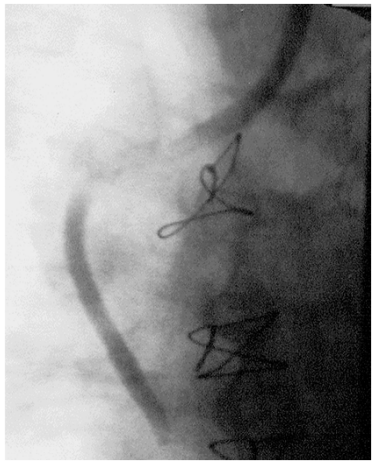

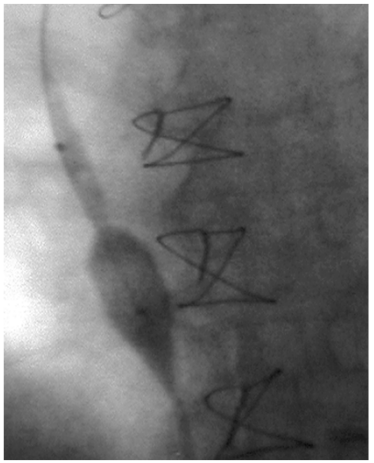

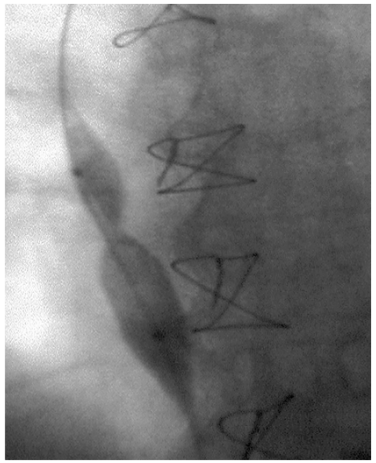

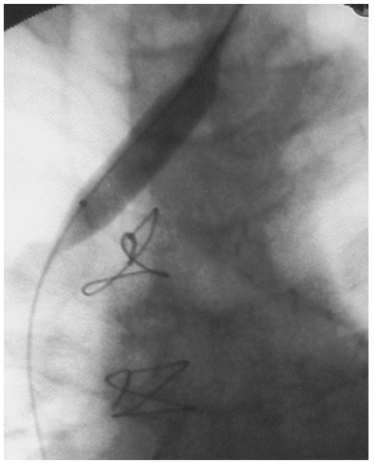

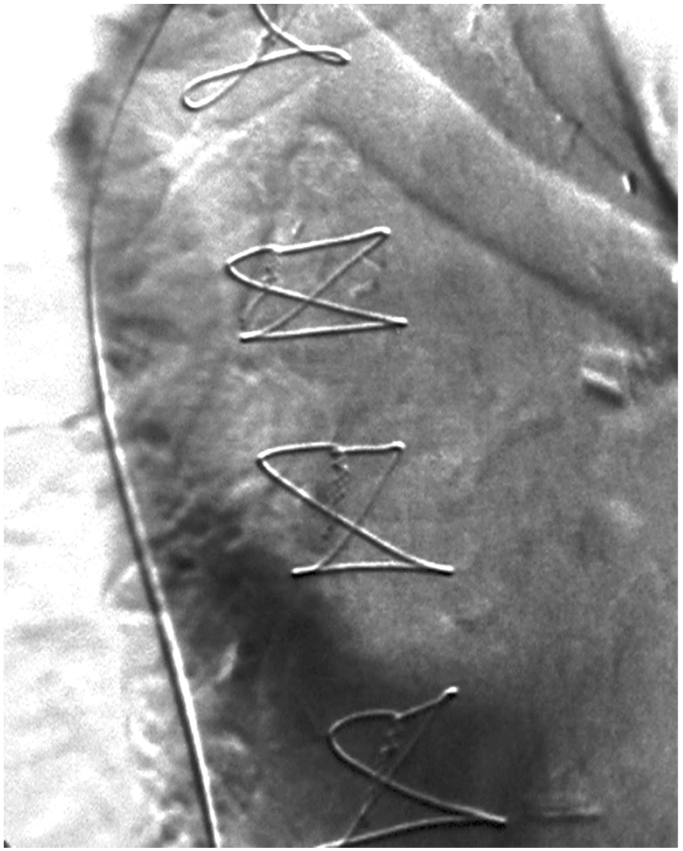

28ème Congrès de la Société Francophone d'Accès Vasculaire
Abords vasculaires pour hémodialyse
MERCREDI 18 AU VENDREDI 20 JUIN 2025
• MÉDECINE VASCULAIRE
• PÔLE INTIMES
• CHIRURGIE
• NÉPHROLOGIE
• IMAGERIE DIAGNOSTIQUE
• RADIOLOGIE INTERVENTIONNELLE
Palais des Congrès d'Aix-en-Provence
aix2025.sfav.org

Cathéter dysfonctionnel

- Occlusion:
  - Plicature, torsion, mauvaise position
  - Retirer KT du tunnel
  - Repositionner
  - Révision du tunnel au cou
- Aspiration difficile/par à coups:
  - Vérifier position du KT
  - Tourner le KT à 180^0
  - Avancer/retirer l'extrémité

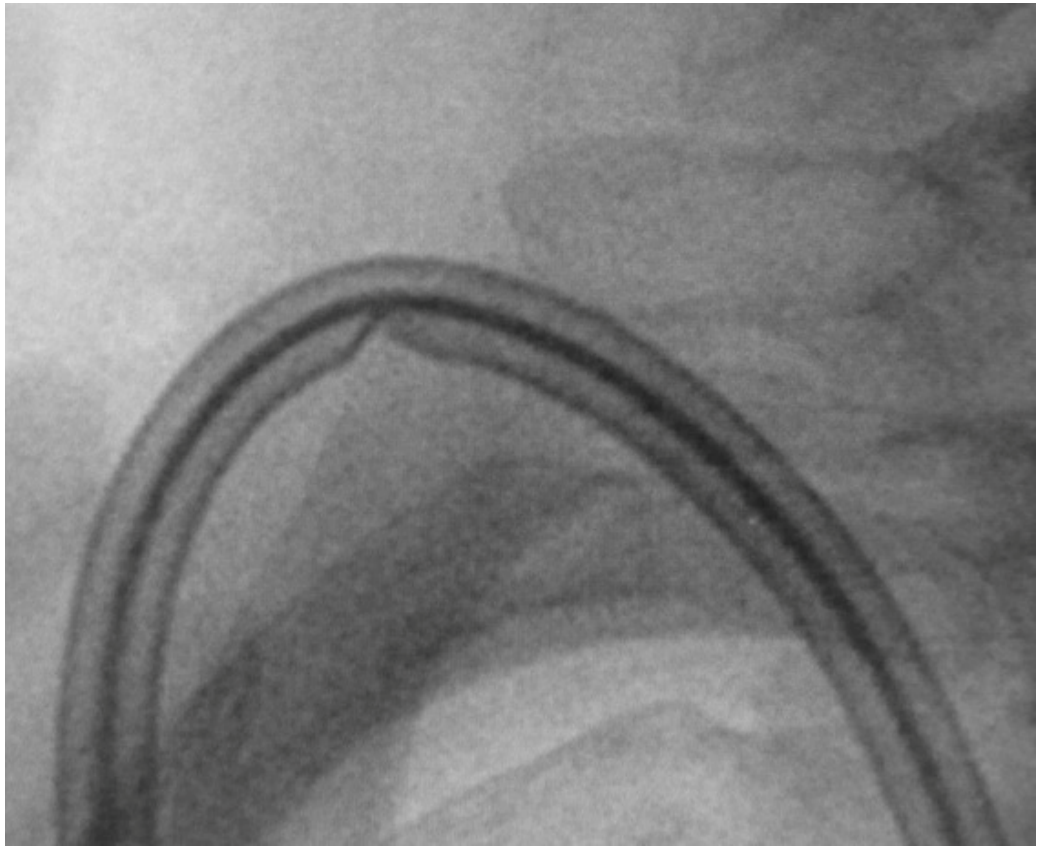

Résultats comparés par voie d'abord

- ***Jugulaire interne*** (Shingarev. JVIR 2013)

RIJV cath patency	54% @ 6 mos; 35% @ 12 mos.
LIJV cath patency	36% @ 6 mos; 6% @ 12 mos.
Median time to CRB	163 days
% Patients infected	35% @ 3 mos; 54% @ 6 mos; 79% @ 12 mos.

- ***Fémoral***

	(Zaleski. AJR 1999)	(Pokala. JVAS 2025)
Infection rate	.24/100 catheter days	0.4/100 catheter days
Primary patency	78% @ 6 mos; 55% @ 12 mos.	
Secondary patency	95% @ 6 mos; 61% @ 12 mos.	

- ***Translombaire***

	(Lund. Am J Kid Dis 25)	(Power. Nephrol. Dial. Transplant. 25)
Infection rate	0.28/100 catheter days	0.28/100 catheter days
Thrombosis rate	0.33/100 catheter days	
Cumulative patency	52% @ 6 mos; 17% @ 12 mos.	81% @ 6 mos; 73% @ 12 mos.

- ***Transhépatique***

	(Khallaf. Egypt. J Rad 2019)	(Sanal. Diag Interv Radiol 2016)	Al-Ghamdi (E J Rad 2024)
Infection rate	0.15/100 catheter days	0.18/100 catheter days.	0.046/100 catheter days
Thrombosis rate	0.18/100 catheter days	0.37/100 catheter days.	0.18/100 catheter days
Primary patency	290 catheter days	68 catheter days	*68 catheter days
Secondary patency	577 catheter days	136 catheter days	*392 catheter days

28ème COURS-CONGRÈS DE LA SOCIÉTÉ FRANCOPHONE DE L'ACCÈS VASCULAIRE
MERCREDI 18 AU VENDREDI 20 JUIN 2025
Abords vasculaires pour hémodialyse
• MÉDECINE VASCULAIRE • RÔLE INFIRMIER • CHIRURGIE • NÉPHROLOGIE • IMAGERIE DIAGNOSTIQUE • RADIOLOGIE INTERVENTIONNELLE
Palais des Congrès d'Aix-en-Provence
aix2025.sfav.org

Take-Home Points

- Plateau technique
- Expertise en imagerie
- Expertise dans les interventions hépatiques
- Drains pour l’ascite, pneumothorax
- Inventaire approprié
  - Accès, Introductuers, Peel-away longs, KTs
  - Matériel d’embolisation
- Equipe multidisciplinaire
  - prise en charge
  - Suivi
  - Plan de vie

Quel abord?

Translombaire

Transhépatique

Transrénal

HeRO-S

(hemodialysis reliable outflow)

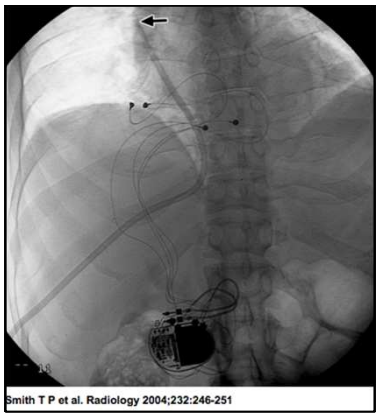

La continuité vasculaire…

pas obligatoire pour les KT

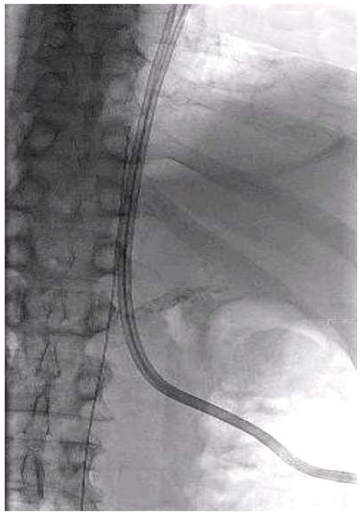



Pour bien fonctionner:

bout du KT dans l'OD ou dans une veine centrale perméable

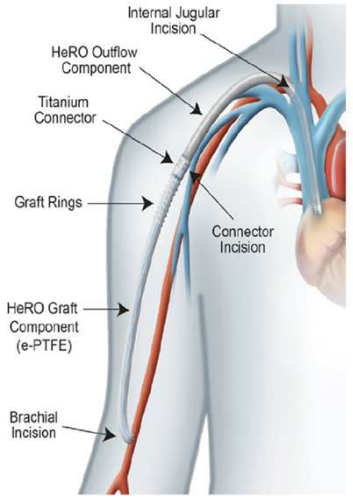

28ème Congrès de la Société Francophone de Médecine Vasculaire
Abords vasculaires pour hémodialyse
Mercredi 18 au vendredi 20 Juin 2025
Palais des Congrès d'Aix-en-Provence
• Médecine vasculaire • Pôle infirmier • Chirurgie • Néphrologie • Imagerie diagnostique • Radiologie interventionnelle
aix2025.sfav.org