A propos d’un cas…

Patiente née en 1973

Juin 2021

Cher Luc,

Je te remercie de voir en phlébographie **Madame** [redacted] (nom de naissanc[redacted]née le [redacted].

Comme je te le disais par téléphone, il s'agit d'une patiente dialysée de longue date sur cathéter. Ancienne toxicomanie sevrée et chez laquelle le capital veineux périphérique est complètement détruit.

Je lui avais posé un cathéter jugulaire interne gauche en 2012 suivi en 2017 par une repose à droite.

[redacted] m'a sollicité pour un sepsis larvé au niveau de son cathéter jugulaire droit. Il y avait un projet de transplantation à terme. Projet mis en suspens, en raison de la découverte d'un carcinome pulmonaire opéré en 2019.

Dans l'idée, elle peut être réinjectée dans un circuit de transplantation dans les deux ans à venir, sous réserve de l'absence de récidive pulmonaire.

En pratique, elle a donc un sepsis larvé à l'heure actuelle au niveau de son cathéter jugulaire droit. Je me pose la question de la faisabilité d'une fistule de type pontage huméro-axillaire gauche en ligne. En effet, à l'échographie de repérage ce jour, la

Indriance
Groupe Hospitalier Public

axillaire perméable de bon calibre mais dont je ne sais absolument pas si elle est suivie d'un tronc innominé et d'un tronc cave supérieure perméable.

Je te remercie de m'aider dans la prise en charge de cette patiente quelque peu complexe.

Avec toutes mes amitiés.

Phlébographie iode Juin 2021



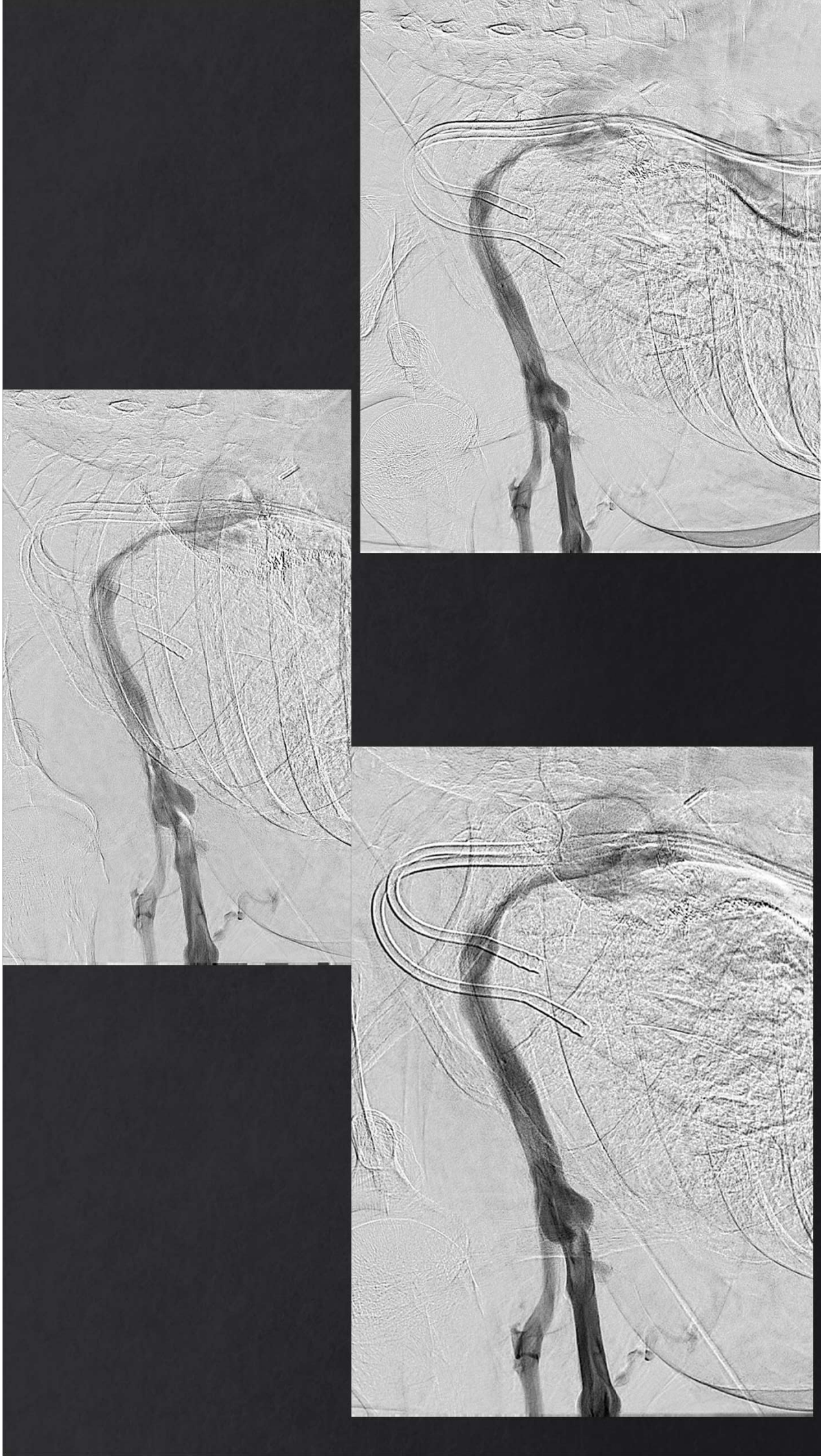

PHLEBOCAVOGRAPHIE DU MEMBRE SUPERIEUR DROIT

Indication

Vérification de la perméabilité des veines centrales avant création d'un abord vasculaire artérioveineux prothétique.

Technique

Ponction d'une veine du dos de la main droite et utilisation de Ioméron pulsé par du sérum physiologique.

Résultats

On confirme bien évidemment qu'il n'y a plus que des veines brachiales profondes perméables au bras.

En ce qui concerne les veines centrales, elles apparaissent perméables au contact du double cathéter jugulaire interne. L'absence de reflux dans les collatérales indique qu'il n'y a pas d'obstacle significatif pour l'instant.

AU TOTAL

La phlébographie montre que les veines centrales sont perméables à droite et qu'on pourrait donc en théorie y envisager un abord artérioveineux.

.../...

Malheureusement il n'a pas été possible de trouver une veine au membre supérieur gauche suffisamment cathétérisable pour permettre l'injection de produit iodé.

FAV 10/2021. Bas débit

Est-ce le 1er abord vasculaire du patient ? ☒ OUI ☐ NON

Date de création de cet abord vasculaire ? (compte-rendu chirurgical si possible)
contexte de destruction capital veineux central à gauche; capital détruit à droite sauf une basilique identifiée en per opératoire
a constitué une sténose sur la veine de drainage (6 mm sur écho)
en attente superficialisation (contexte sepsis chronique sur les cathéters Canaud)

Cette fistule a-t-elle déjà été reprise chirurgicalement ? ☐ OUI ☒ NON





ponctionner la fistule..

La prise d'AVK empêche toute ponction de l'artère brachiale.

On ponctionne la veine dans le secteur post-anastomotique avec malheureusement initialement un faux trajet malgré le reflux, ce qui va occasionner un hématome du bras.

On ponctionne difficilement sous écho, la veine devenue spastique pour effectivement démasquer une sténose de la veine basilique de drainage non superficialisée quelques centimètres 5-6cm après l'anastomose sur une veine globalement spastique liée à l'hématome du bras.

L'explication de cet hématome actif est la présence d'un faux anévrisme de l'artère radiale de naissance haute en zone anastomotique post ponction qui est actif dont l'ouverture est favorisée par la sténose et le spasme de la veine basilique.

On dilate rapidement la sténose veineuse pour lever l'hyperpression au ballon de 6 puis 7 mm.

On ponctionne très difficilement par voie rétrograde la veine basilique au tiers moyen du bras pour remonter en direction de l'anastomose et interrompre le flux dans la fistule.

Malheureusement il est impossible de remonter un guide dans l'artère radiale proximale celui-ci empruntant le faux anévrisme.

.../...

Contrôle écho doppler à 1 mois

Indication :
Contrôle FAV radio-basilique droite confectionnée le 20/08/2021, dilatée sur la veine de drainage le 15/10/2021.

Matériel :
Echographe Doppler Philips AFFINITI 70 - N°US817F0584 - 06/11/17

Conditions de l'examen :
Bonne

Résultats

I-Examen clinique
Le thrill est perçu.
La veine de drainage est bien développée.
Vidange correcte de la veine de drainage en adduction.
Présence d'un oedème de l'ensemble du bras.

II-Au niveau artériel
Artère sous-clavière, axillaire et humérale à paroi régulière.
Le débit est évalué à 900 ml/min.
L'index de résistance est de 0,62.
L'artère radiale proximale est mesurée à 4 mm.
Le flux est inversé dans l'artère radiale distale.
Bonne surface anastomotique.

III-Au niveau veineux
Le réseau veineux profond proximal est perméable.
Anastomose bien dégagée et ne semble pas présenter anomalie.
Le diamètre de la veine de drainage post-anastomotique est de 4 mm
Drainage par la basilique.

Conclusion :
La FAV est perméable.
Son débit est de 900 ml/min.
Son index de résistance est de 0,62.
On retrouve une accélération des vitesses sur la veine de drainage juxta-anastomotique sans sténose visualisée en échographie, à recontrôler dans 3 semaines à 1 mois quand l'œdème aura diminué (compression de la veine par l'œdème ?)

Echo-doppler de contrôle 12/2021

I-Examen clinique

Le thrill est perçu.
La veine de drainage est bien développée.
Vidange correcte de la veine de drainage en adduction.
~~La main est chaude et asymptomatique.~~
Présence d'un œdème du bras

Conclusion :

La FAV est perméable.
Son débit est de 1000 ml/min.
Son index de résistance est de 0,59.

L'œdème du bras est nettement moindre qu'il y a 1 mois mais toujours présent avec une veine de drainage profonde de 16 mm au tiers inf du bras (en rapport avec l'œdème).
Sur les premiers cm de la veine de drainage le calibre est mesuré à 4 mm avec une accélération des vitesses à 350 cm/s.

Janvier 2022. Reprise chirurgicale

SUPERFICIALISATION DE FAV HUMERO-BASILIQUE DROITE
REFECTION ANASTOMOTIQUE + RE IMPLANTATION INDIRECTE SUR L'ARTERE RADIALE.

3 ans après

- Nous est réadressée suite à la réalisation d'un scanner thoracique décrivant une thrombose d'une veine centrale

- En réalité syndrome cave depuis 2021 qi ne régresse pas…





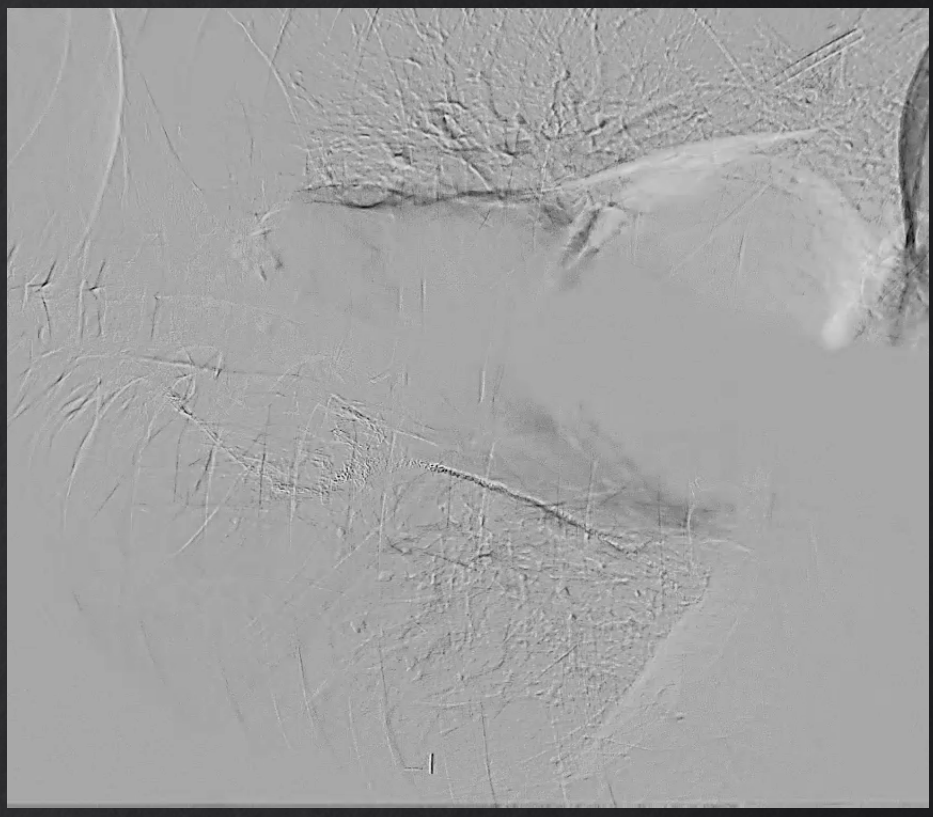

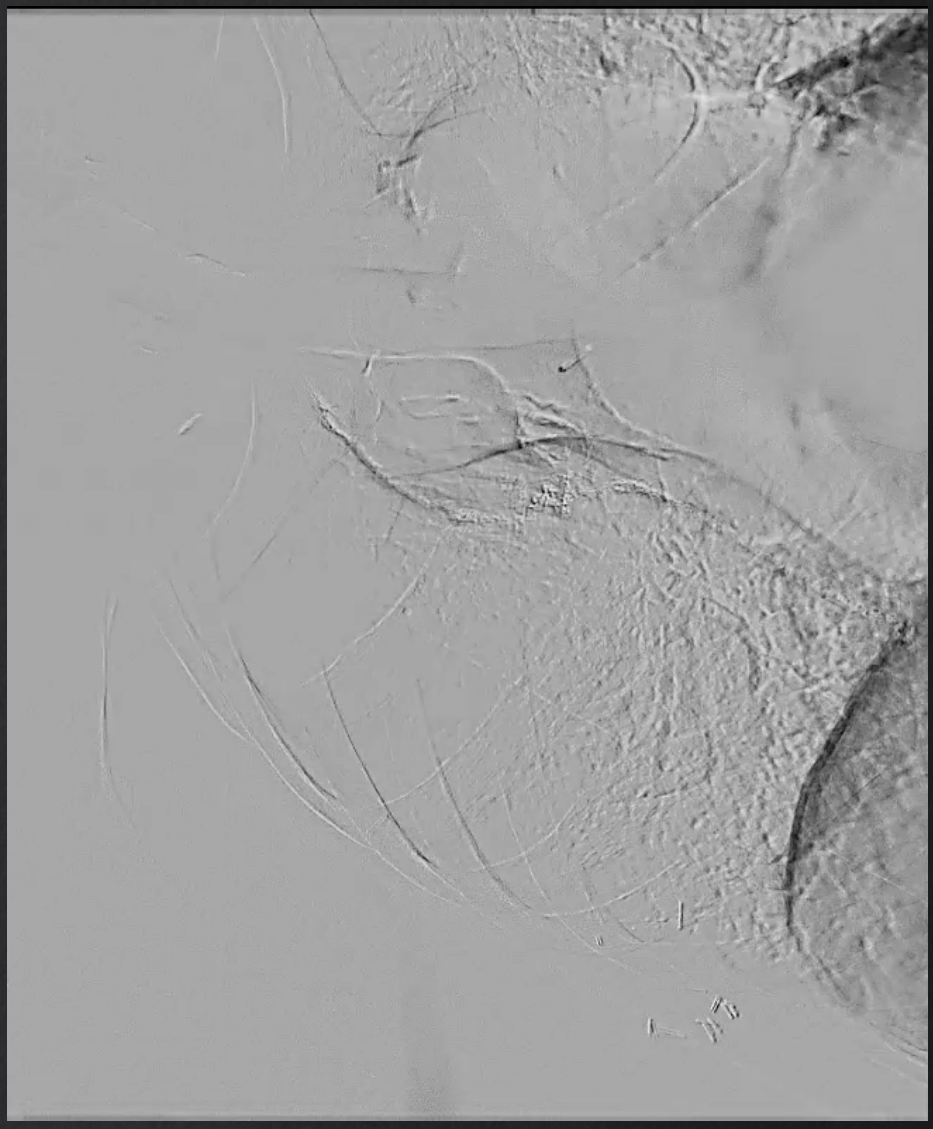



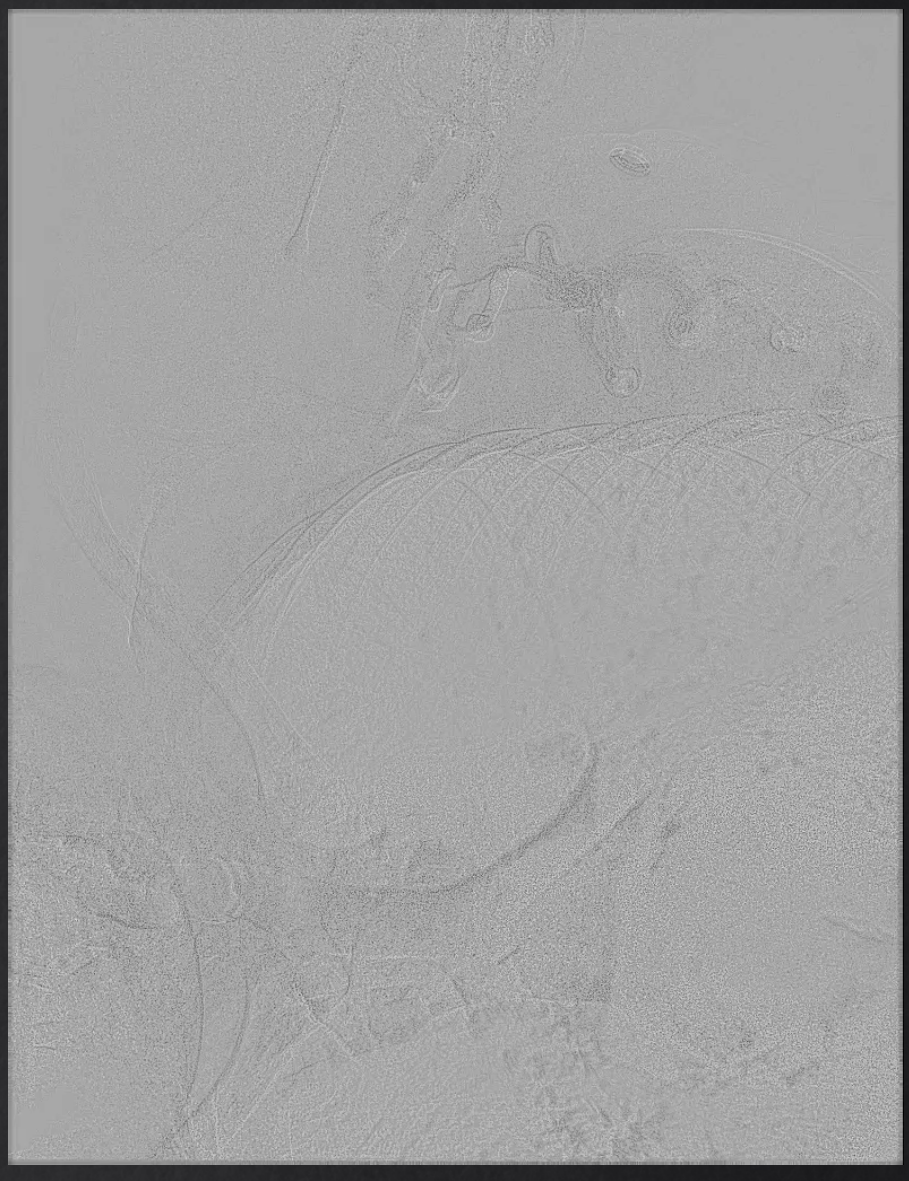

CAT?

Chouette, un gros bras!

Motif: Fistulographie le 08/06. Gros bras

exploitable dans une éventuelle étude clinique destinée à publication)

Type d'abord vasculaire (entourer) :

* à droite *à gauche

* radiale *cubitale *huméro-céphalique *basilique superficialisée pas encore

*montage prothétique *cathéter central *autre

Dialyse débutée en (mois/année): Mai dialysé

Est-ce le 1er abord vasculaire du patient ? oui - non

Date de création de cet abord vasculaire? (avec compte-rendu chirurgical si possible)

18/04/23

Cette fistule a-t-elle déjà été reprise chirurgicalement? oui non Mise à plat d'anévrisme veineux

Diabète ? non insulino-requérant non insulino-requérant

Le patient est-il traité pour hypertension ? oui



08/06



Que faire?

- 1- Je la reconvoque après cicatrisation complète
- 2- Je l'envoie à Bernard et Pierre parce qu'ils adorent les moutons à 5 pattes
- 3- La Belgique faisant partie de l'UE, je propose à la patiente d'aller visiter Liège avec Denis?
- 4- Je pique comme d'habitude
- 5-Je contourne le problème et j'essaie d'aider cette patiente qui en as bien besoin

exploitable dans une éventuelle étude clinique destinée à publication)

Type d'abord vasculaire (entourer) :

* à droite *à gauche

* radiale *cubitale *huméro-céphalique *basilique superficialisée pas encore

*montage prothétique *cathéter central *autre

Le 25 mai 2023

Prescriptions relatives au traitement de l'affection de longue durée reconnue.

(AFFECTION EXONERANTE)

Cher confrère,

Pourriez-vous réaliser une fistulographie et probablement un geste de dilatation centrale chez Mme .

Il s'agit d'une patiente de 76 ans, chez qui j'ai réalisé le 13 avril dernier, une fistule radio basilique au coude gauche, et qui présente un œdème important du membre supérieur. Elle a également actuellement une dégradation de sa fonction rénale, expliquant un tableau d'oedèmes généralisés, mais les œdèmes sont nettement plus présents au membre opéré.

Outre la création de la fistule, j'ai mis à plat une lymphocèle, il y a environ une semaine, mais cela n'a pas amélioré la symptomatologie et je pense que la sténose se situe sur les gros vaisseaux.

Quelle voie d'abord?

- Artère brachiale
- Artère radiale
  - Si sténose centrale: Au moins 7F et pouls faible
  - Nécessité de franchir une zone potentiellement fraichement opérée.
  - Montage?
- Veine à l'avant bras
- Veine fémorale

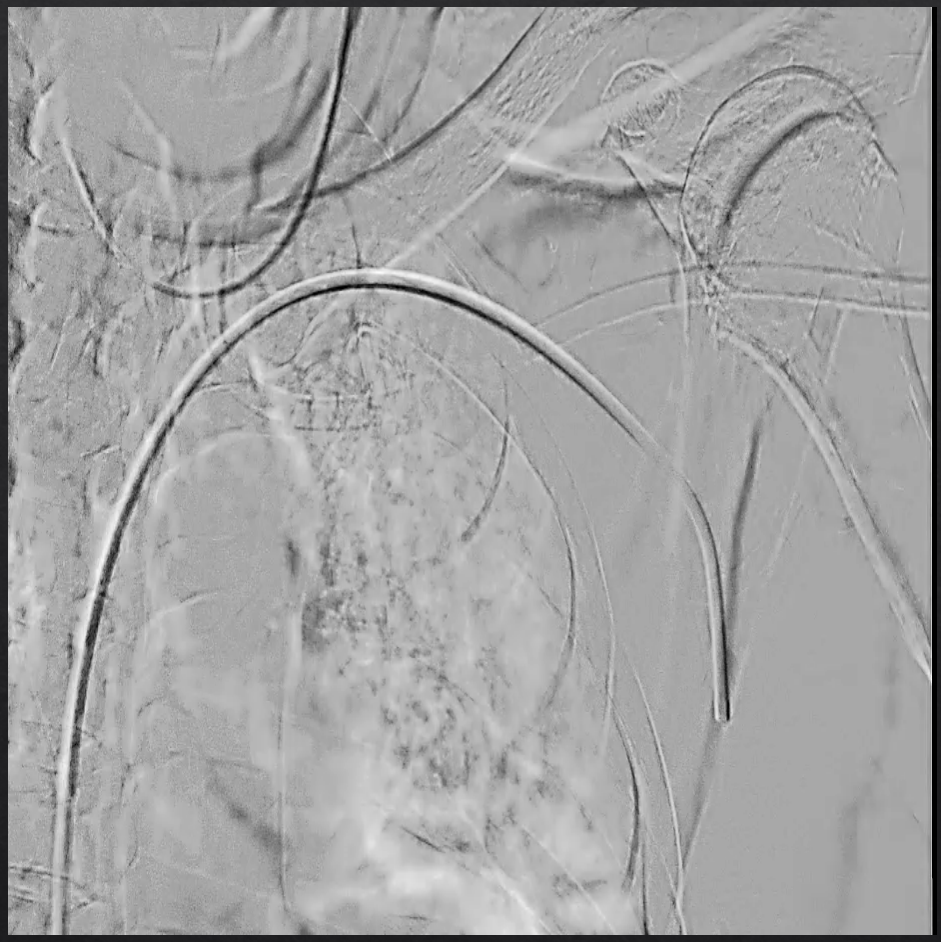

Abord fémoral 7 F échoguidé
MP Longue 7 F

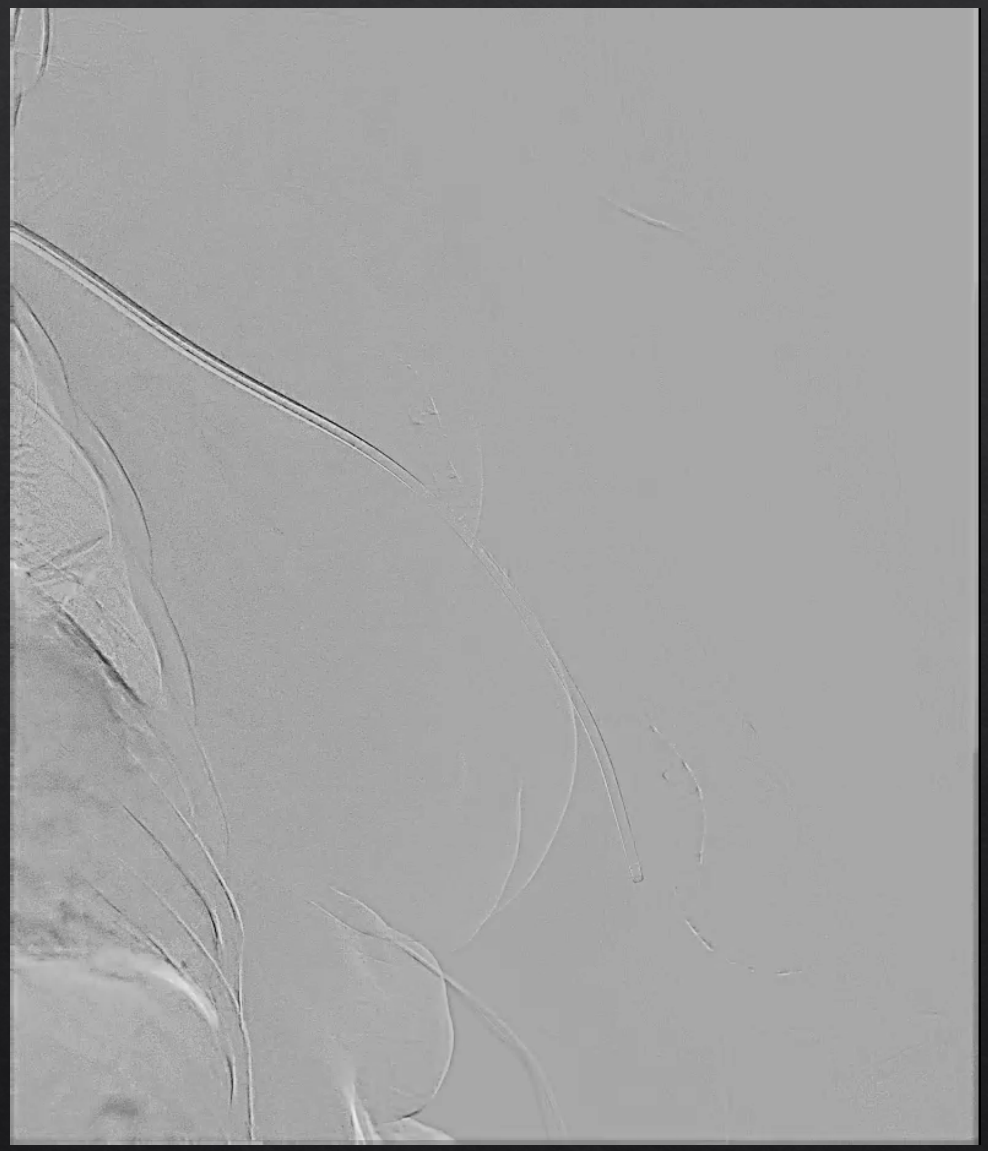

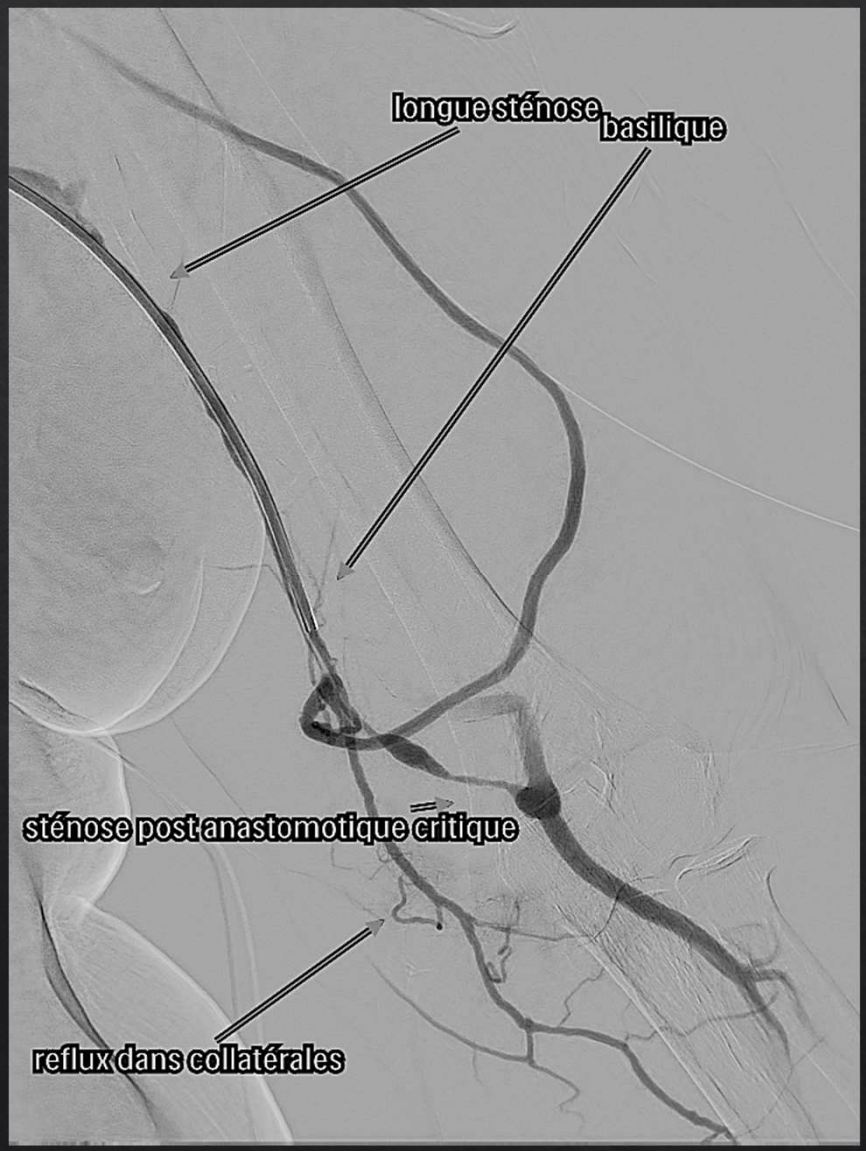
longue sténose
basilique
sténose post anastomotique critique
reflux dans collatérales

Utilisation d'un désilet long (7 F)
- « exclut » le VD
- permet de venir au plus prêt = meilleur **appui**

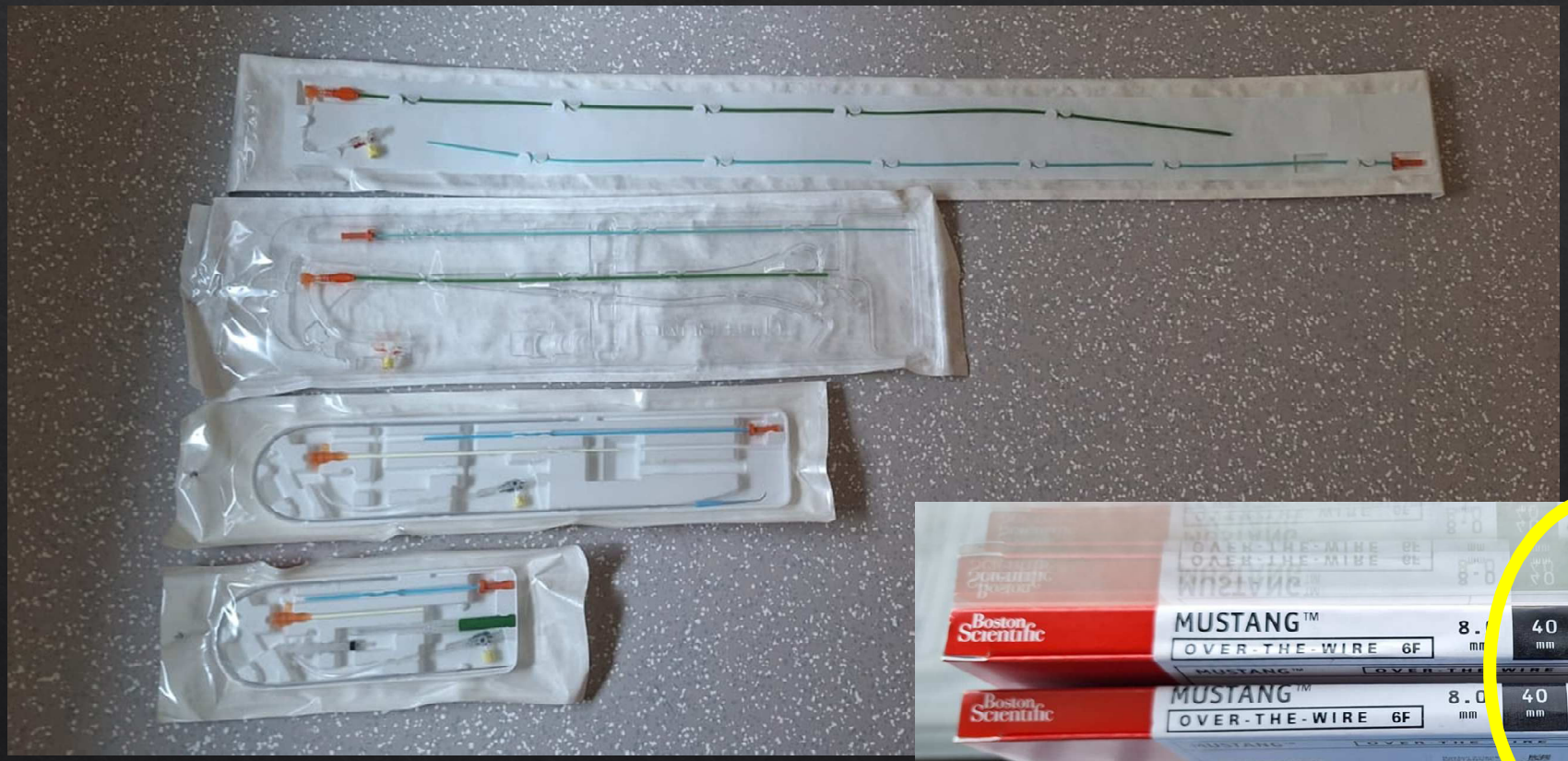

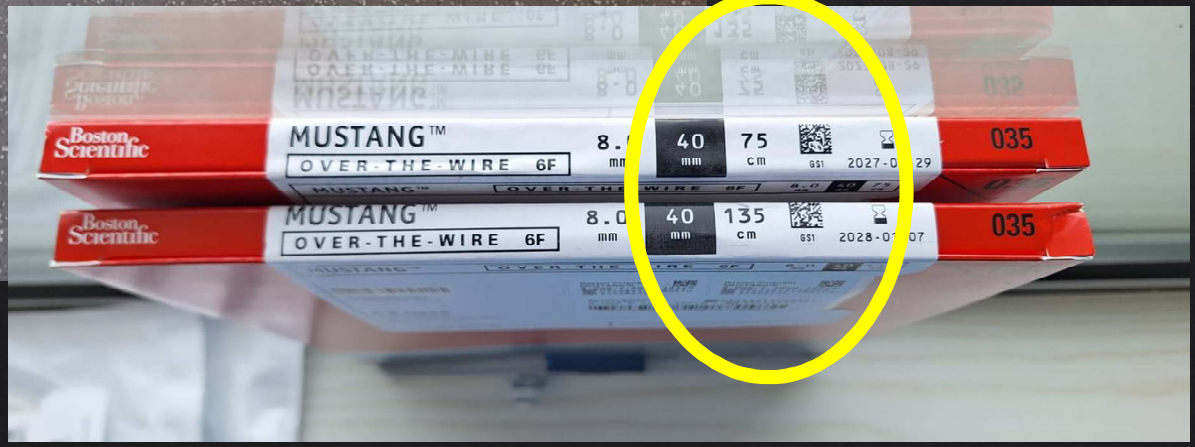

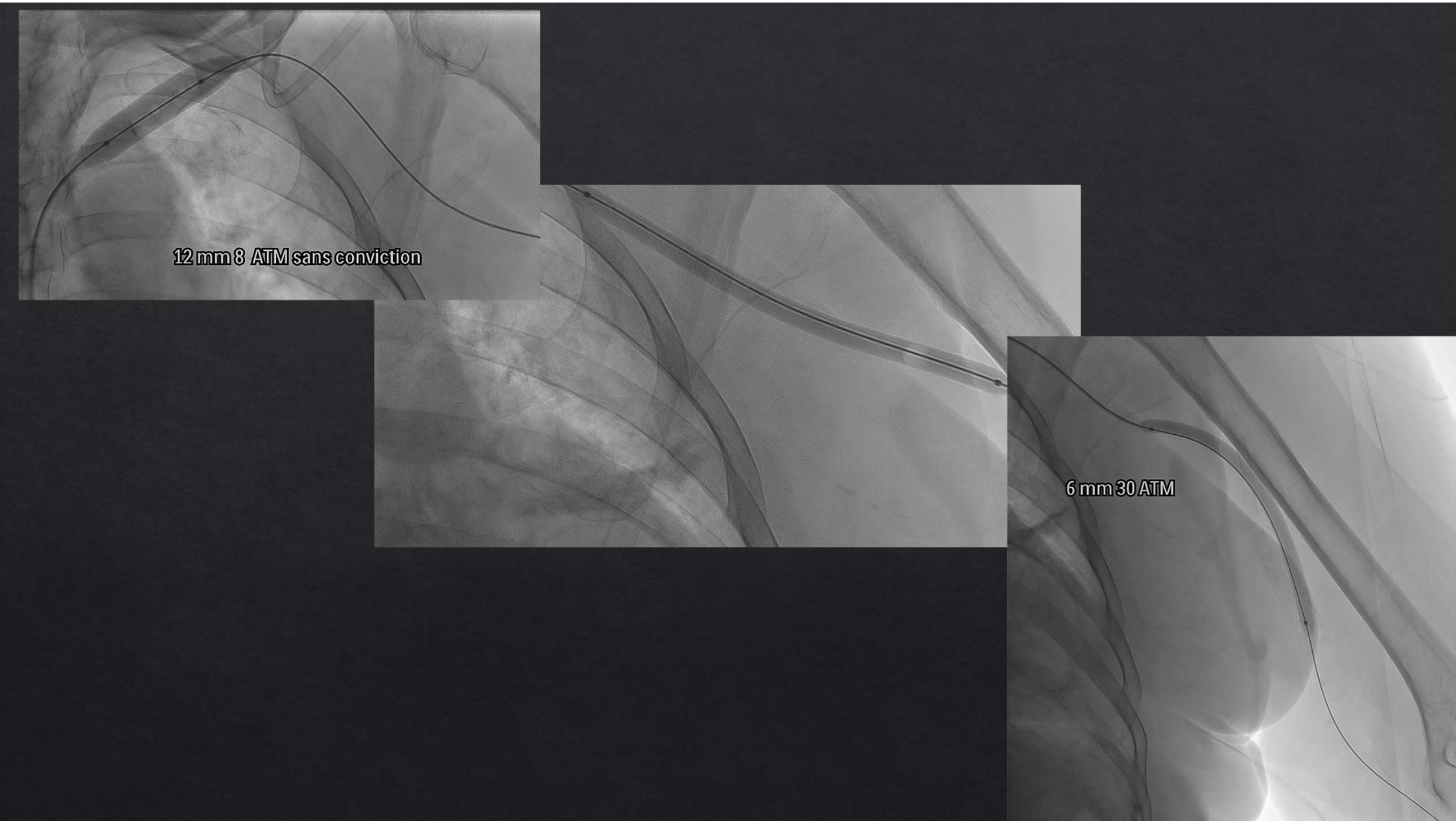
12 mm 8 ATM sans conviction
6 mm 30 ATM

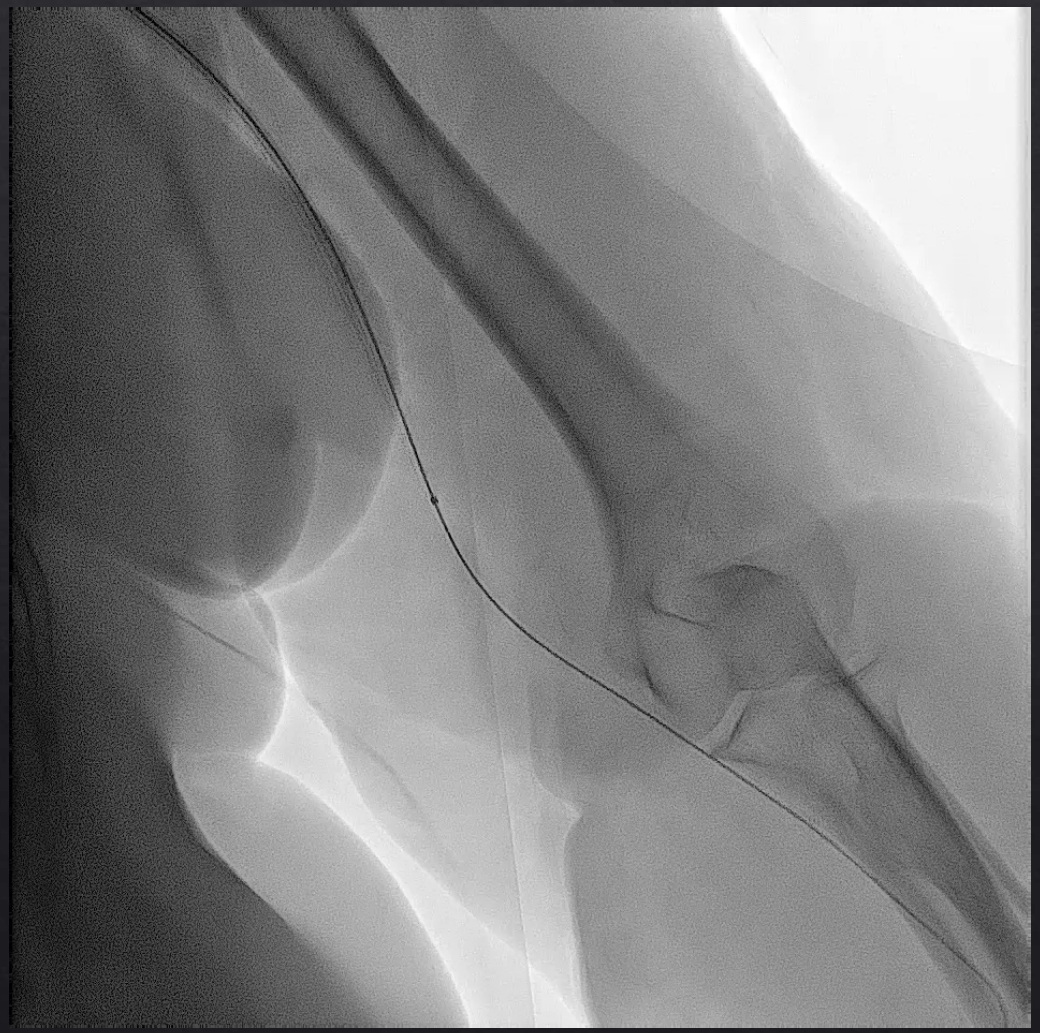

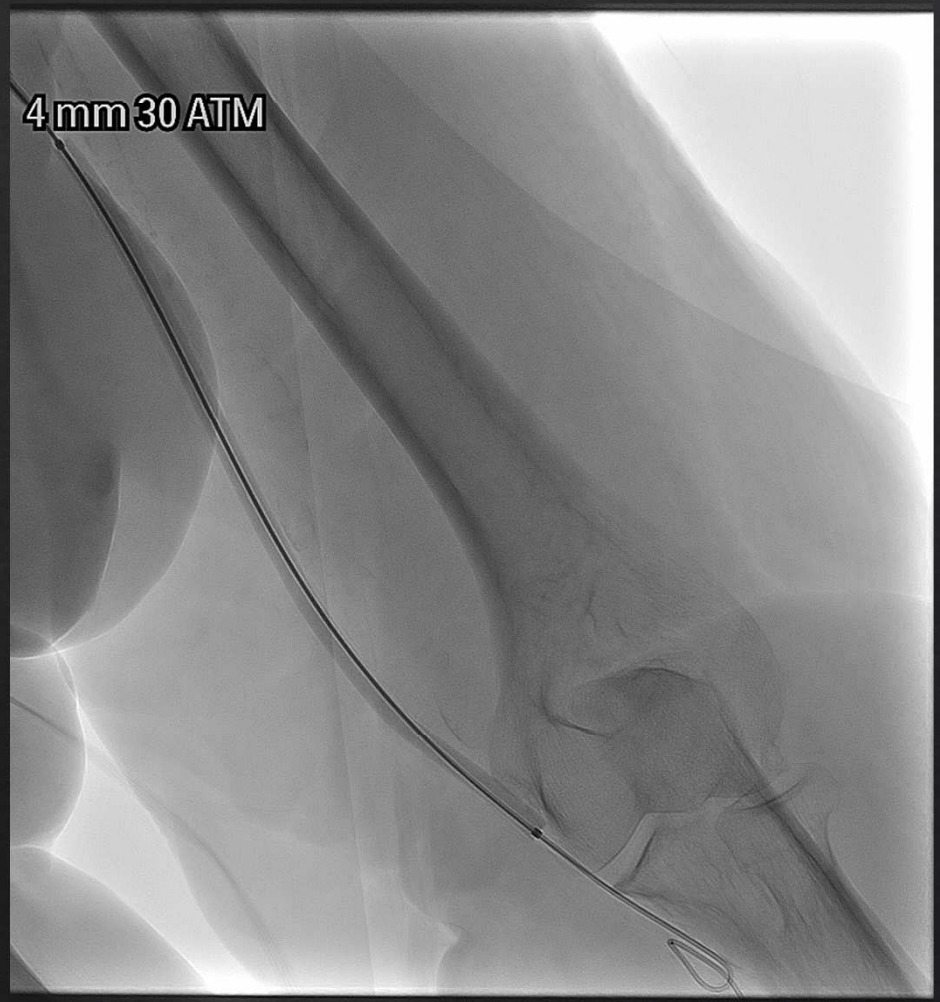
4 mm 30 ATM


ASPECT FINAL

- Pas réadressée comme demandé…
- On la revoit 3 mois après…

Thrombose



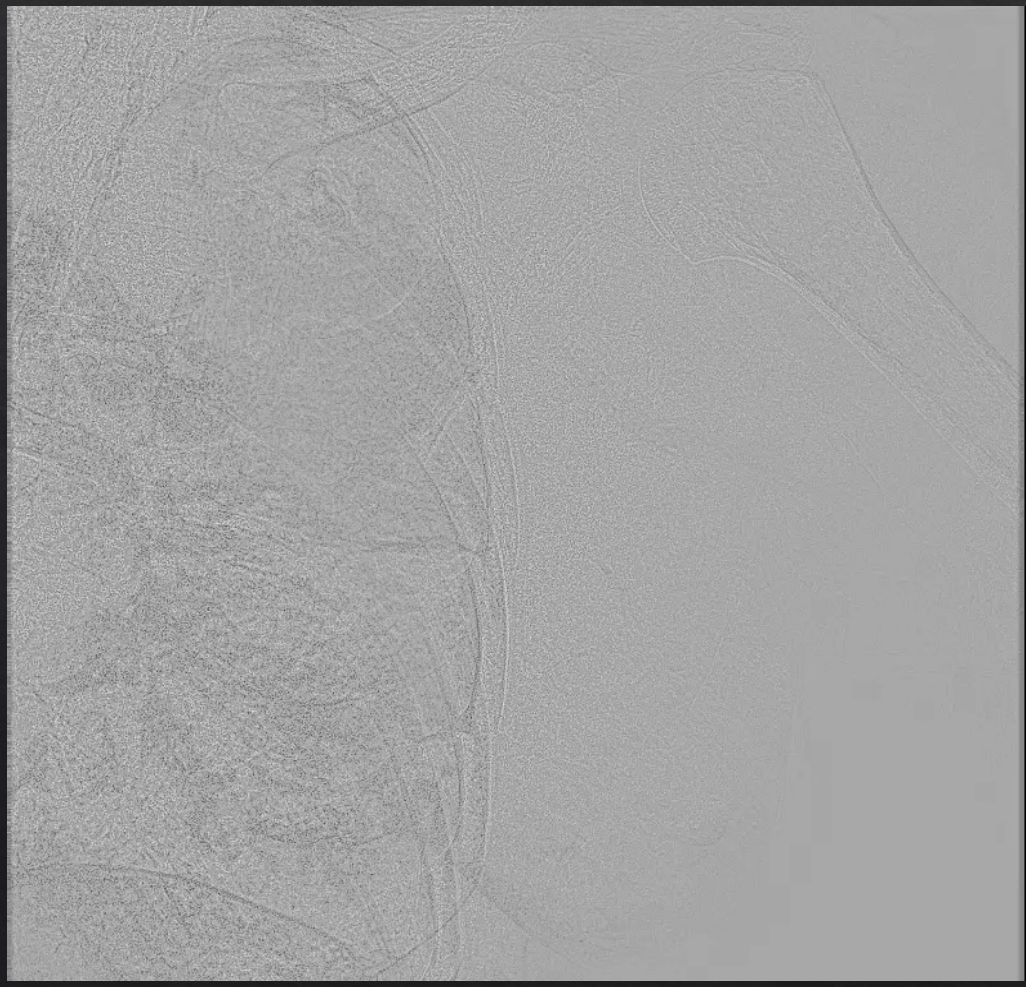

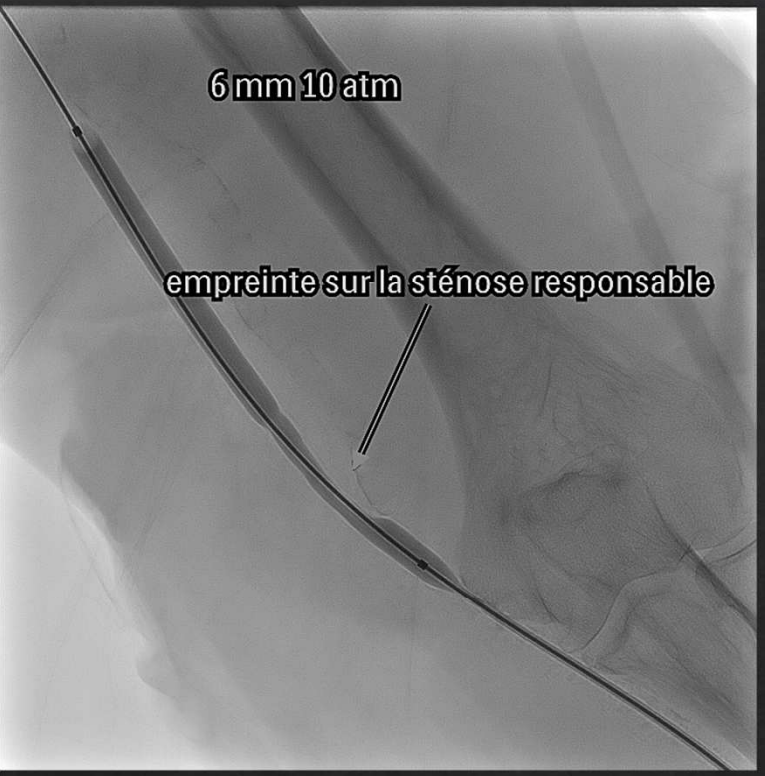
6 mm 10 atm
empreinte sur la sténose responsable


6 mm 30 ATM





Laquelle dilater?



- Second abord RC proximal
- Thrombose du premier (RC distal)
- Obèse

- Dialysée sur KT central à droite.

Résultat doppler 6 semaines

- Débit 400 ml/ min
- Sténose post anastomotique
- « lacis » veineux…

Abord huméral pour imagerie départ

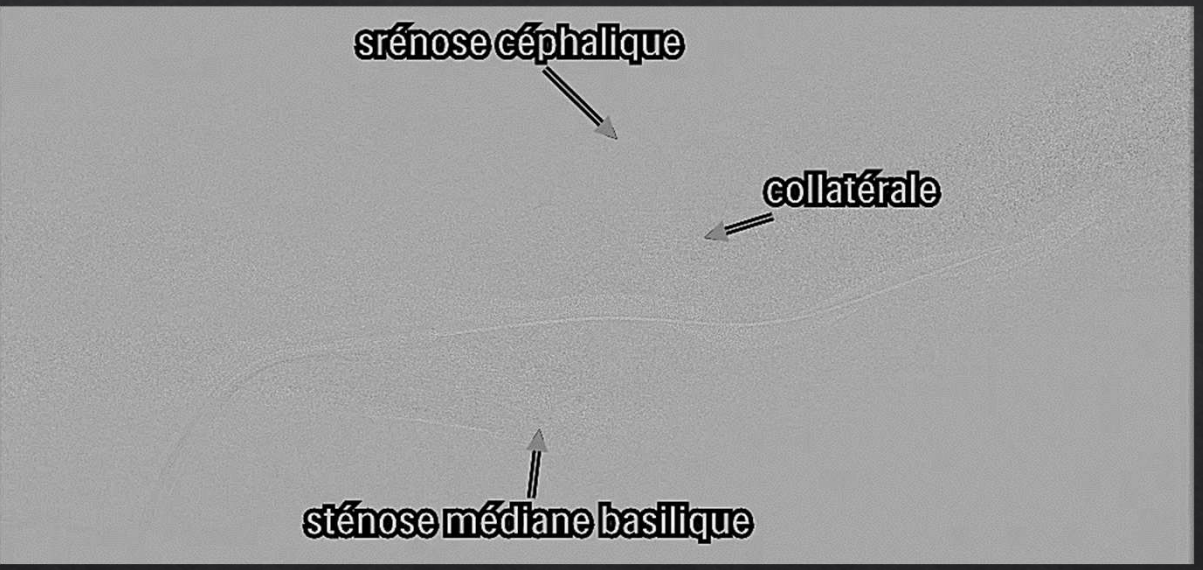





Arrêt sur image

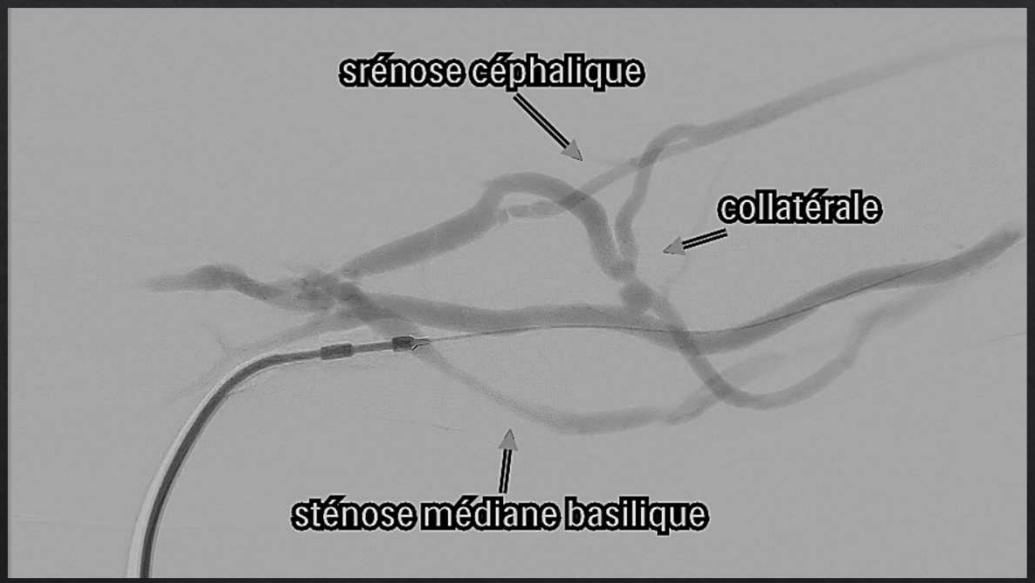



Drainage en aval correct



Drainage en aval correct

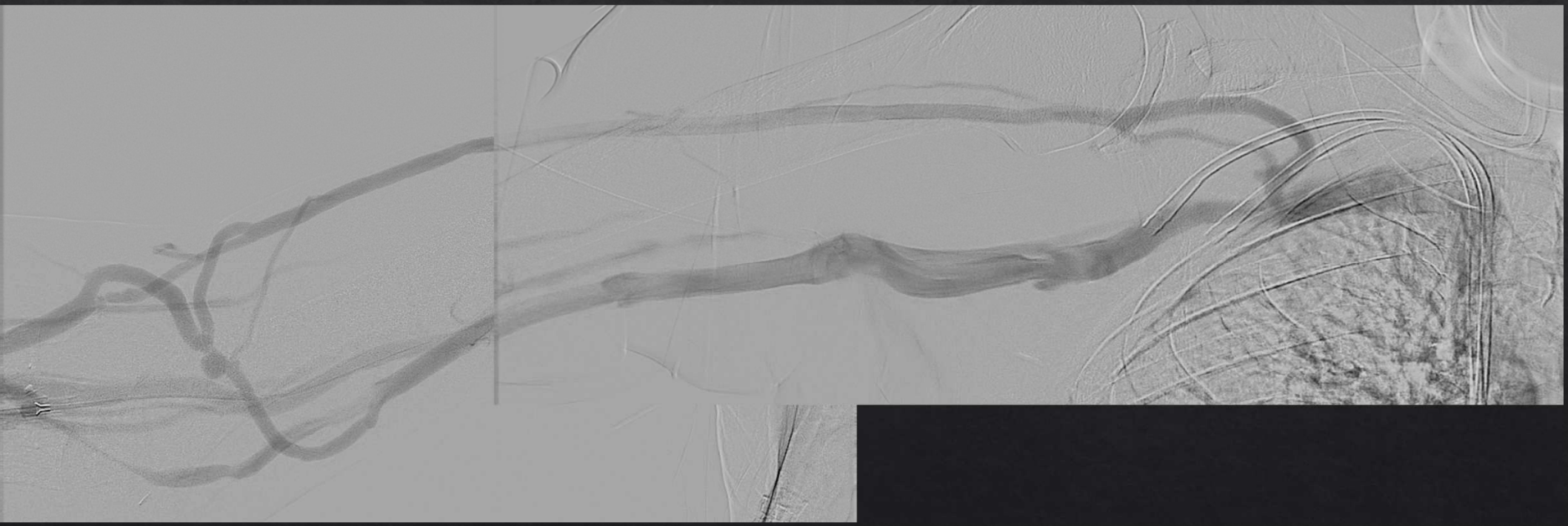

Avant-bras?



Que dois-je faire?

- Je renvoie le patient au chirurgien?
- Trop compliqué, j'adresse le patient à l'échodoppléristе pour traitement echoguidé?
- Je dilate ce patient
  - Je dilat quoi?
  - Je passe par ou?

Staff patient sur table avec un de mes associés

- → Dilatation.
- Décision de traiter la sténose post anastomotique et la sténose céphalique (et pas la médiane basilique) car:
  - Lit d'aval céphalique de qualité (même si drainage crosse imparfait..)
  - Basilique profonde donc nécessité de superficialisation.
  - Si on traite tout, risque de compromettre le développement de la céphalique
- Abord radial distal (excellent pouls, ponction céphalique rétrograde très proximale et profonde).
- Inr 2

Remontée d’une sonde à partir de la radiale distale







Travail d’un micro guide pour aller dans la céphalique

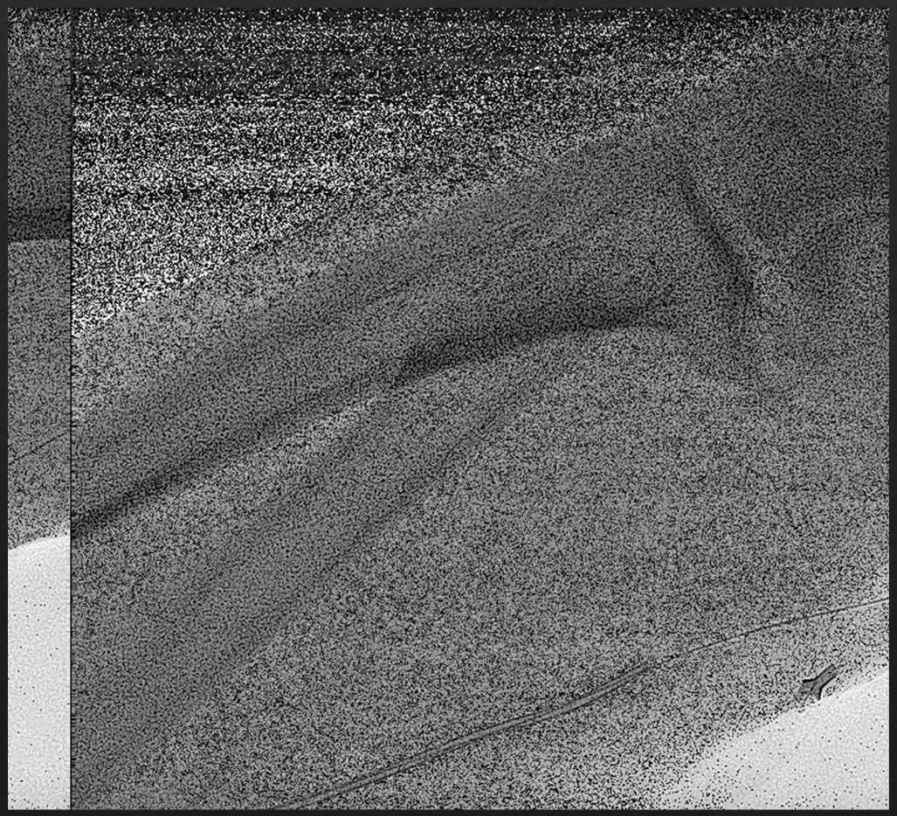



Passage de la collatérale a la céphalique





Dilatation lésion plus proximale





Contrôle



Dilatation de la sténose distale

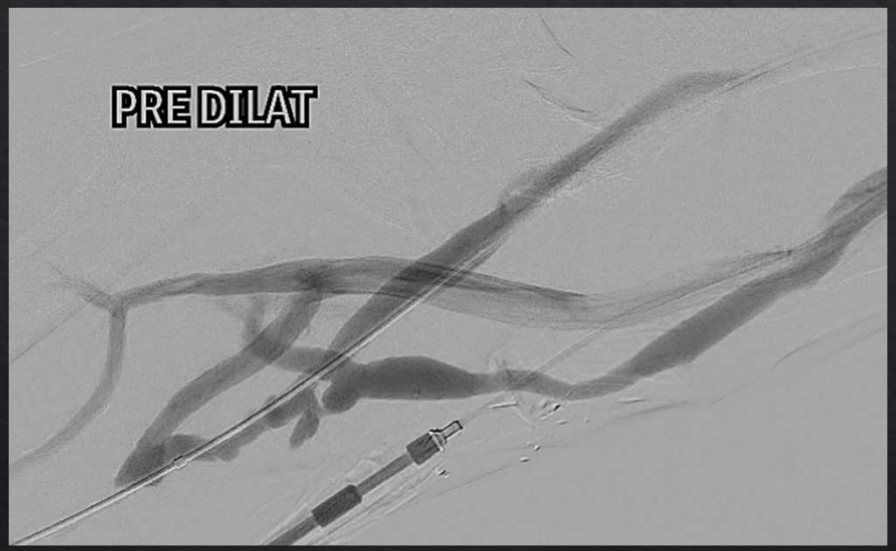



Controle





Aspect final

Aspect initial

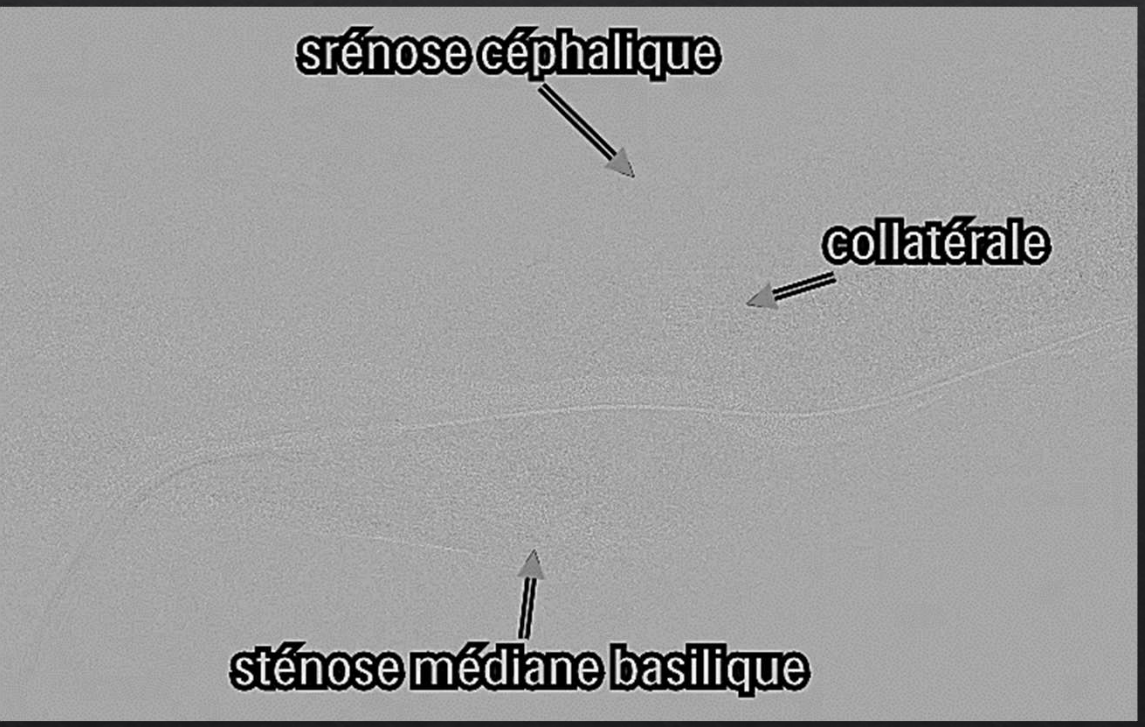

Aspect final



Hyperdébit







Anastomose



Artères avant bras







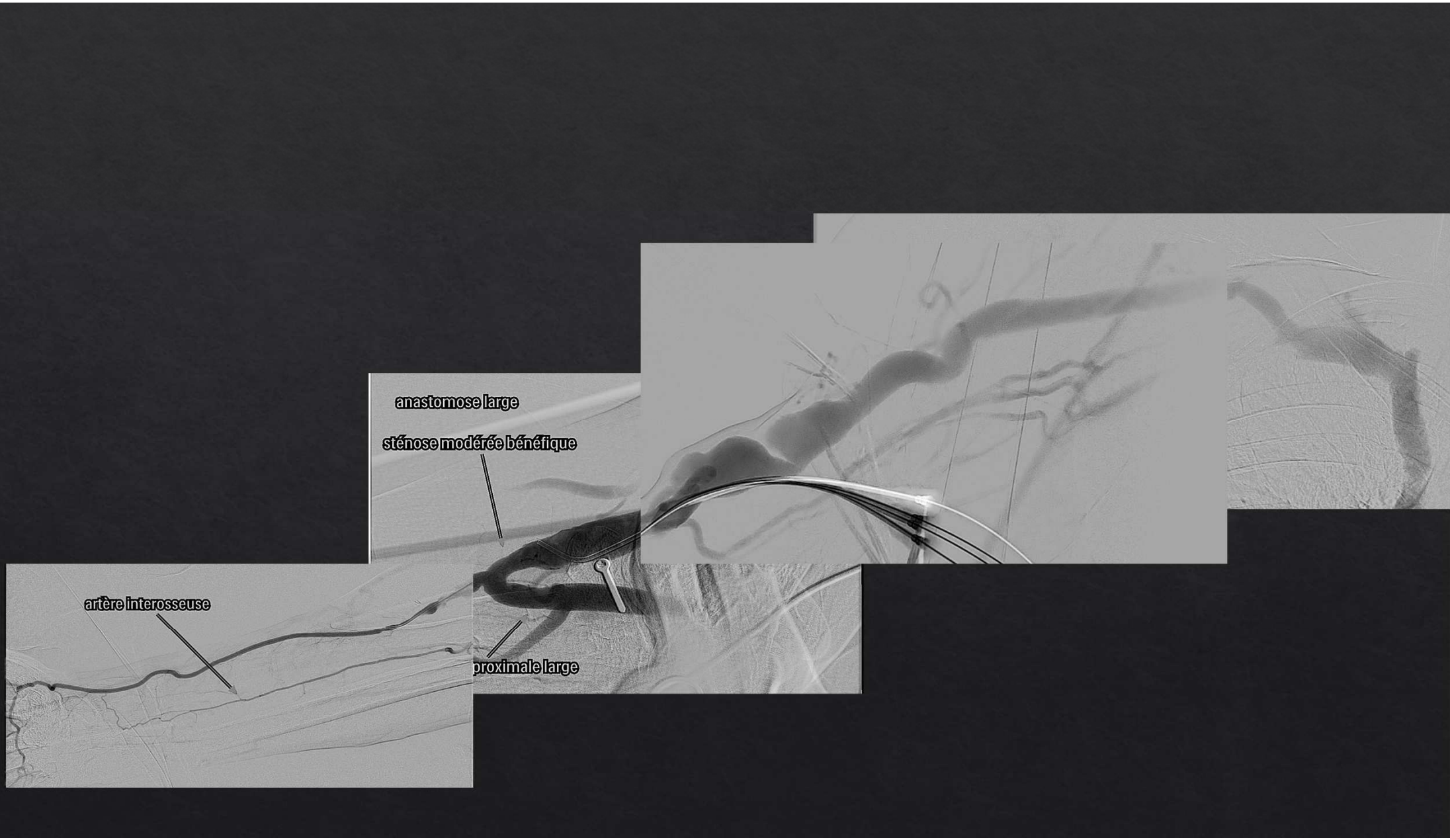
anastomose large
sténose modérée bénéfique
artère interosseuse
proximale large

CAT?

- Banding?
- LARP?
- Fermeture de la FAV?