FAV immatures?

Dr Pierre CHAGUE – Dr Bernard Beyssen – Dr Olivier Van Laere

28ème cours congrès de la SFAV

2025

Clinique Alleray-Labrouste

Groupe Hospitalier Privé
Ambroise Paré - Hartmann

Définitions : FAV mature

- Un abord se développant normalement doit à 6 semaines :
  - Avoir un débit supérieur à 600 ml/min
  - Être à moins de 6 mm de la surface cutanée
  - Avoir un diamètre d'au moins 6 mm

- Règle des 6 ou des 5

- Echodoppler indispensable +++

Définitions

- Retard :

FAV non utilisable à 2- 3 mois

- Enjeux :
  - Entre 20 à 60% des FAV
  - 80% de thrombose
  - Avant-bras +++, veine native

Promotion des FAV à l'avant-bras sur veine native majore ces chiffres d'années en années

Définitions

Aspect clinique







CAS

J'ai été amené à voir en consultation Madame J[illegible] chez qui j'ai superficialisé une veine radiale gauche il

Cliniquement [illegible]ler retrouve une veine sans an[illegible]iblement perçu, je pense qu'il



CAS



- Mauvais développement de la fistule
- Sténose peu serrée en XA mais :
  - Débit insuffisant
  - artère non hypertrophiée
- Superficialisation, risque accru de thrombose
- Si Inf à 600ml/min : sténose sous-jacente

CAS

Madame C. 62 ans

- Diabétique
- FAV radiale
- Débit 410
- Pas de sté



?

CAS

Madame C, 62 ans





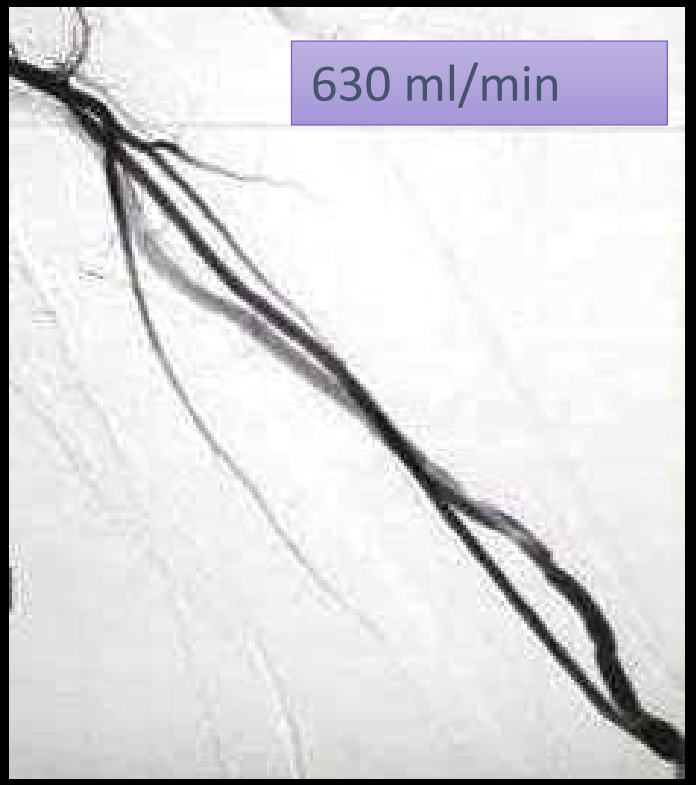

Angioplastie favorise le remodelage ++



CAS

Monsieur B, 65 ans

- FAV radiale G, 2 AEP « chirurgicales »
- ED : Débit 290 ml/min, 3 sténoses fibreuses

CAS

Monsieur B, 65 ans

3 mois :
- Débit à 1130 ml
- Pas de resténose

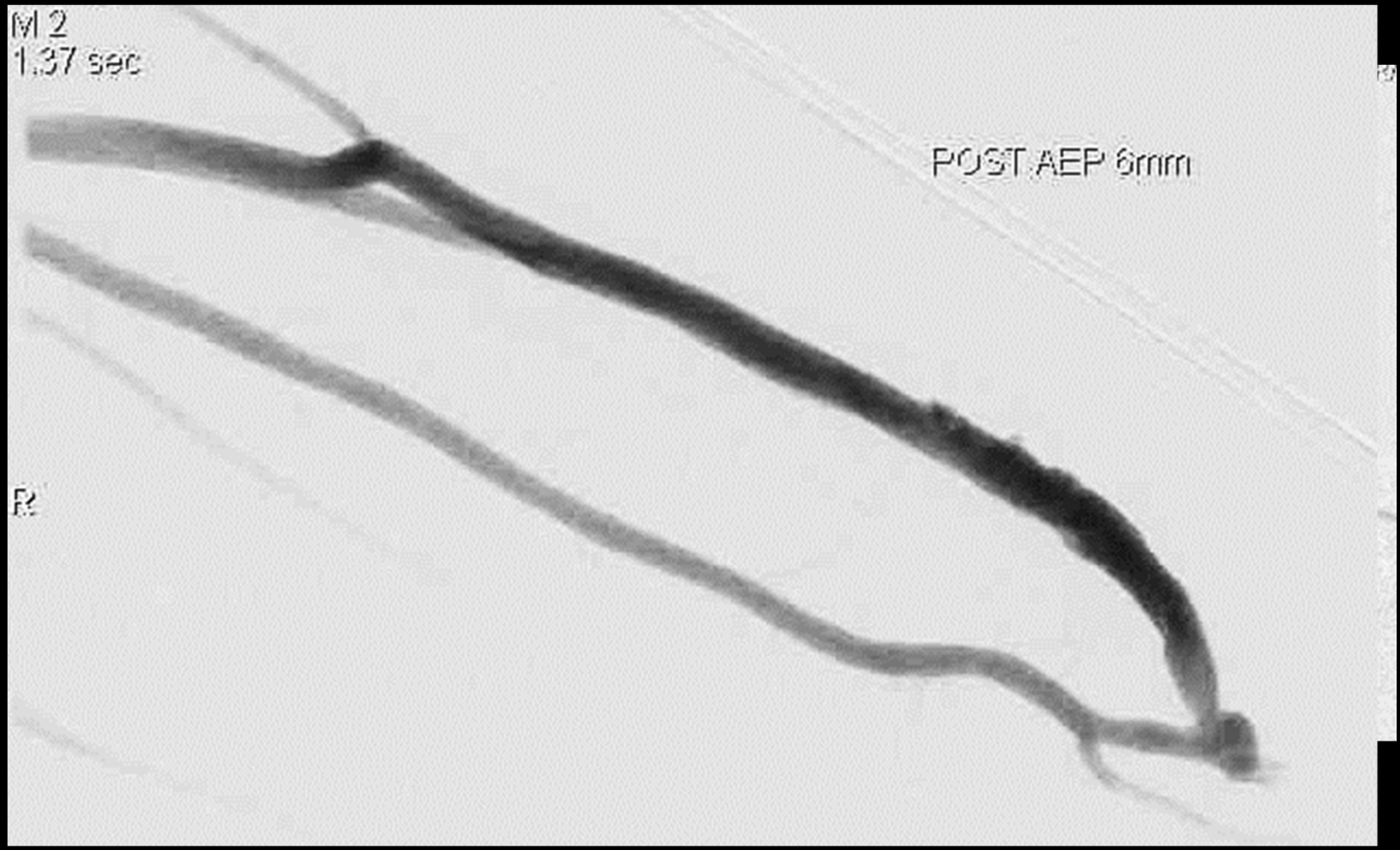

De la théorie à la pratique…

- Traiter toutes sténoses (exploration complète ED, Rx)
- Bonne taille (6mm veine, 4mm artère)
- Faire céder la sténose (Hte pression, coupant)
- Contrôler la resténose (infl prolongée, actif..)
- Savoir piquer l'artère **brachiale +++**
- Savoir piquer la veine (échographie)
- Anesthésie++
- Contrôle à 3-4 semaines
- Savoir laisser la place à la chirurgie (avant-bras)