Monsieur A., 59 ans

- DT2 avec néphropathie diabétique HTA, AOMI sévère.
- Antécédent de FAV HCG, fermeture pour ischémie de main sans hyperdébit, en raison d'une artériopathie sévère distale probablement diabétique
- Création de FAV RCD, retard de maturation

ECHO-DOPPLER COULEUR DE LA FISTULE ARTERIO-VEINEUSE

Contrôle de maturation de la nouvelle fistule droite.

Résultat :

Il s'agit d'une fistule artério-veineuse Radiale droite a mi-bras.

L'artère humérale mesure 4.2 mm de diamètre, ses parois sont parallèles. L'artère radiale mesure 2 mm de diamètre, elle circule dans le sens physiologique. L'artère cubitale mesure 1.4 mm, elle circule dans le sens physiologique et réalimente la fistule à contre-courant par les arcades palmaires. Importantes calcifications et médiacalcose artérielle.

Il y a une sténose longue post-anastomotique sur environ 2 cm, au-dessus de la sténose on retrouve une veine radiale de bon calibre, 6 mm, située environ 5 mm sous la peau. La veine céphalique mesure 5 mm, la veine basilique mesure 6 mm.
Le débit dans la fistule est estimé aux alentours de 300 ml/mn il est faible.

Conclusion:
Cette fistule débite environ 300 ml/mn, faible limitée par une sténose post-anastomotique, indication d'une angioplastie.

Echo pré-ponction : veine post-anastomotique de mauvaise qualité, synéchies, faible calibre.

En raison de l'artériopathie sévère distale, décision de ponction d'une collatérale de la veine de drainage (préserver la veine de drainage).

Propositions?

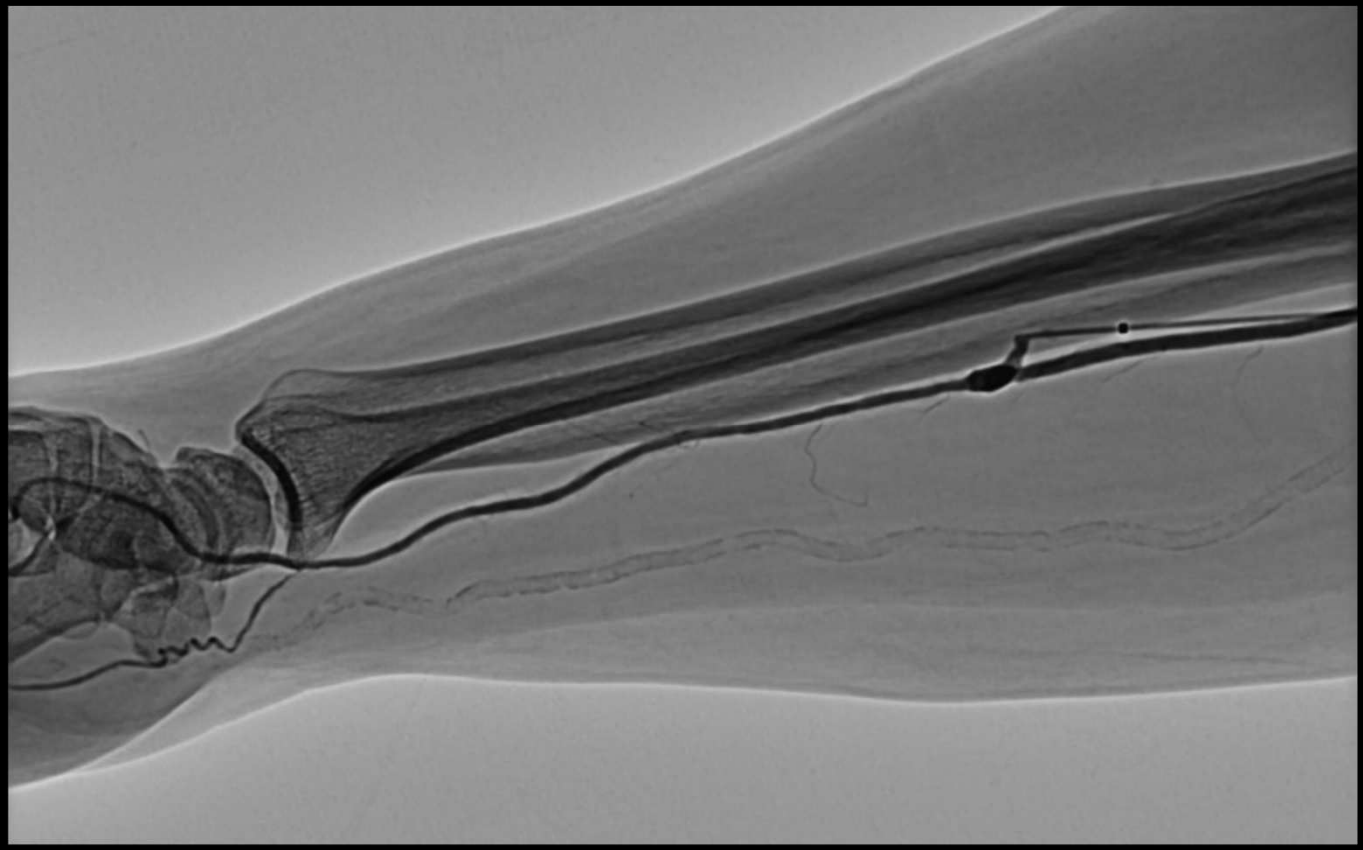

Angioplastie simple prolongée 6 et 4 mm

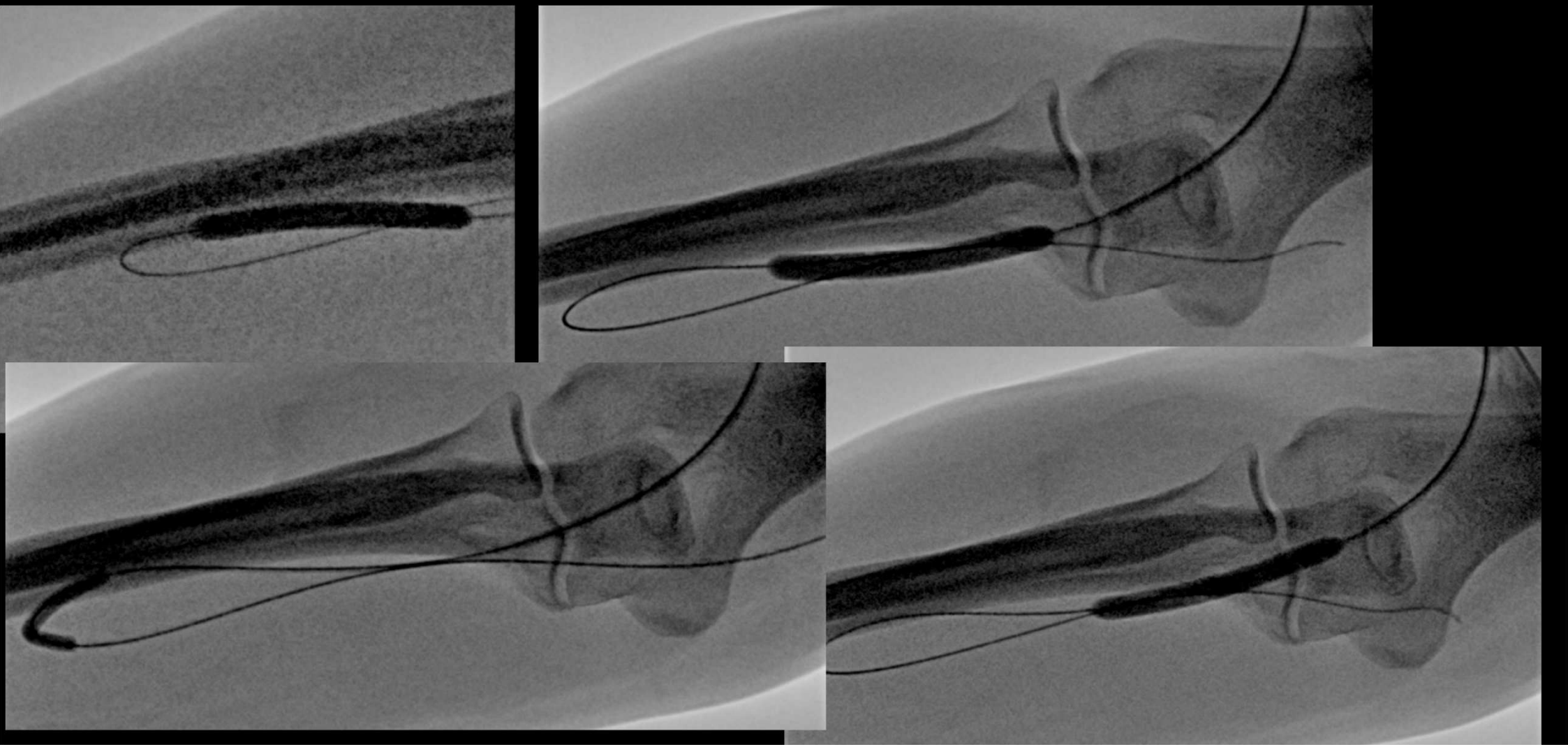



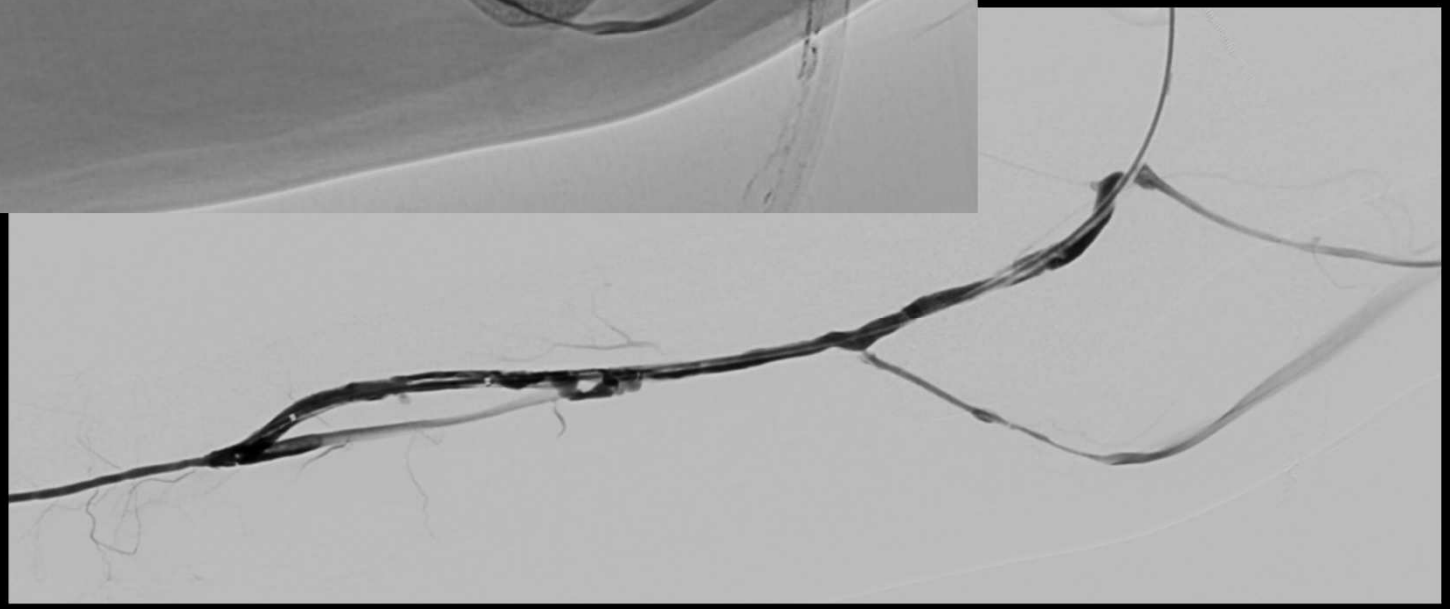

Propositions?

Vasculaire Paris Nord

GVM CARE & RESEARCH | Hôpital Européen de Paris

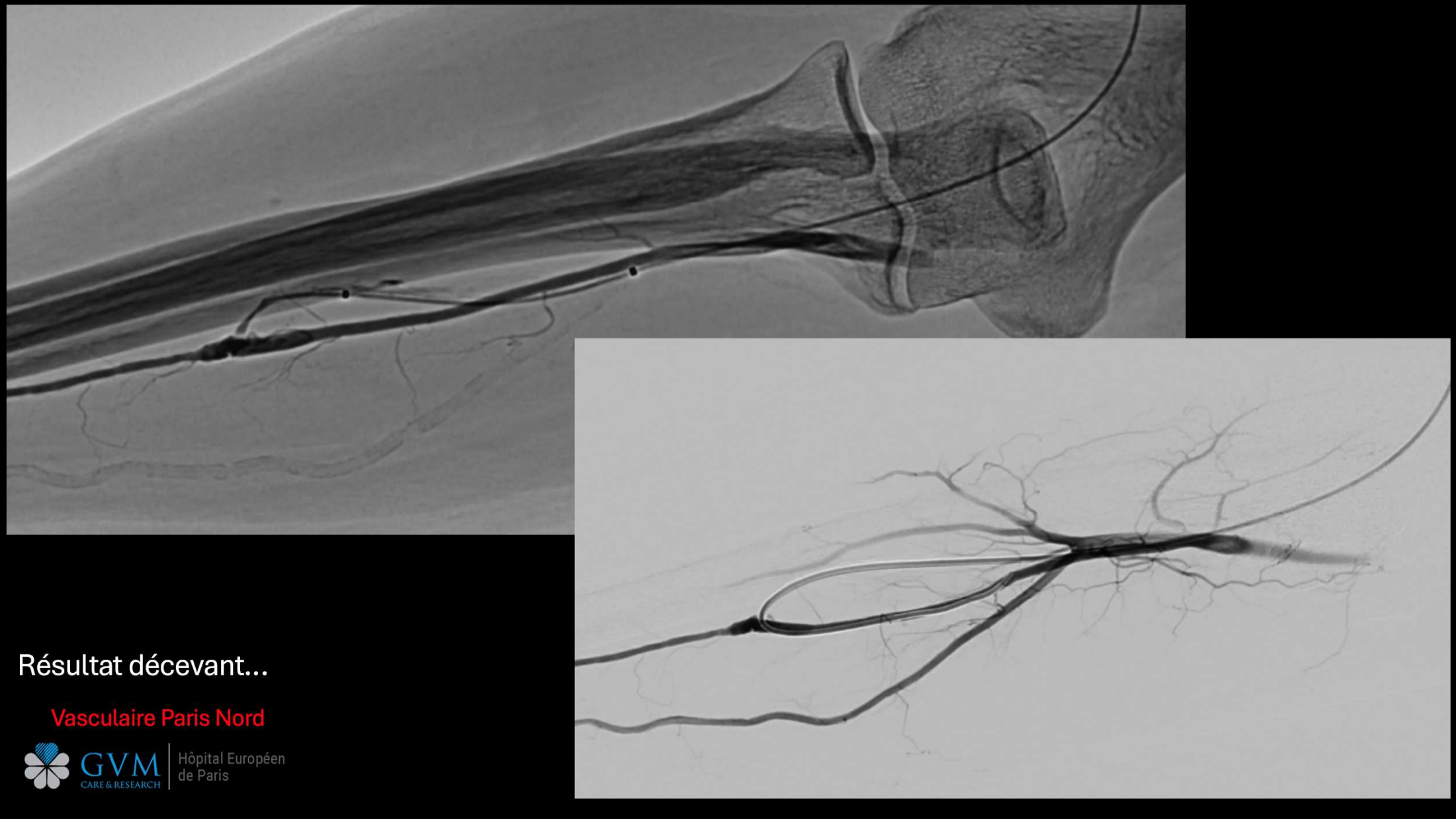

Résultat décevant...

Vasculaire Paris Nord

GVM CARE & RESEARCH | Hôpital Européen de Paris

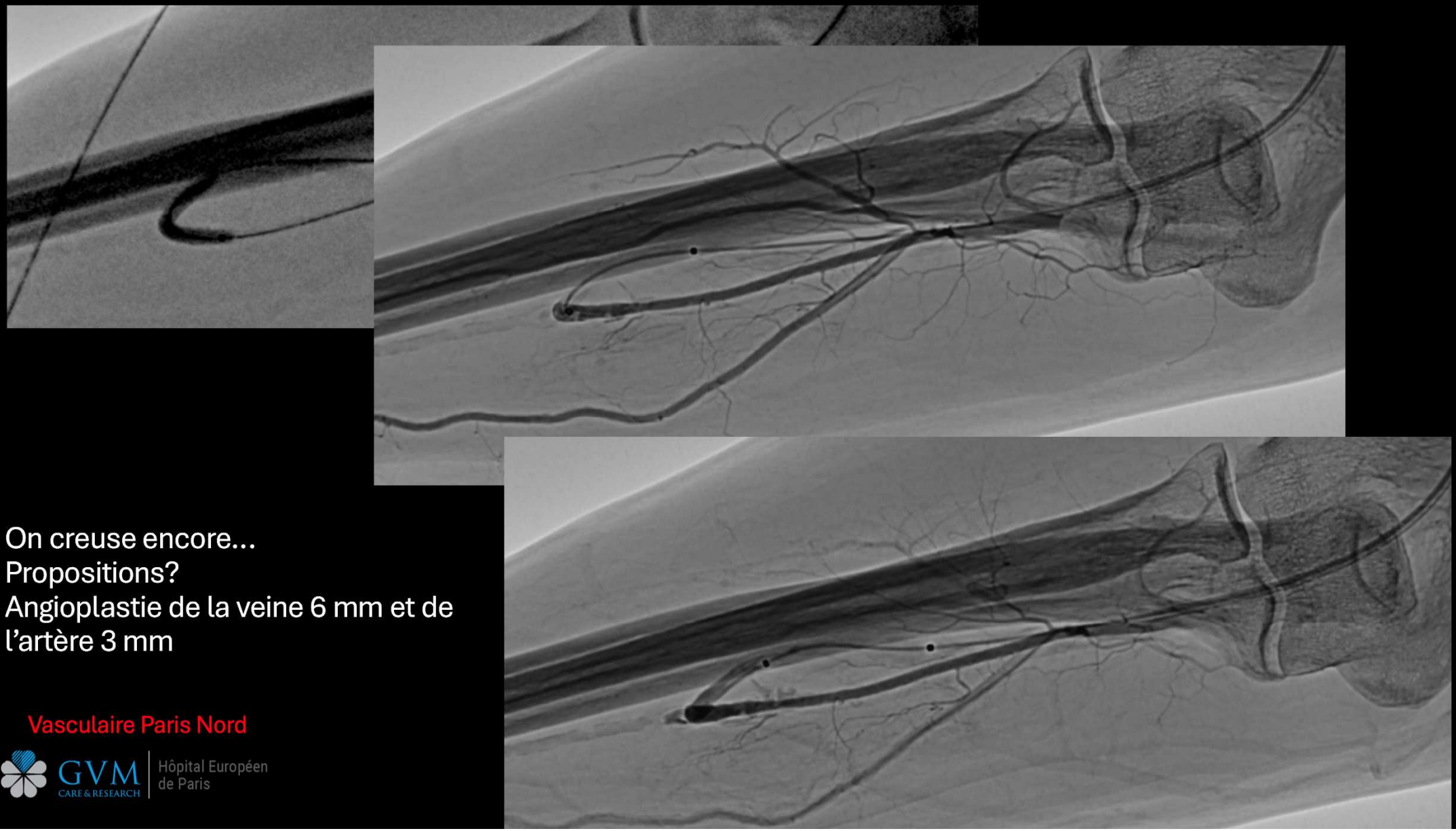

On creuse encore…
Propositions?
Angioplastie de la veine 6 mm et de l’artère 3 mm

Vasculaire Paris Nord

GVM CARE & RESEARCH | Hôpital Européen de Paris

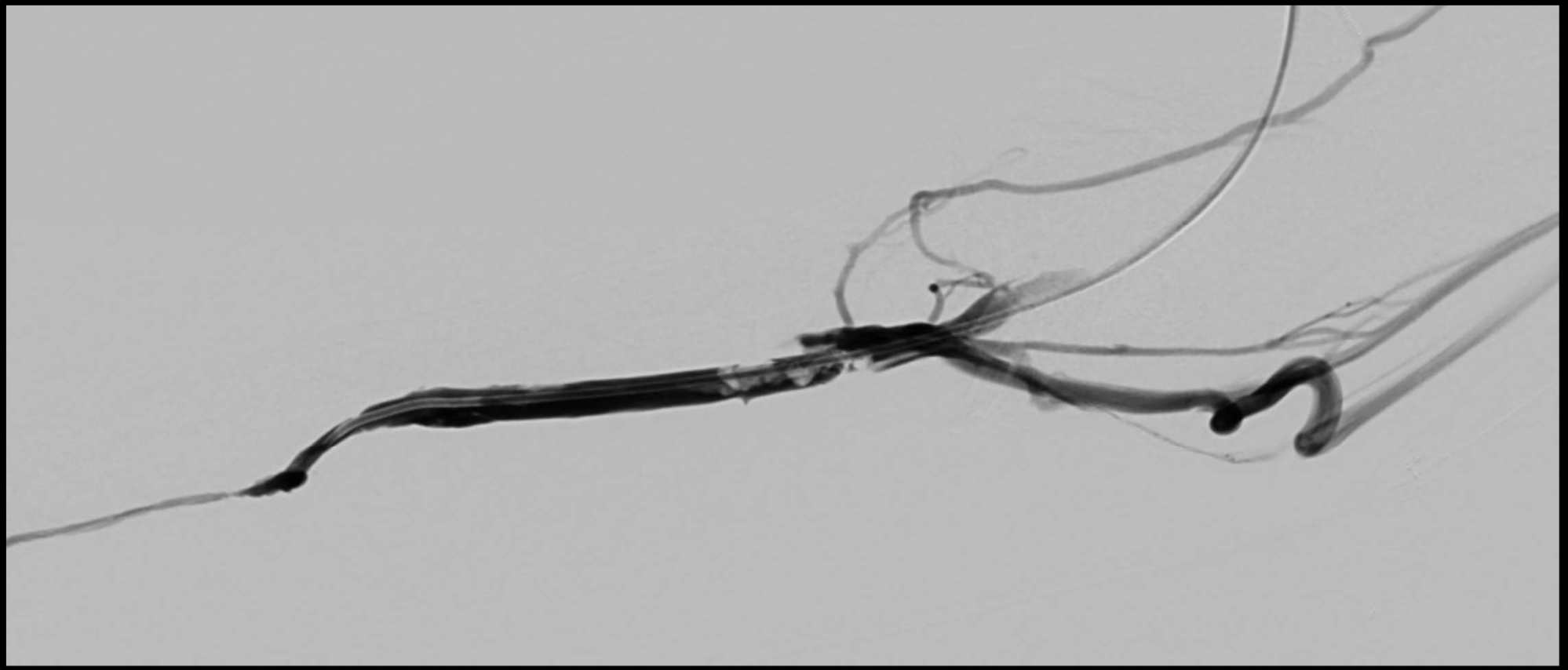

Vasculaire Paris Nord

Nouvelles angioplasties : afférente + anastomose à 4 mm, veine à 6mm

GVM CARE & RESEARCH | Hôpital Européen de Paris

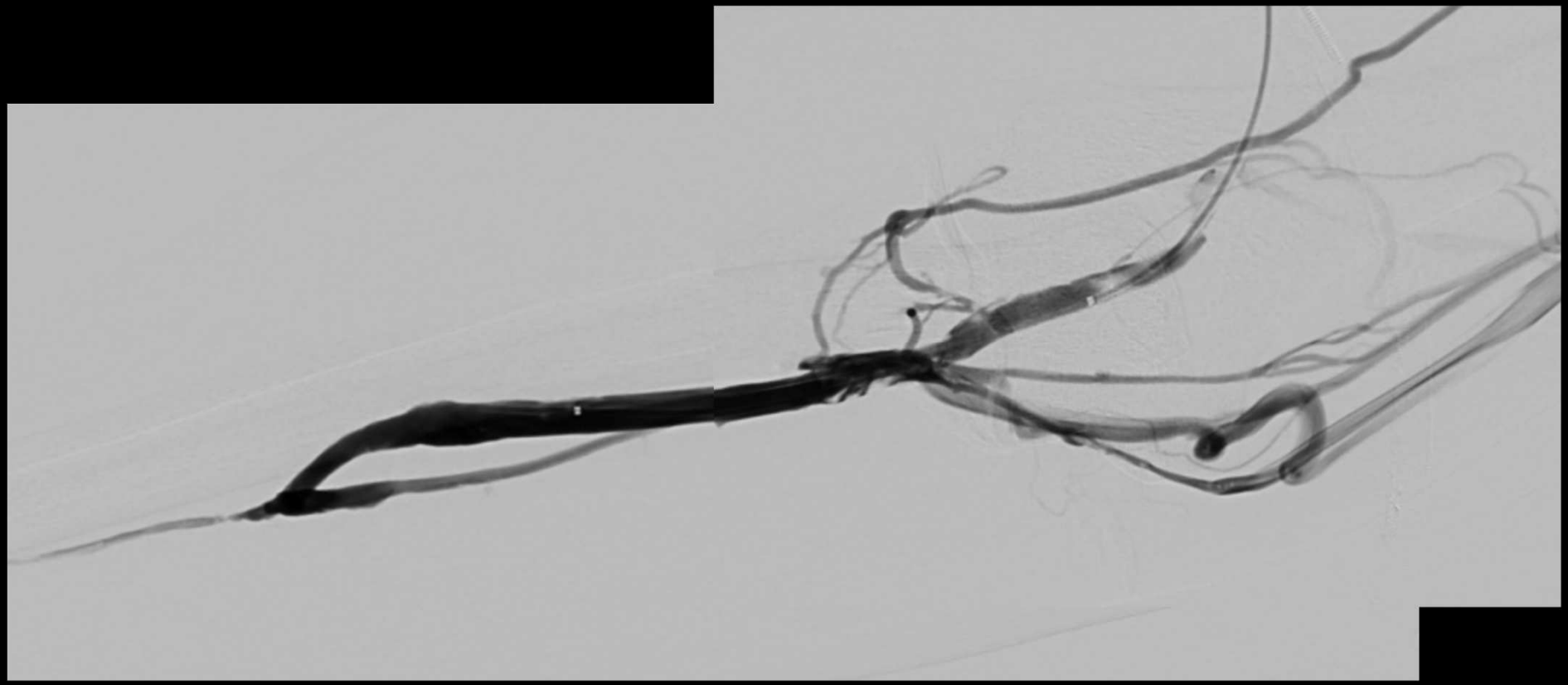

Commentaires?

Vasculaire Paris Nord

GVM CARE & RESEARCH | Hôpital Européen de Paris

Ponction antérograde

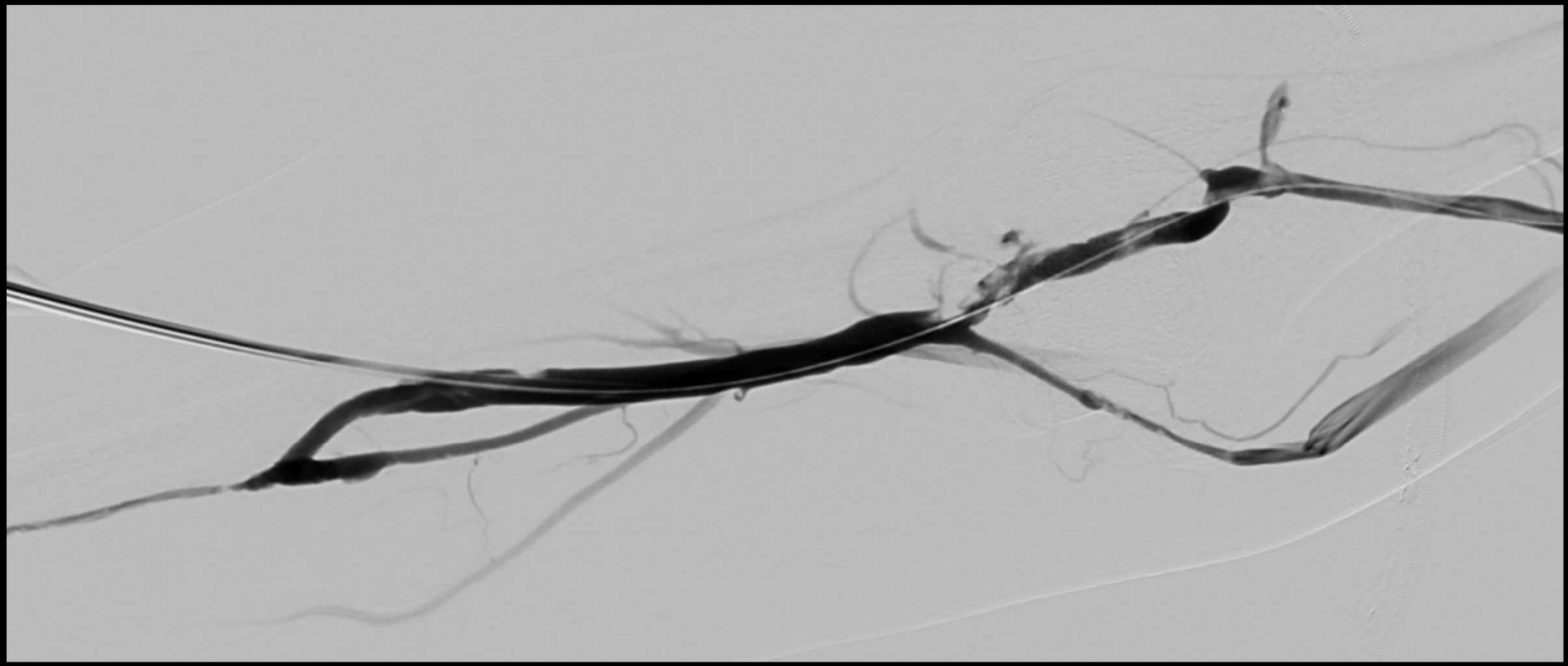

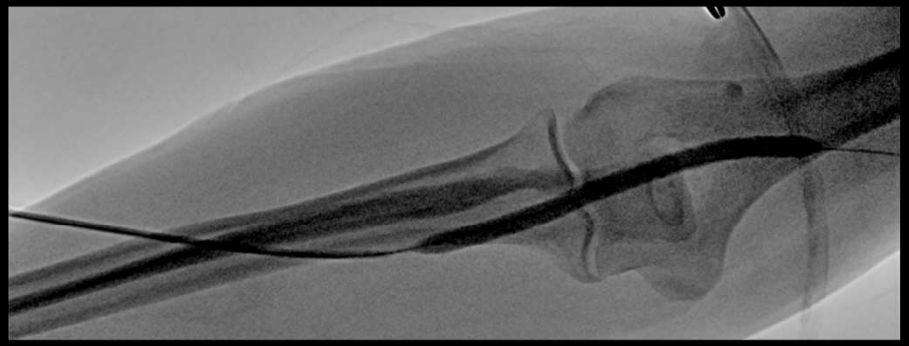

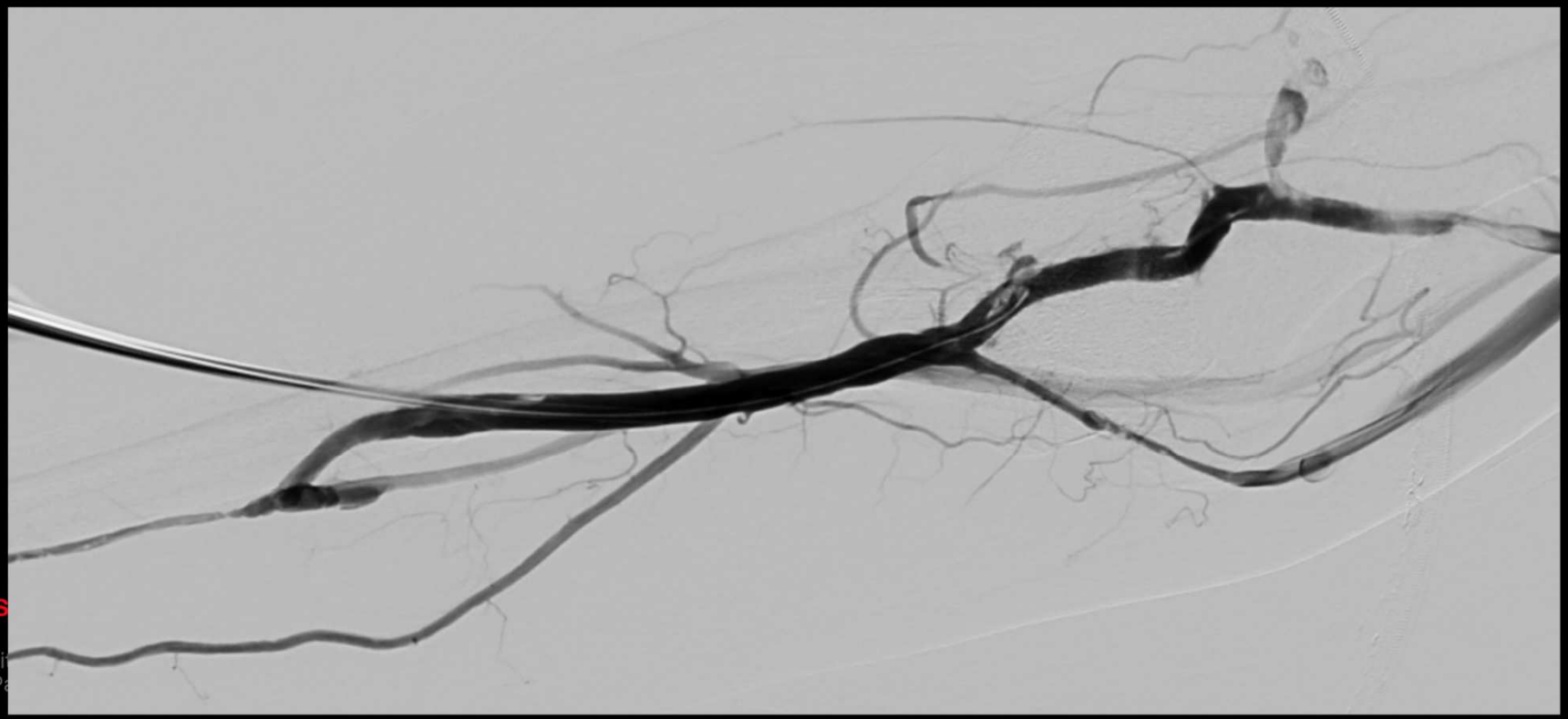

Vasculaire Paris
GVM CARE & RESEARCH
Hôpi
de Pa

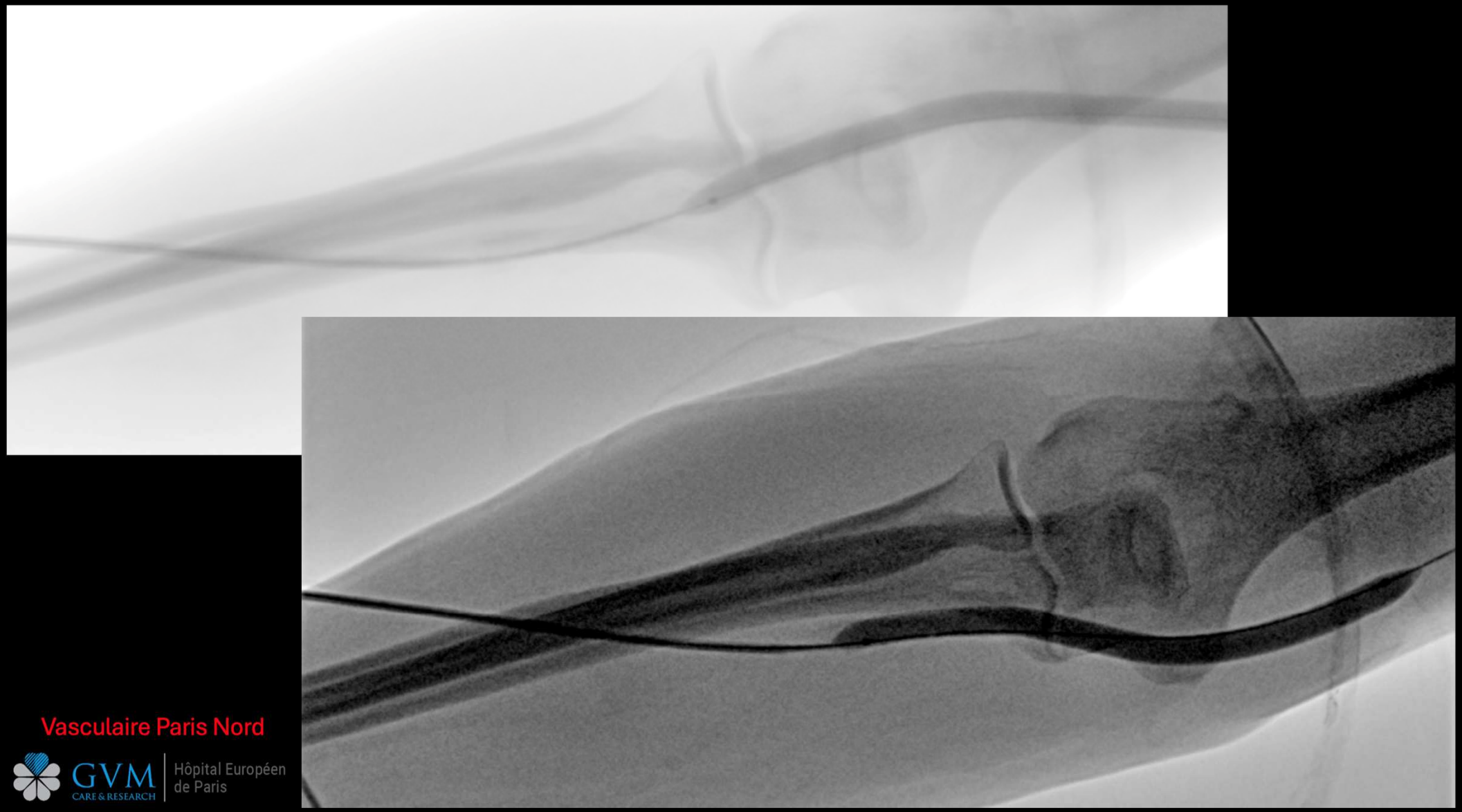

Vasculaire Paris Nord

GVM CARE & RESEARCH | Hôpital Européen de Paris

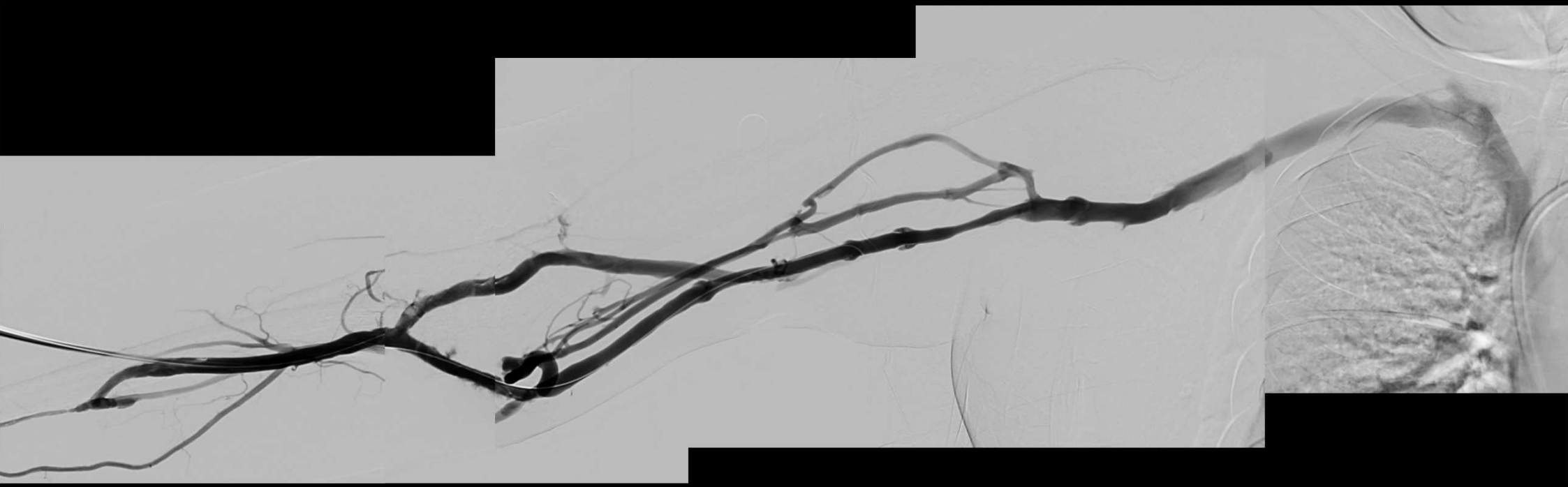

- Résultat final pas si mal mais…

- Apparition d’une sténose post-anastomotique sur le doppler de contrôle à 2 semaines







Vasculaire Paris Nord

GVM CARE & RESEARCH | Hôpital Européen de Paris



Bon résultat mais fermeture de la FAV en raison d'une ischémie de main

Vasculaire Paris Nord

GVM CARE & RESEARCH | Hôpital Européen de Paris

Chère Amie,

Je vois ce jour en consultation, **Monsieur** âgé de 58 ans,
pour contrôle de sa *FAV radio-céphalique droite dilatée il y a une semaine*

Cliniquement, *la cicatrice est propre, le thrill bien perçu et la veine de bon calibre et superficielle.*

Je suis très satisfait du résultat et cette FAV *est ponctionnable en une aiguille dès aujourd'hui. Puis au bout de 15 jours en biponction*.

En revanche il présente des plaies de la main qui ont du mal a cicatriser.... j'espère qu'il ne va pas développer une ischémie de ce côté là...

Je reverrai *dans 2 mois Monsieu avec un doppler*.

Je reste à ta disposition si besoin,

Bien amicalement.

Monsieur T., 82 ans

Cher confrère

Je revois ce jour en consultation, **Monsieur** , âgé de 82 ans, pour contrôle de sa *FAV huméro-céphalique droite créée il y a plus d'un mois.*

Cliniquement, *la cicatrice est propre, le thrill bien perçu mais la veine est profonde.*

Le doppler retrouve *une FAV de 4 mm de diamètre et de débit de 600ml/min, limité par une sténose post anastomotique à 2 mm de chenal circulant.*

Je propose la prise en charge suivante:

- Angioplastie post anastomotique par voie radiale le 21/05 en ambulatoire (pouls radial et ulnaire ok).
- Puis rendez vous dans un mois avec un échodoppler. En fonction des résultats, nous déciderons soit d'un début des ponctions, soit d'une superficialisation.

Monsieur T

Contexte clinique : Bilan d'une FAV brachiocéphalique droite créée il y'a un mois.

ECHO-DOPPLER D'UNE FAV POUR CIRCULATION EXTRA CORPORELLE

Sur le plan artériel
Bonne perméabilité de l'axe axillo-sous clavier
Bonne perméabilité de l'artère brachiale
Bonne perméabilité en aval de l'artère radiale et de l'artère ulnaire

Sur le plan veineux
Anastomose de bonne qualité mesurant 4.2 mm
Il existe une sténose fibreuse post-anastomotique immédiat avec un chenal résiduel de 2 mm.
La veine céphalique mesure ensuite 5 mm et se divise rapidement et se drainant majoritairement dans une branche accessoire latérale de 4 mm rejoignant une perforante au tiers moyen du bras.
La veine céphalique présente un développement insuffisant avec un diamètre < 4 mm, situé à 3 et 4 mm de profondeur.
La crosse céphalique ne présente pas de sténose hémodynamique.
Bonne perméabilité des veines axillaires et sous clavière.

Calcul du débit :

Artère brachiale : diam= 5.1 mm angle=40° pour un débit à 600 ml/min IR= 0.64

Vasculaire Paris Nord

GVM CARE & RESEARCH | Hôpital Européen de Paris

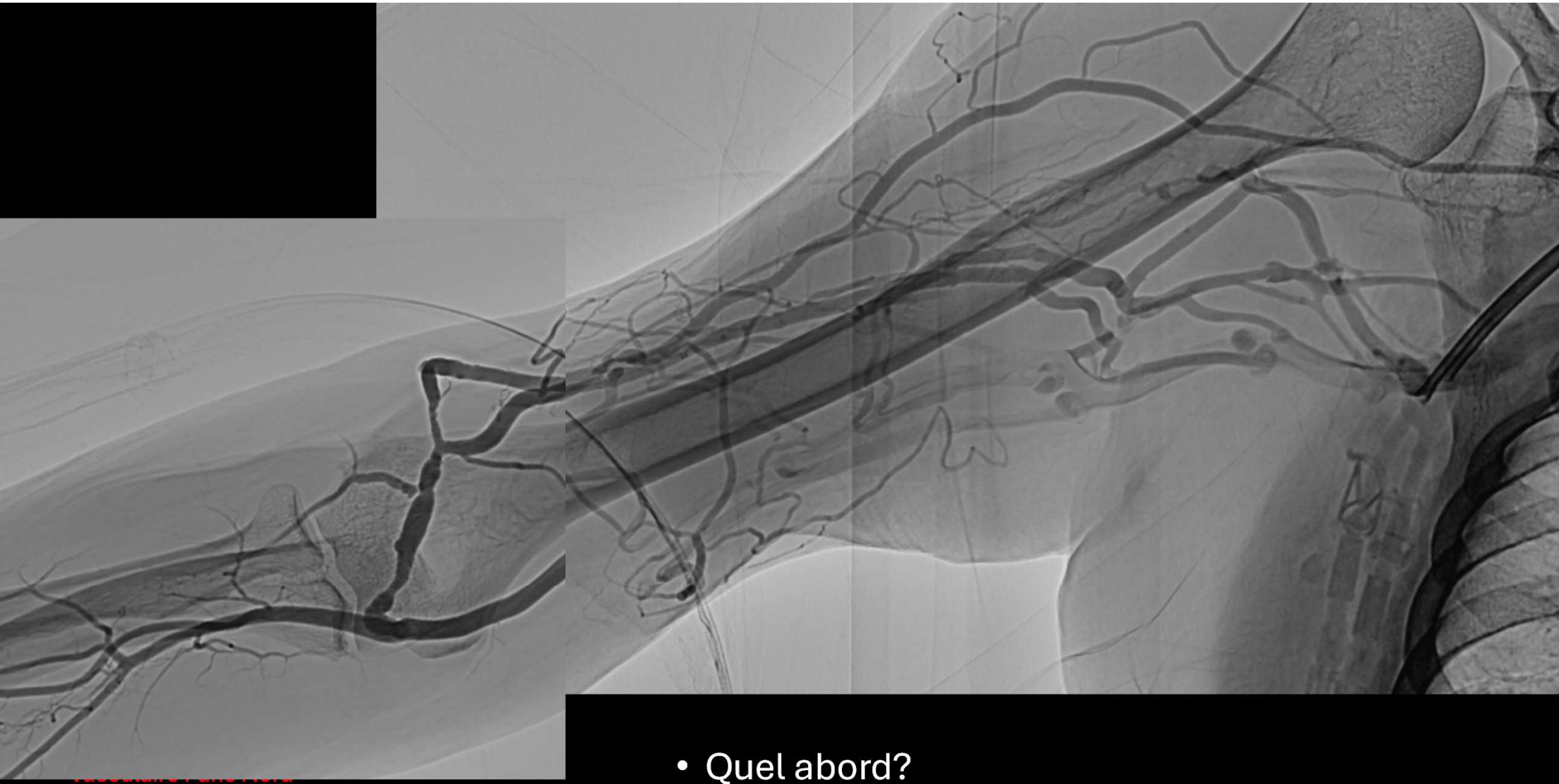

- Quel abord?
- Que faire? Quelle veine privilégier?

GVM CARE & RESEARCH | Hôpital Européen de Paris



Après angioplastie au ballon de 6 mm de la veine post-anastomotique

Vasculaire Paris Nord

GVM CARE & RESEARCH | Hôpital Européen de Paris

- Drainage central acceptable selon nous.

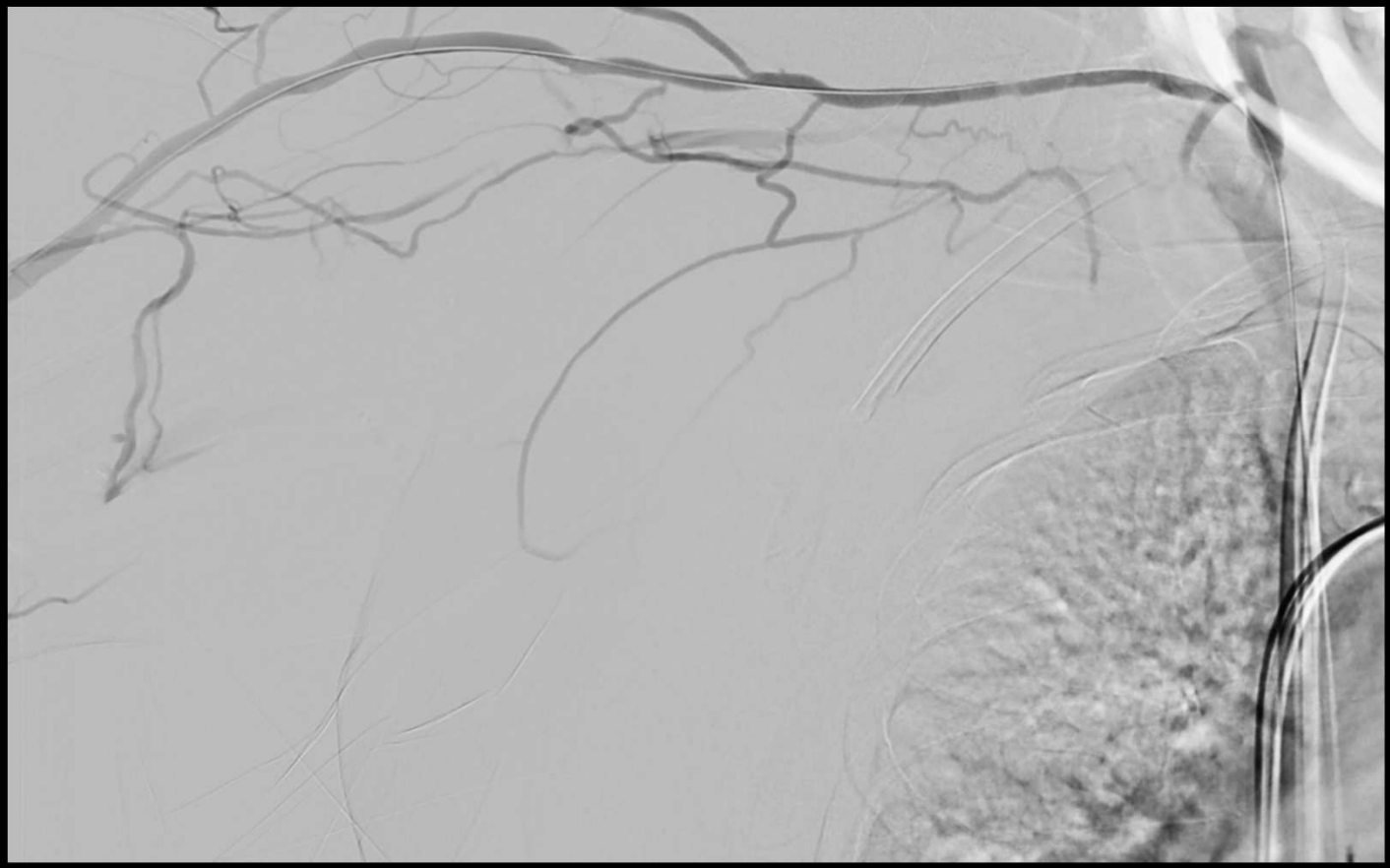

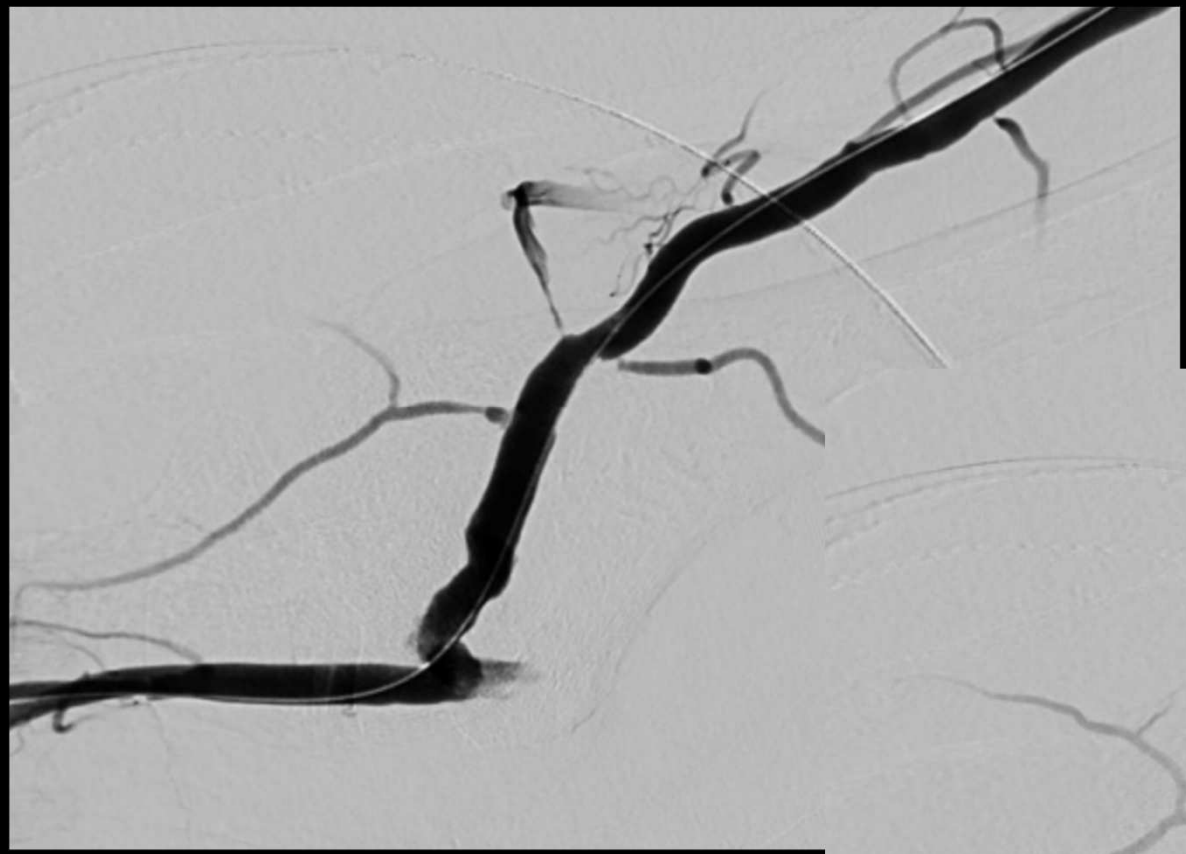

- Persistance de l’extravasation…
- Mais bon thrill
- Contrôle doppler : pas de FA visible mais hématome péri-anastomotique

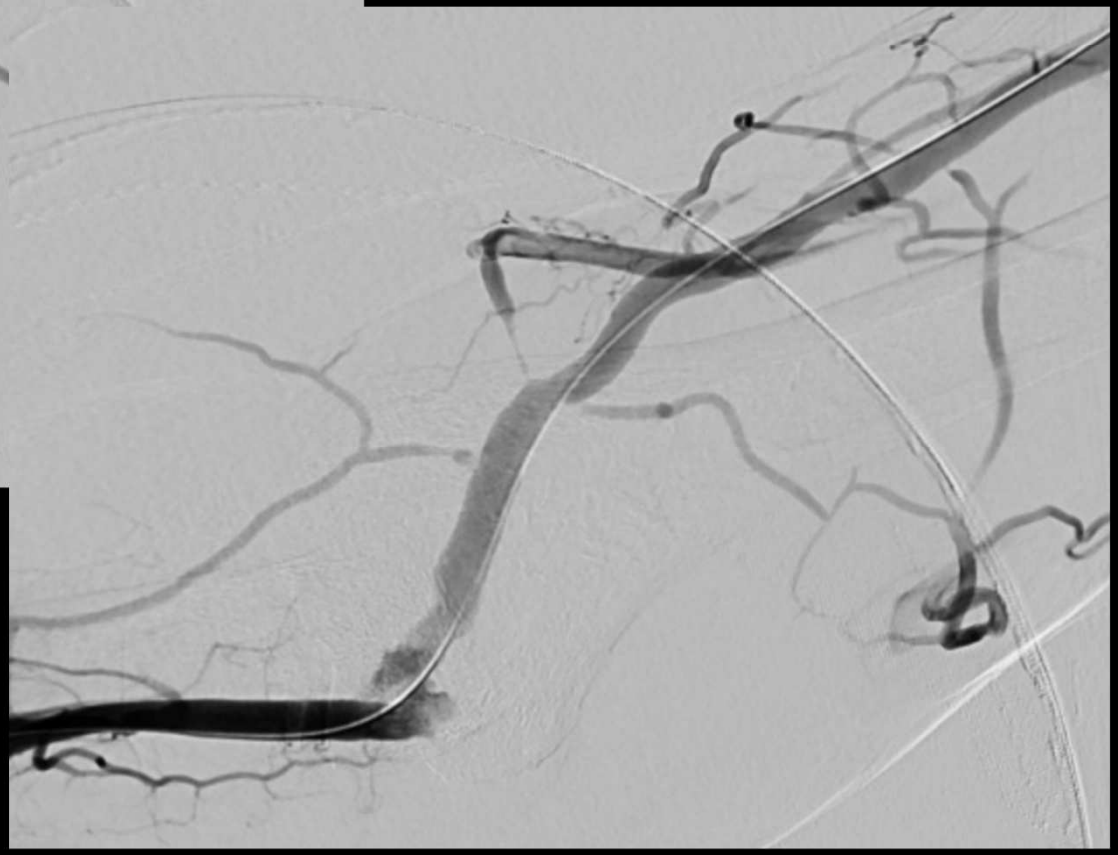

Vasculaire Paris Nord

GVM CARE & RESEARCH | Hôpital Européen de Paris

- Durant la surveillance, majoration de l’hématome vu au doppler, maintenant visible cliniquement.
- Echographie-doppler : volumineux FA d’environ 3 x 2 cm, le collet mesure environ 4-5 mm et se situe sur la veine post-anastomotique immédiate.
- Propositions? Traitement endovasculaire? Traitement chirurgical?
- Si traitement endovasculaire, quelle technique?

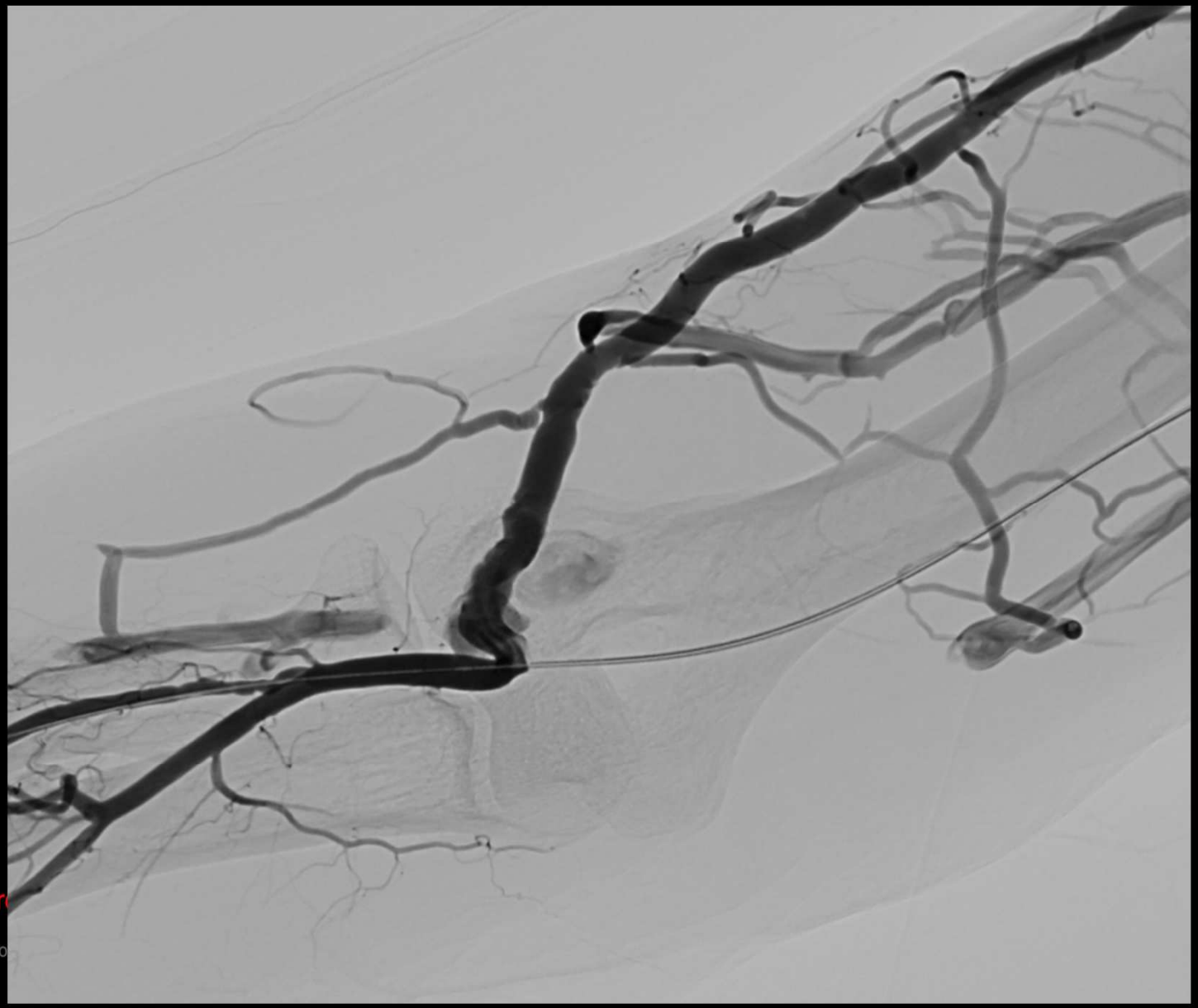

Vasculaire Paris Nor
GVM CARE & RESEARCH | Hôpital Euro de Paris

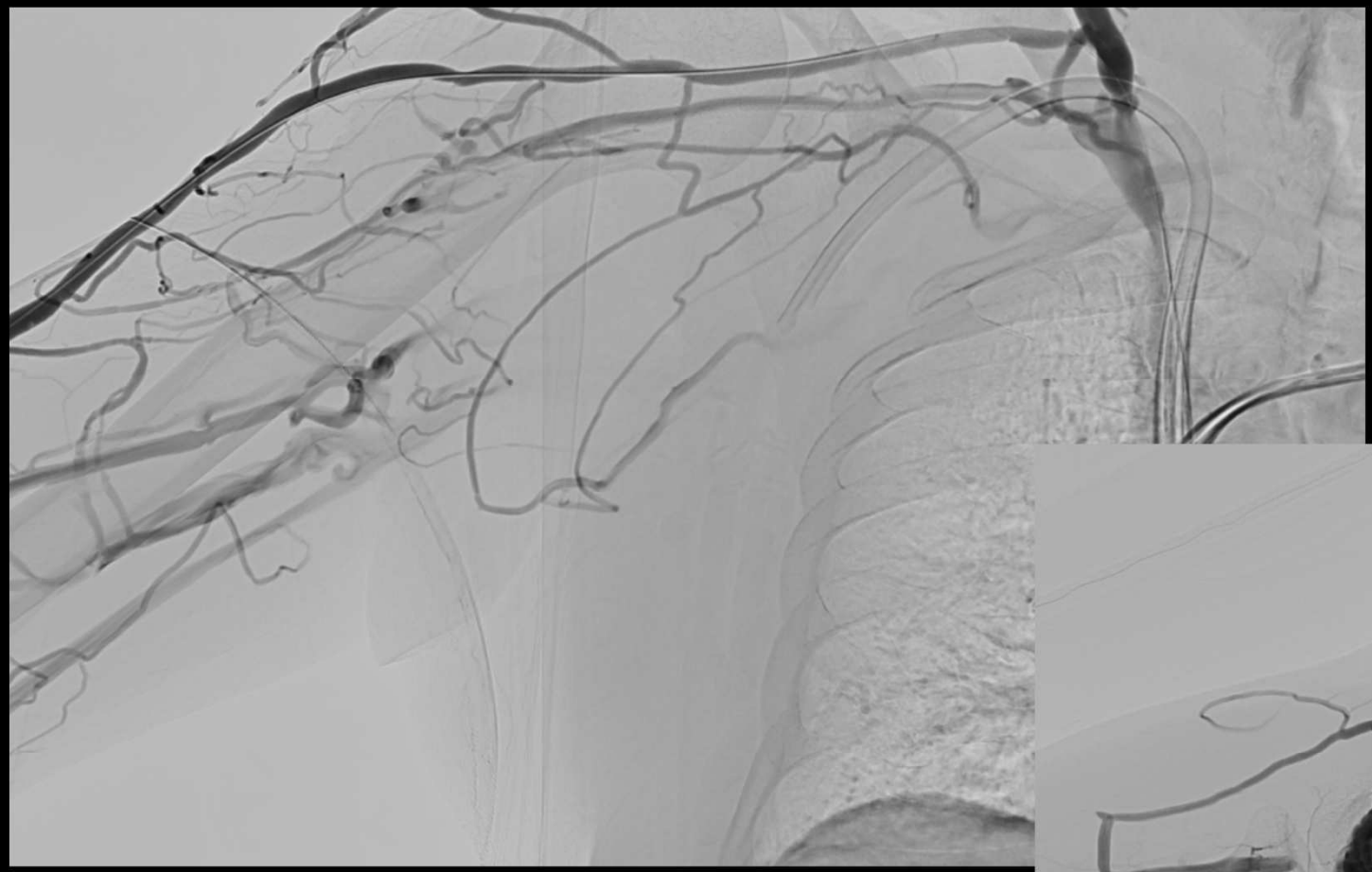

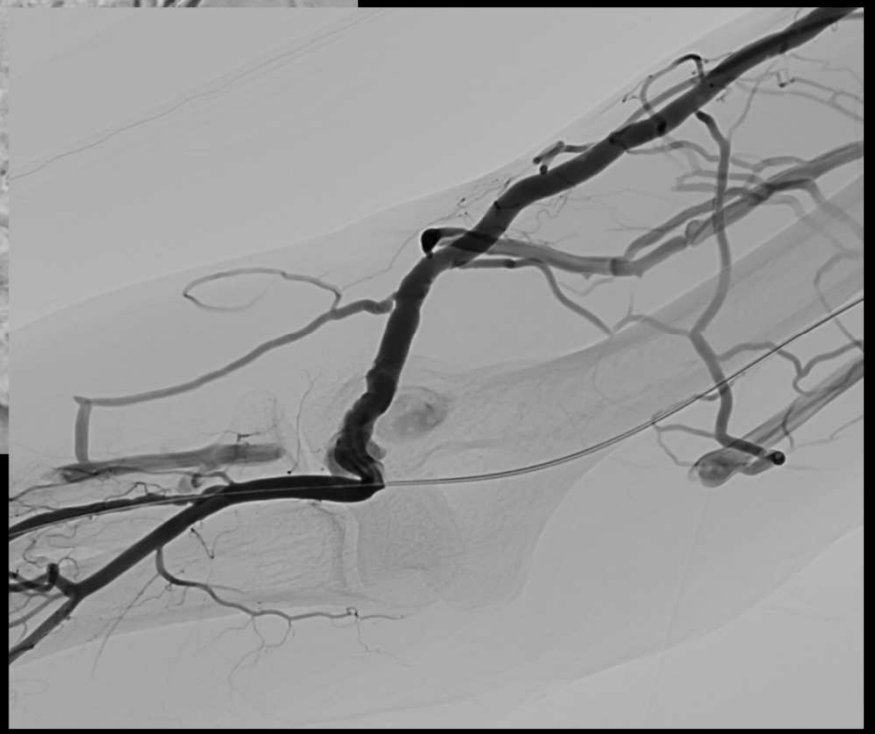

Que faire?

Vasculaire Paris Nord

GVM CARE & RESEARCH | Hôpital Européen de Paris

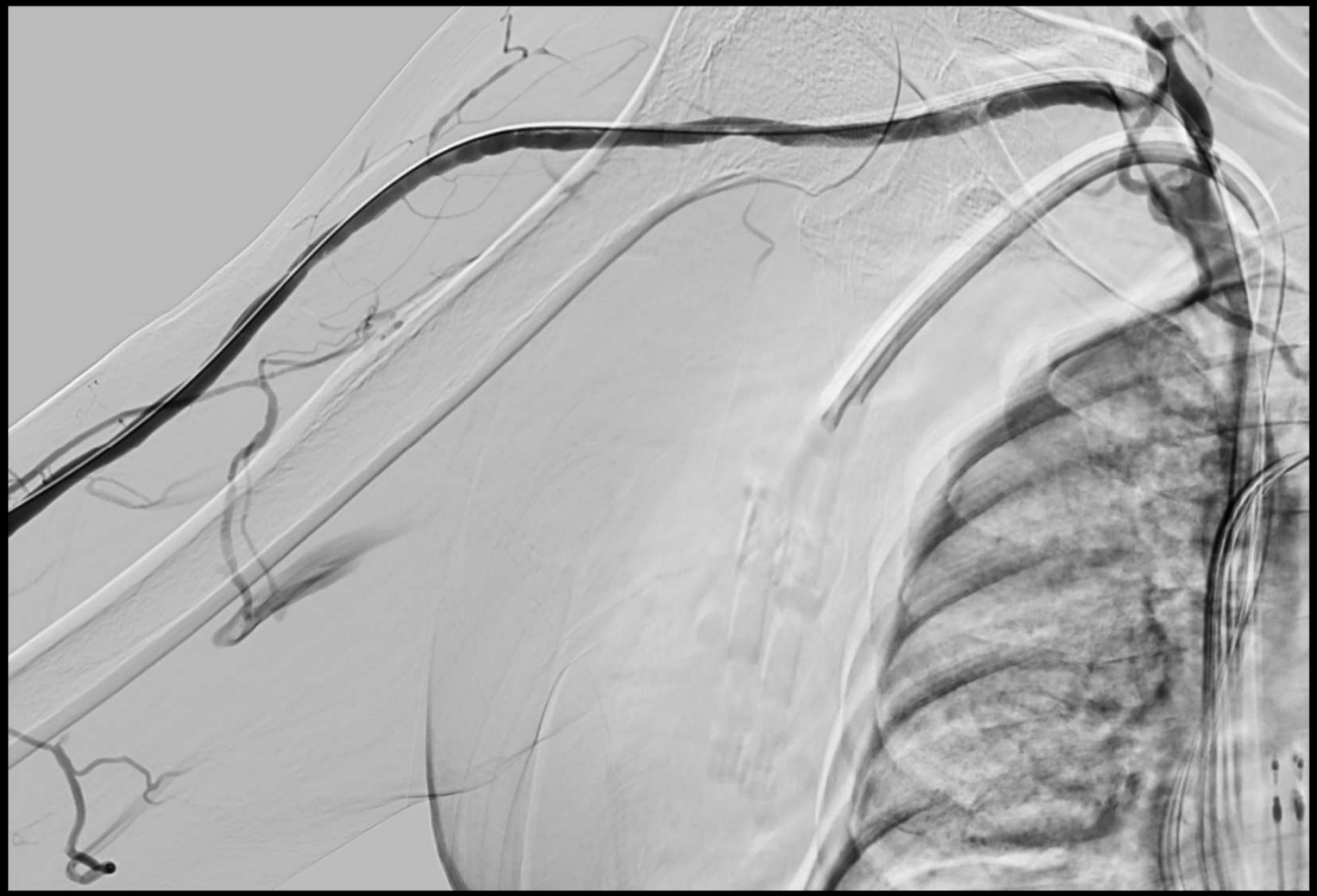

Vasculaire Paris Nord

GVM CARE & RESEARCH | Hôpital Européen de Paris

Idée : Amélioration du drainage pour diminuer la pression dans la zone de l’anastomose.



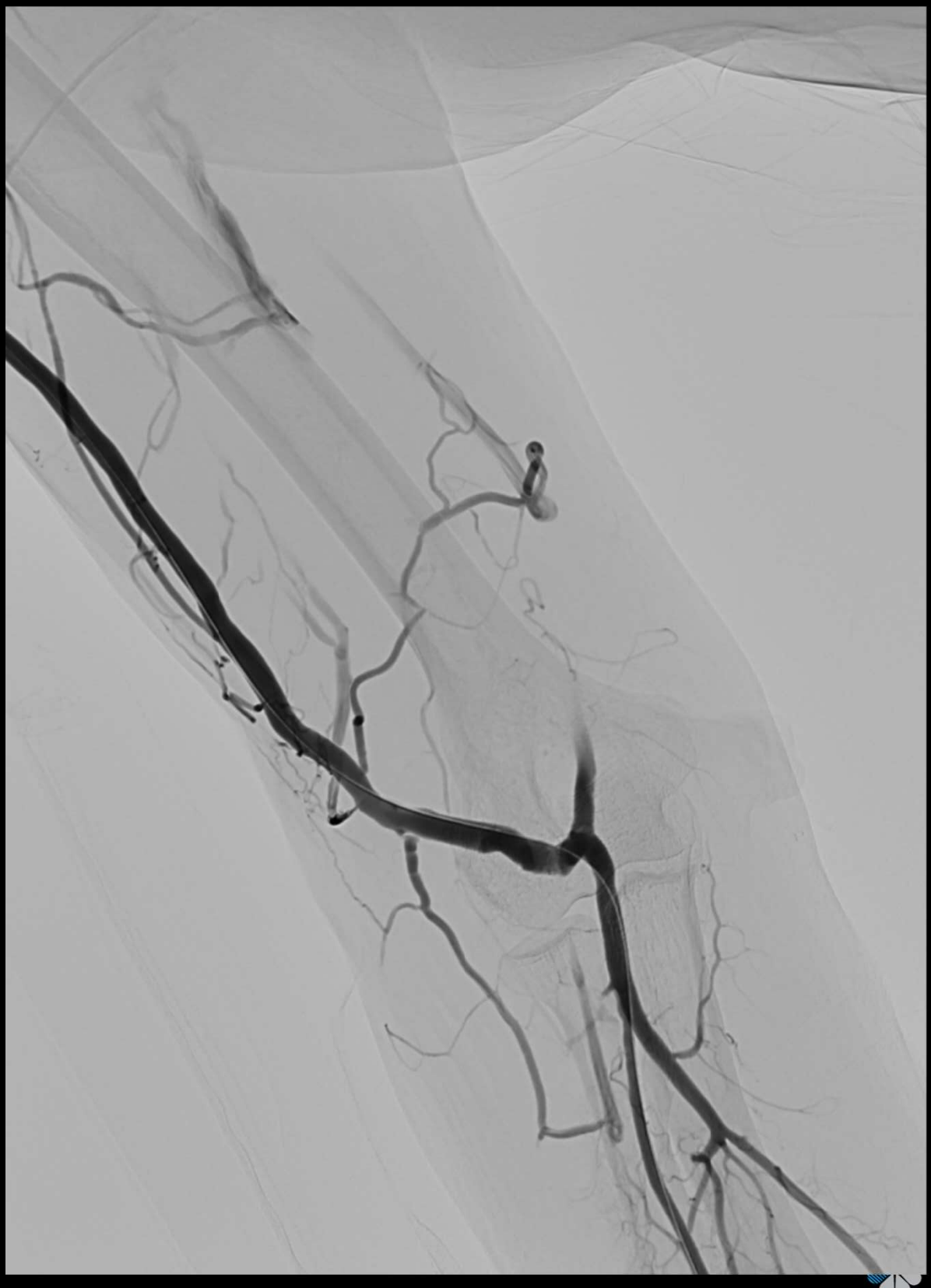

Résultat final : commentaires?
Surveillance?

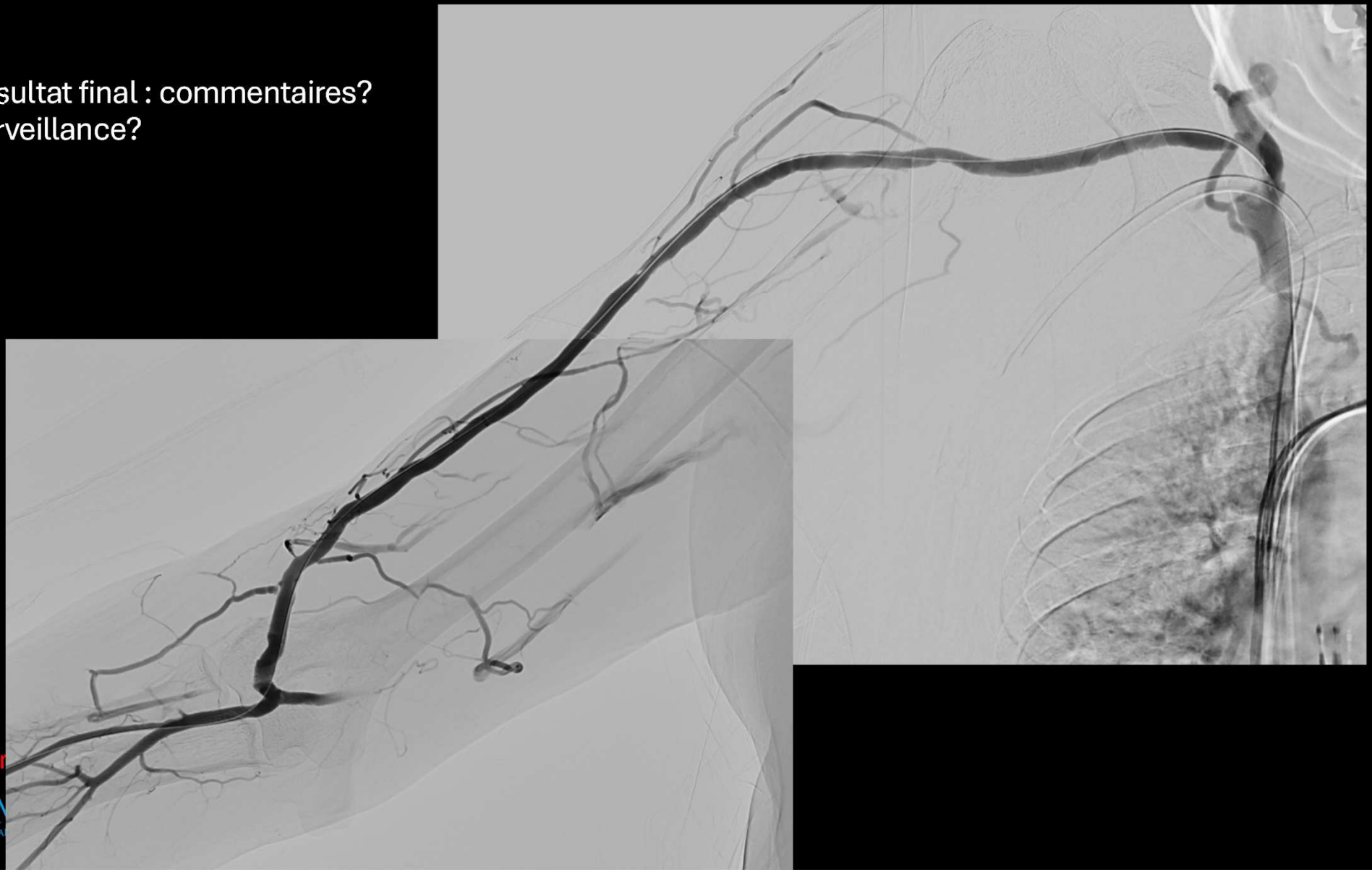

Vasculair

GVM
CARE & RESEA

Monsieur N., 70 ans

DOPPLER DE FISTULE ARTERIO VEINEUSE

Indication :
Fistule avec retard de maturation.

Résultats
Hypodébit menaçant évalué à 90 ml minute ce jour. Pas de sténose sur le versant artériel. Pas de sténose anastomotique. La veine radiale est multisténosée avec deux sténoses proximales à moins de 1 mm très significatives. La veine en aval est de petite taille mesurant 4 mm. Indication d'une fistulographie avec dilatation des sténoses veineuses. À noter l'absence de veine céphalique. Veine basilique de 4 mm.

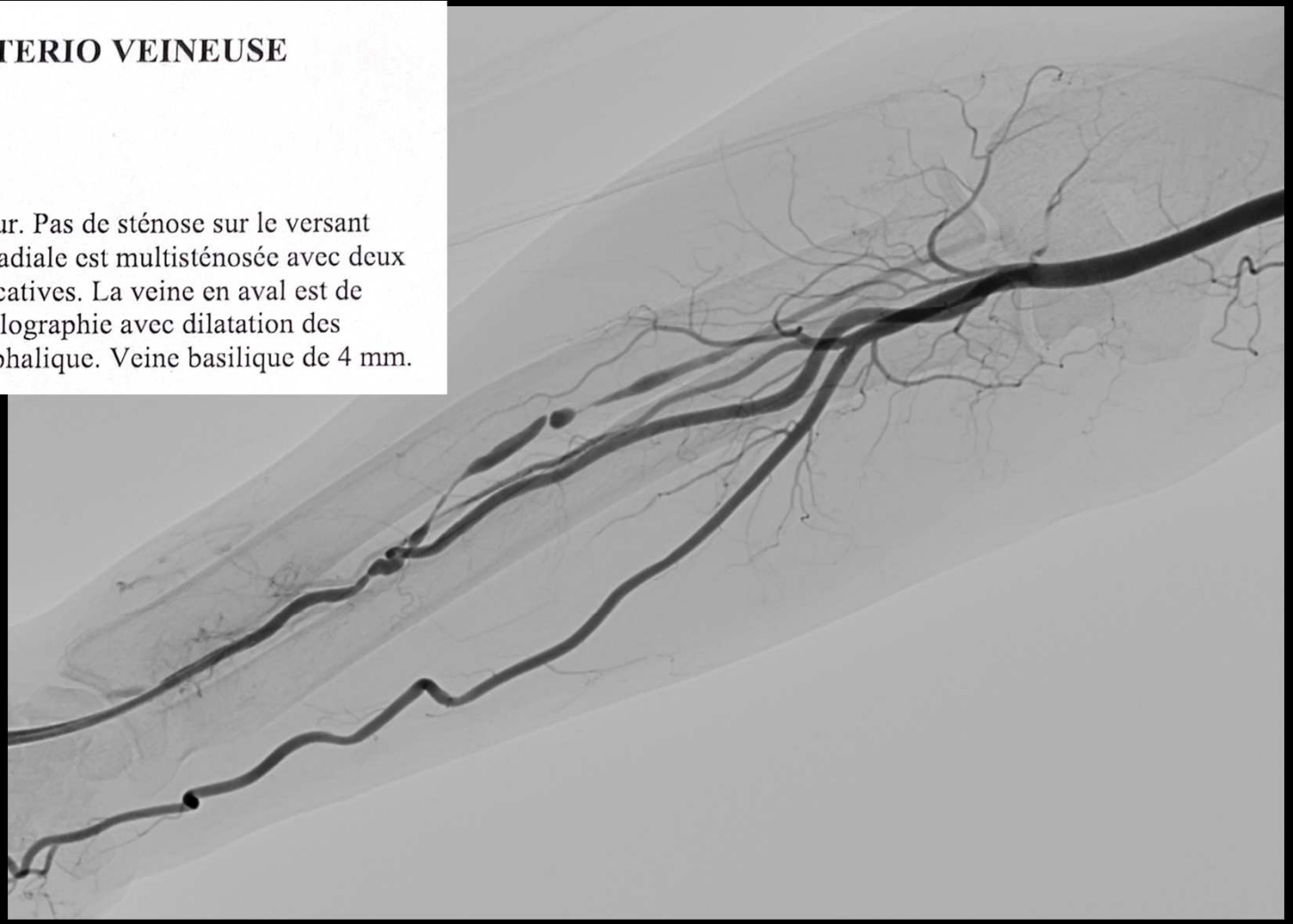

- Voie d’abord?

Vasculaire Paris Nord

GVM CARE & RESEARCH | Hôpital Européen de Paris

Drainage



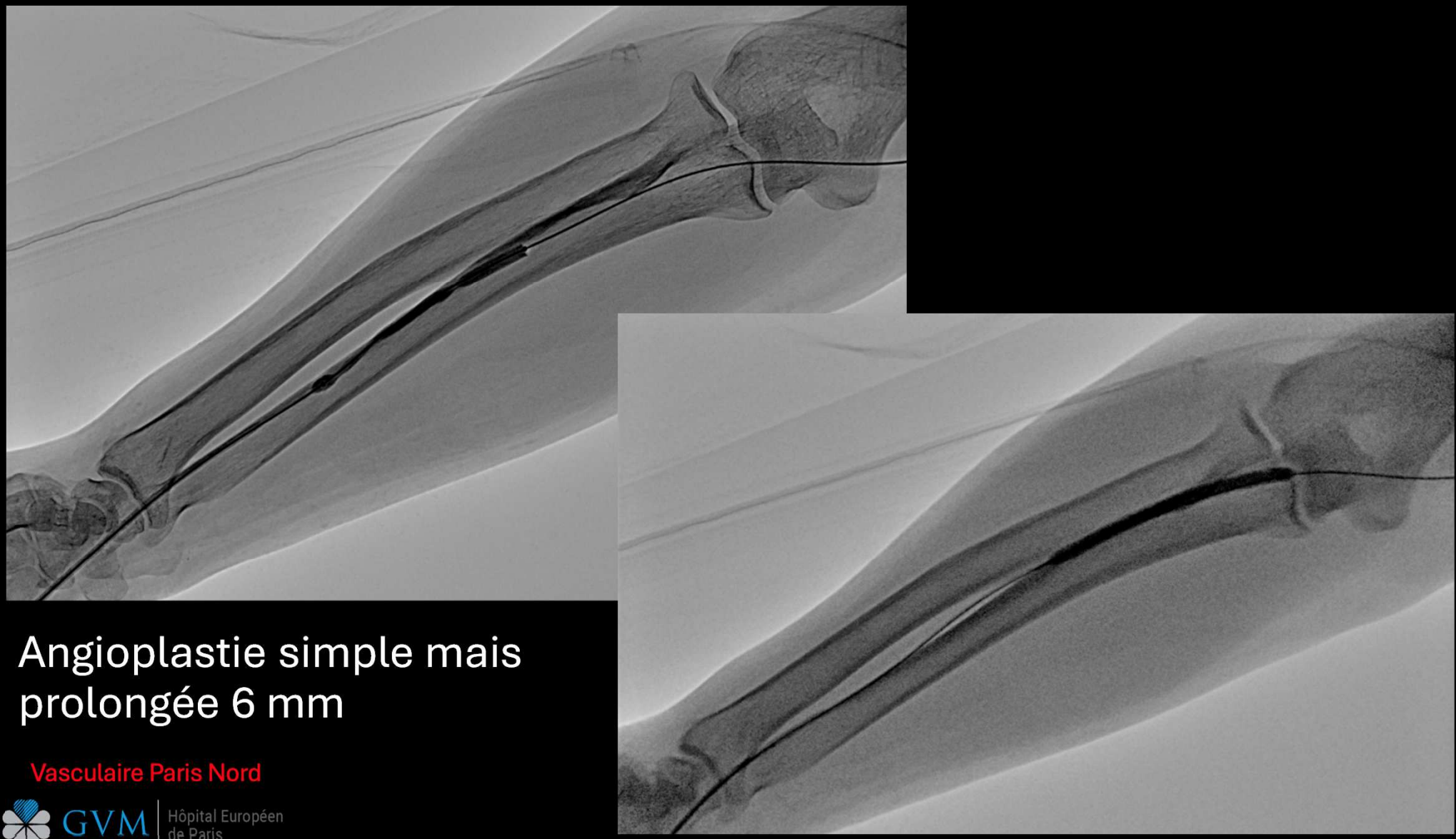

Angioplastie simple mais prolongée 6 mm

Vasculaire Paris Nord

GVM CARE & RESEARCH | Hôpital Européen de Paris

Bon résultat angiographique et clinique.

Intérêt d’améliorer le drainage via la basilique?

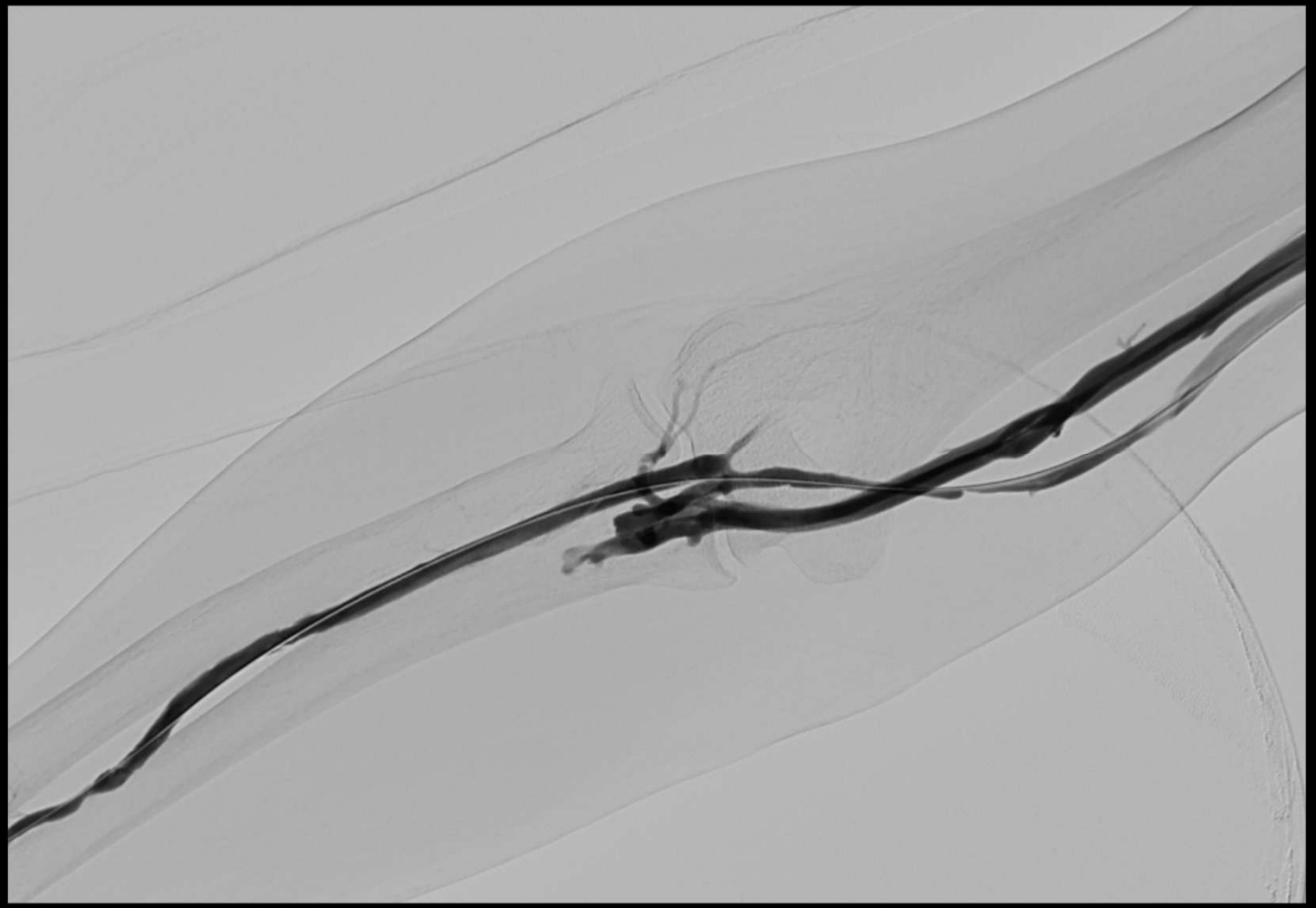

- Résultat final.
- Commentaires?
- Surveillance?



Monsieur S., 63 ans

- HTA, DT2
- HBP avec RAU récidivante et vessie de lutte
- Prostatite et pyélonéphrites bilatérales
- FAV RCD en retard de maturation

- Doppler : Sténose de la veine post-anastomotique (3 mm). Athérome important de l'artère radiale.

- CAT? Abord?

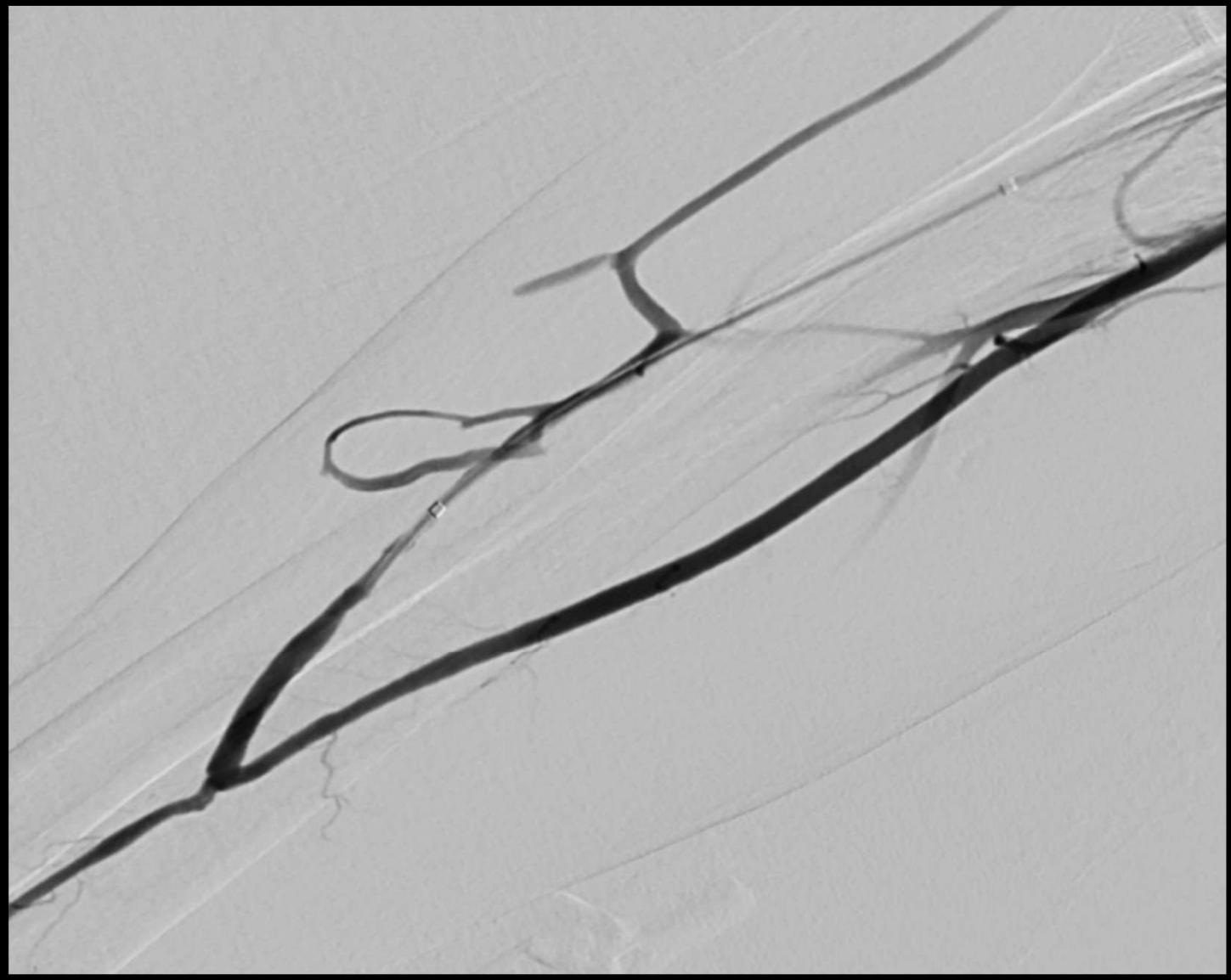

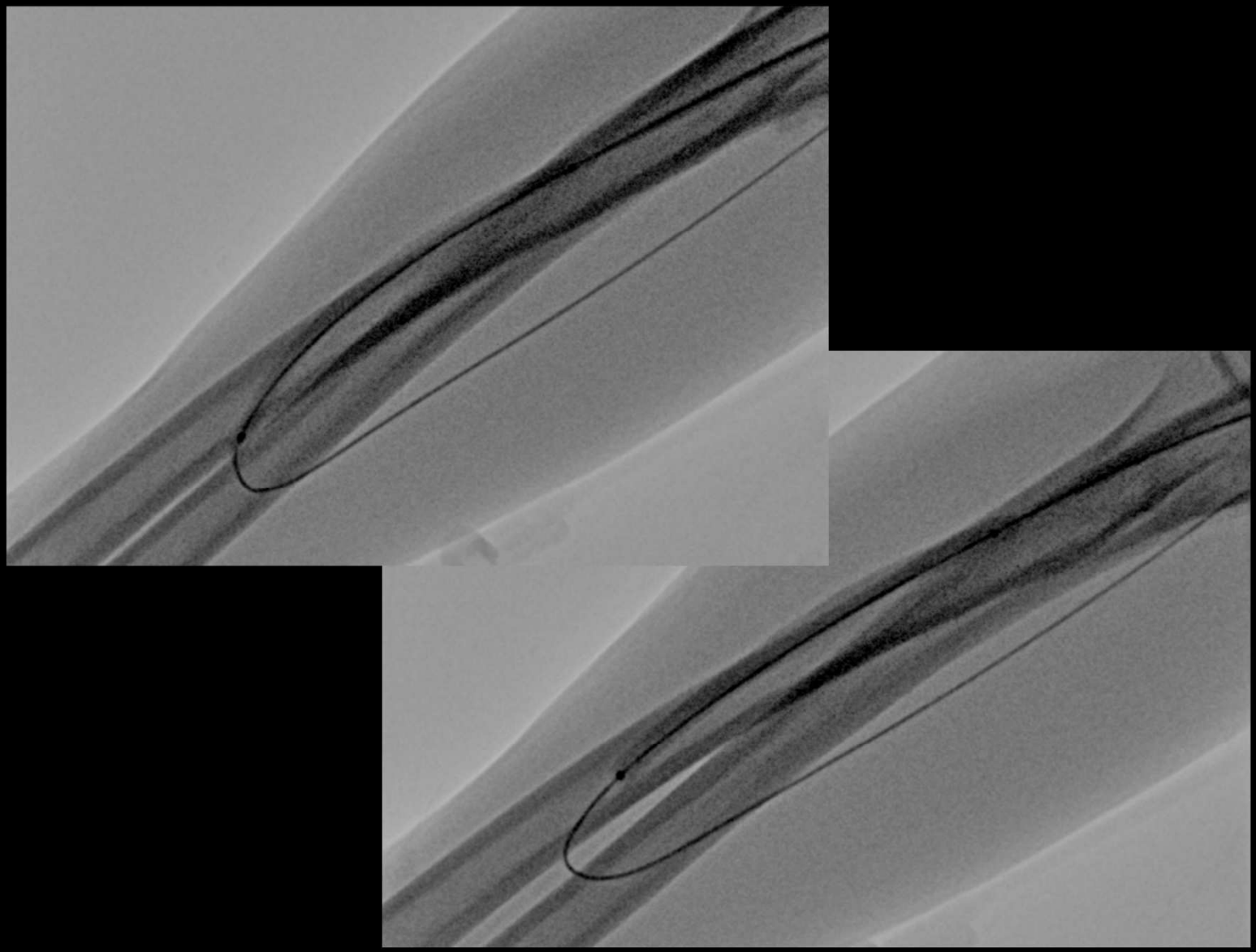

Vasculaire Paris Nord

GVM CARE & RESEARCH | Hôpital Européen de Paris



Vasculaire Paris Nord

GVM CARE & RESEARCH | Hôpital Européen de Paris

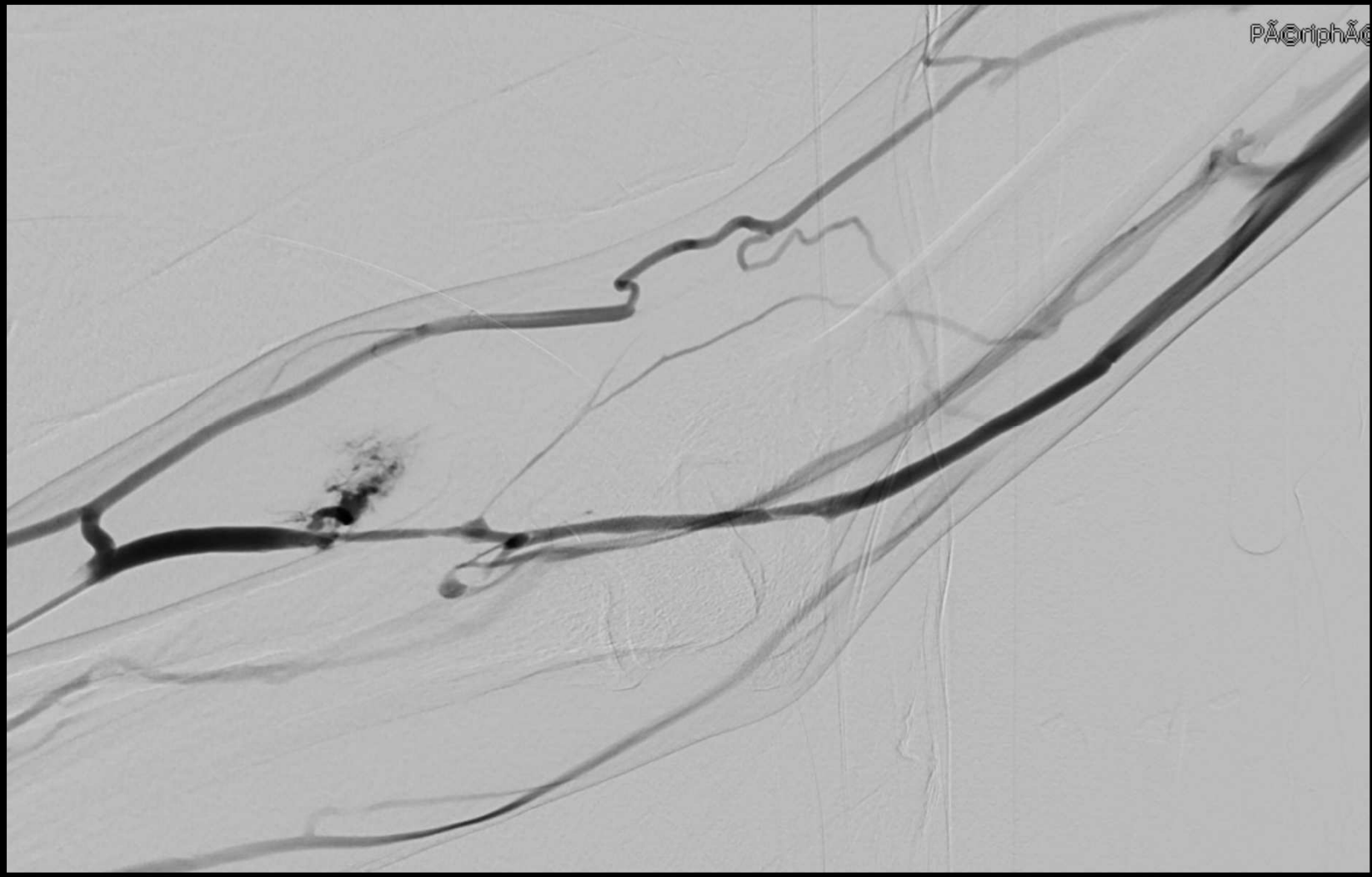

Vasculaire Paris Nord

GVM CARE & RESEARCH | Hôpital Européen de Paris

- Angioplastie simple au ballon de 6mm

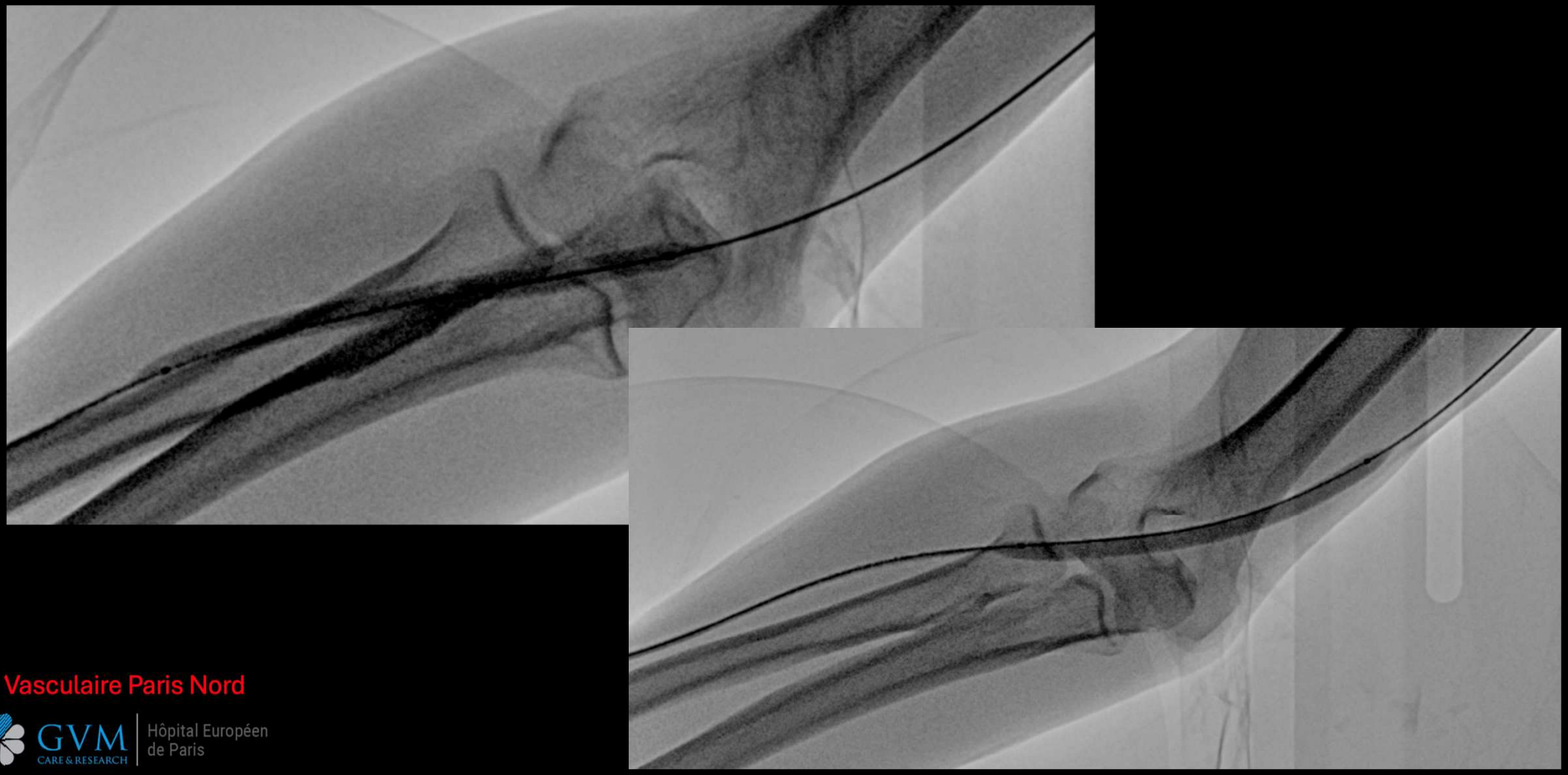

Vasculaire Paris Nord

GVM CARE & RESEARCH | Hôpital Européen de Paris

Résultat final

Cliniquement, super thrill

Commentaires?



Cs de contrôle par le chirurgien : thrombose de la veine de drainage.

Avis? CAT?

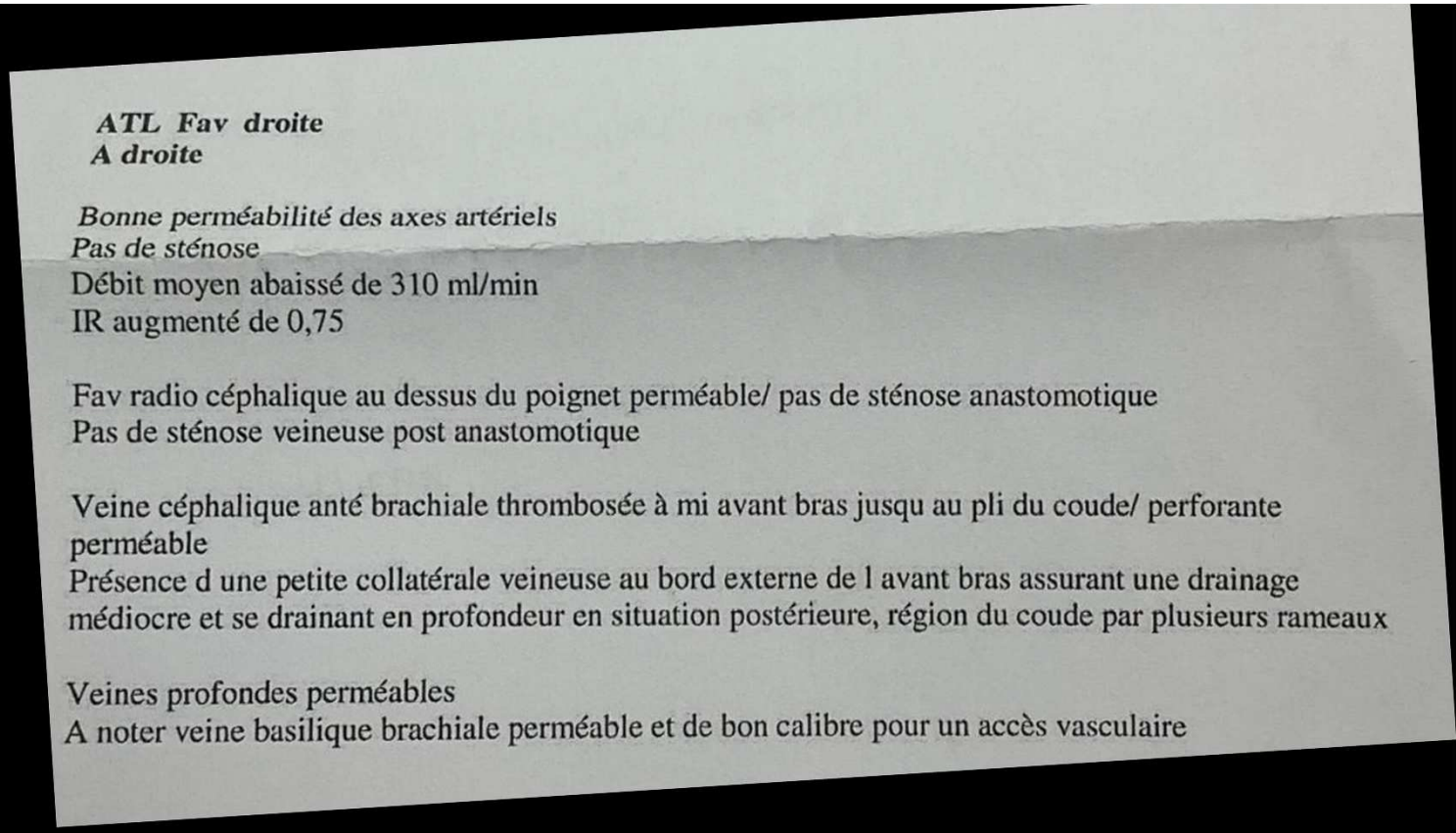

ATL Fav droite
A droite

Bonne perméabilité des axes artériels
Pas de sténose
Débit moyen abaissé de 310 ml/min
IR augmenté de 0,75

Fav radio céphalique au dessus du poignet perméable/ pas de sténose anastomotique
Pas de sténose veineuse post anastomotique

Veine céphalique anté brachiale thrombosée à mi avant bras jusqu au pli du coude/ perforante perméable
Présence d une petite collatérale veineuse au bord externe de l avant bras assurant une drainage médiocre et se drainant en profondeur en situation postérieure, région du coude par plusieurs rameaux

Veines profondes perméables
A noter veine basilique brachiale perméable et de bon calibre pour un accès vasculaire

Nouvelle angioplastie : décision d’un abord radial rétrograde

Thrombose/occlusion de l’ensemble de la veine post-anastomotique. Propositions?

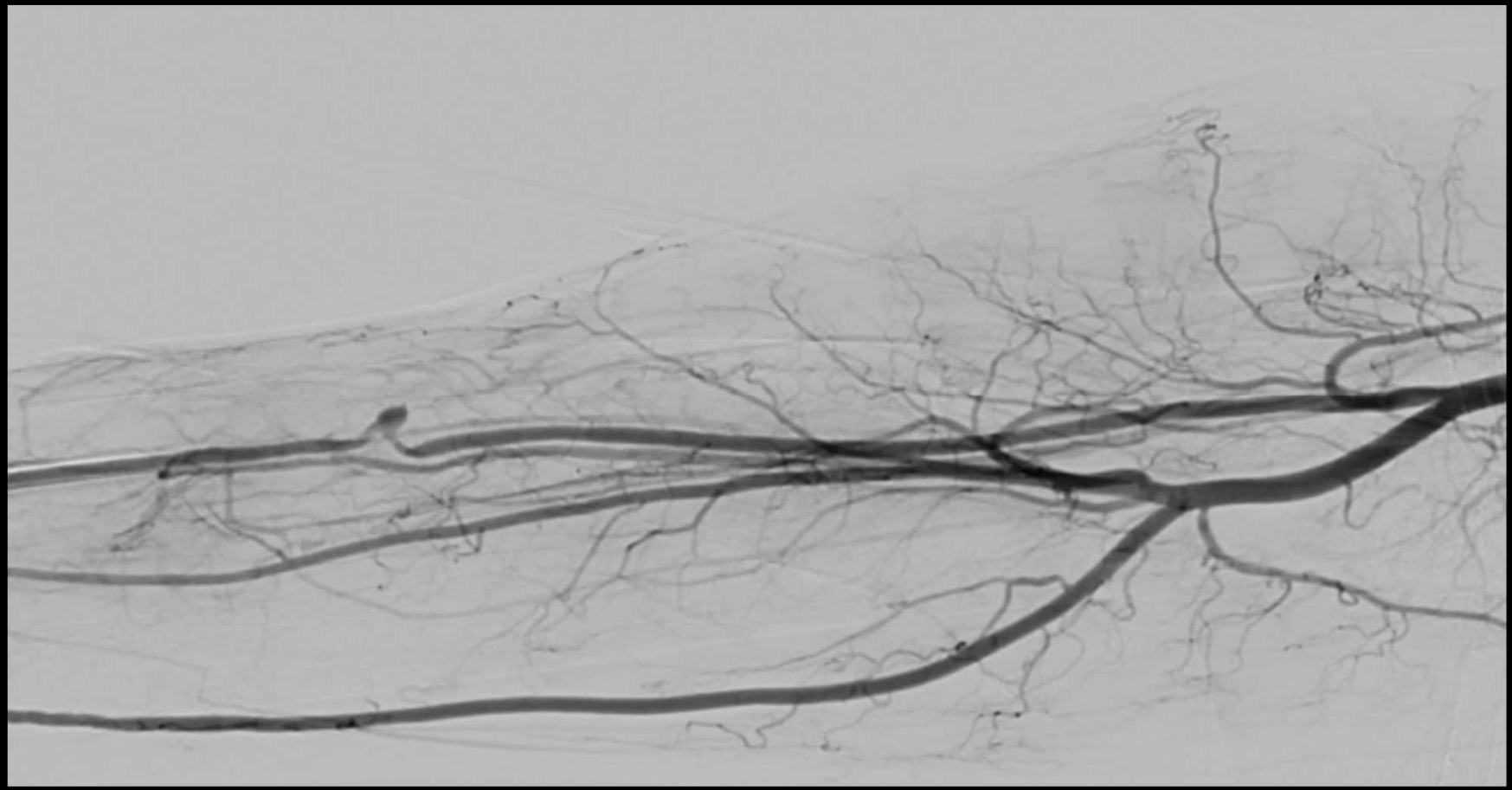

Echec de re-entry malgré ponction rétrograde de la veine basilique.

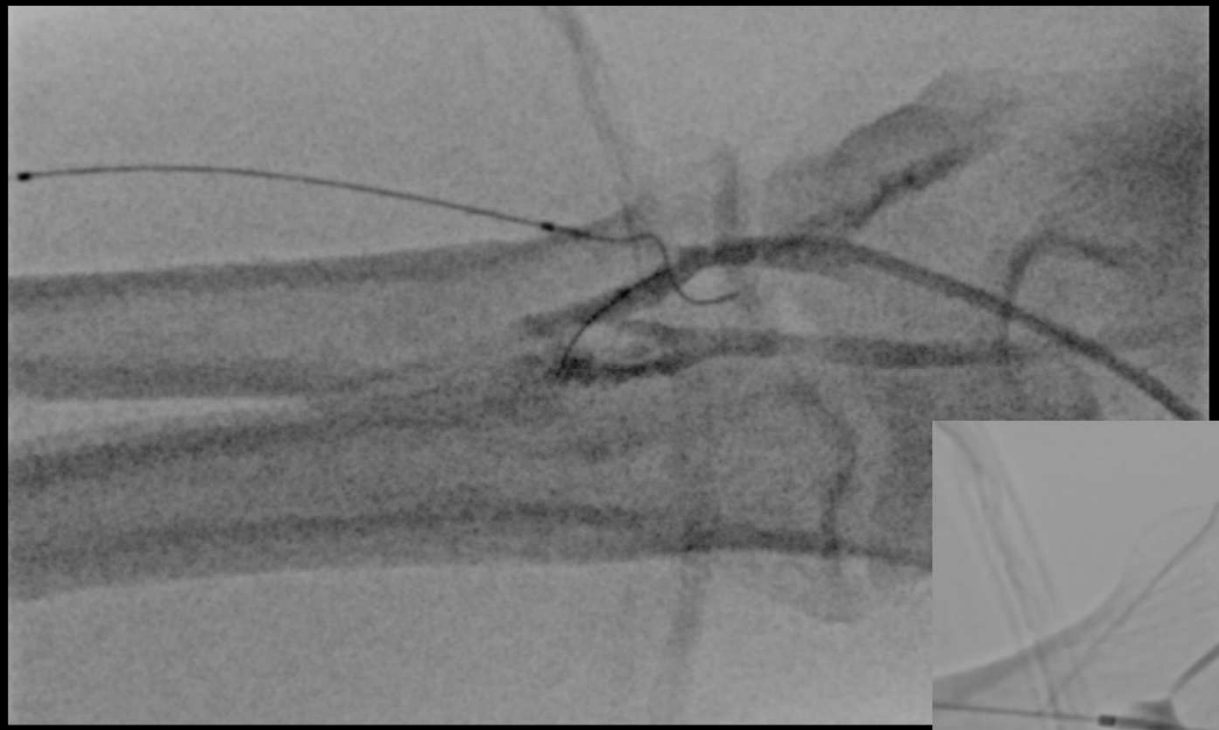

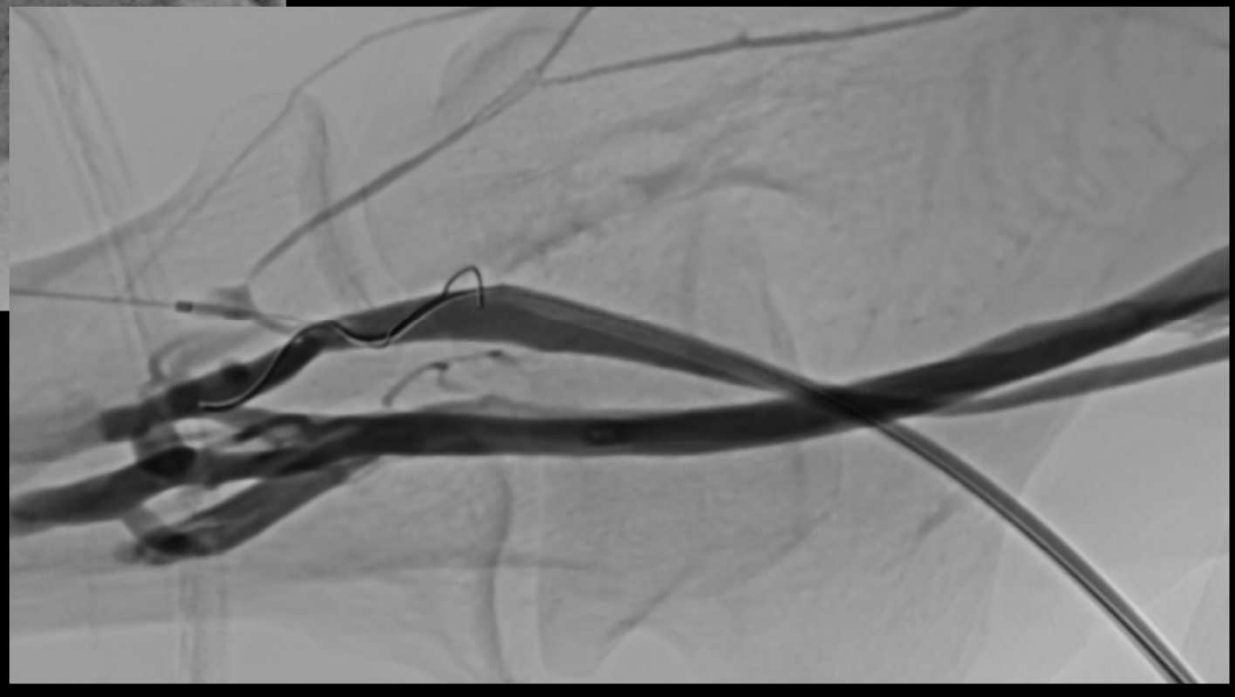

Vasculaire Paris Nord

GVM CARE & RESEARCH | Hôpital Européen de Paris

Echec de recanalisation et abandon de la procédure



Vasculaire Paris Nord

GVM CARE & RESEARCH | Hôpital Européen de Paris

Création d’une nouvelle FAV huméro-basilique G après phlébographie.

Monsieur P., 34 ans

HSF (hyalinose segmentaire et focale) – 1ère transplantation et récidive

Création d'une FAV HBD en attente d'une seconde transplantation

1ere Cs de contrôle : FAV jugée « trop fine » par le chirurgien, contrôle à 1 mois

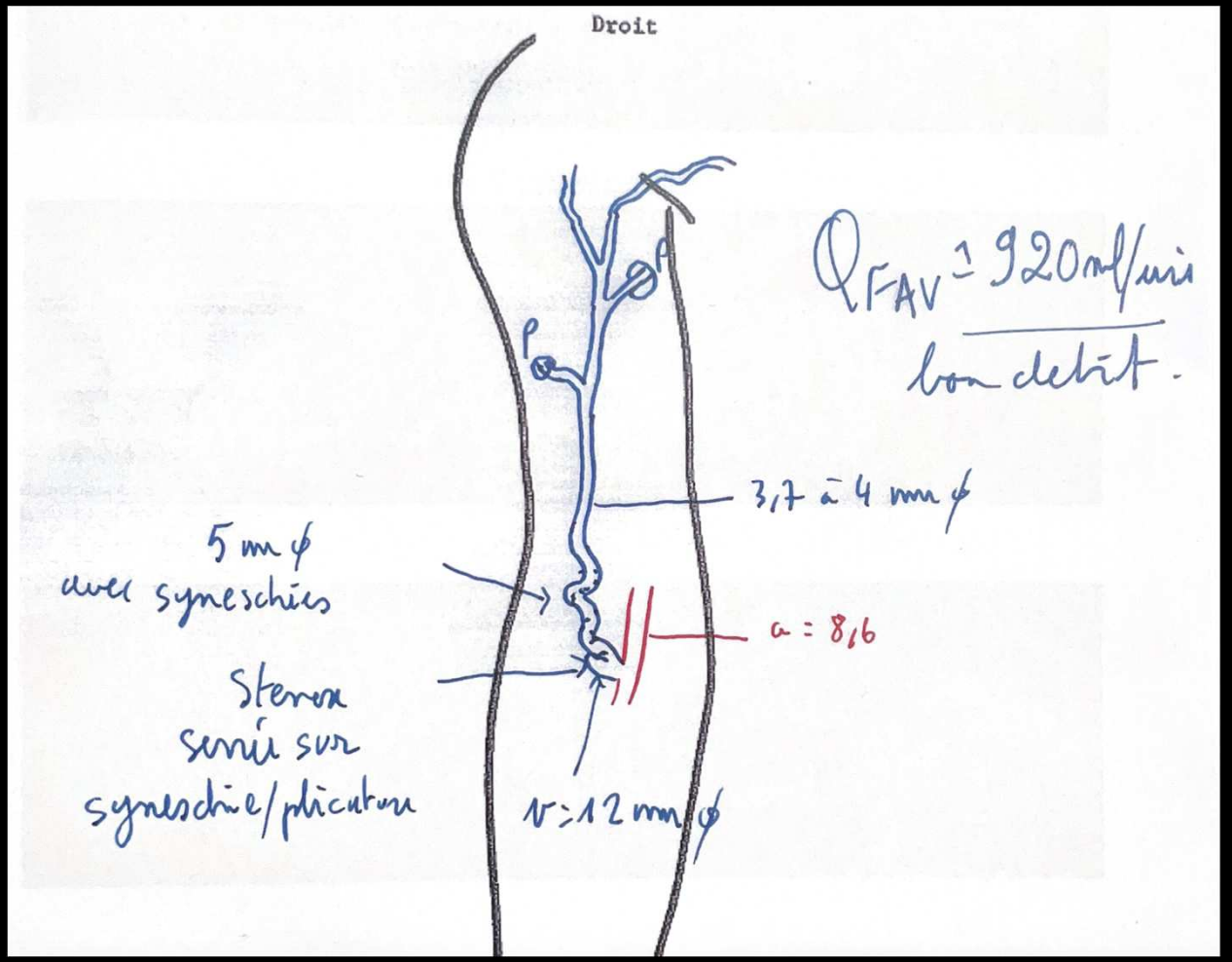

Second contrôle

Cliniquement la FAV est très tortueuse

Demande de fistulographie

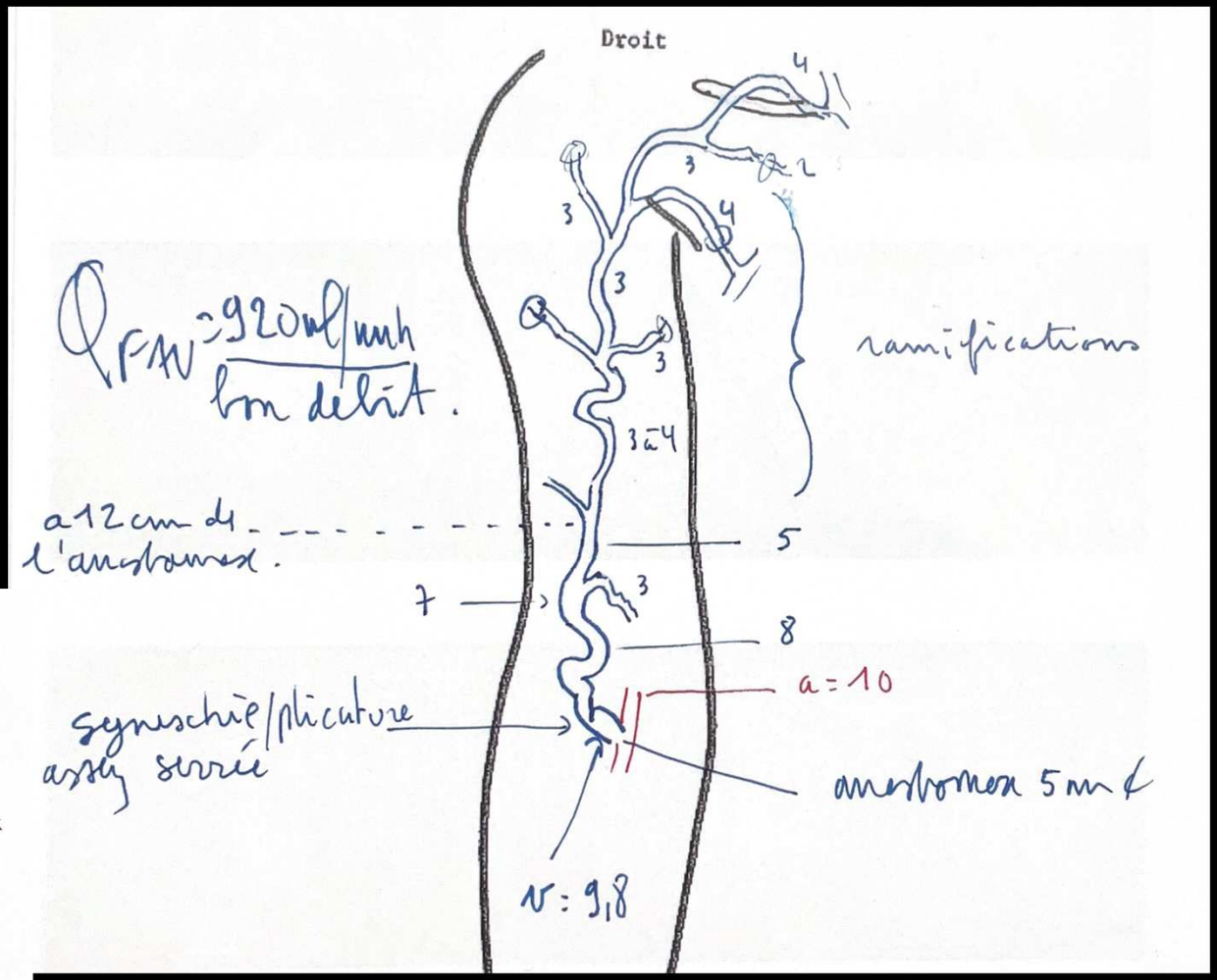

1/ axes arteriels en amont de la fistule : perméables sans stenose hemodynamiquement significative. pression distale correcte au niveau de la main sans ischemie critique

2/ anastomose arterio-veineuse (céphalique brachiale): BIEN PERMEABLE

3/ veine de drainage (cephalique brachiale) : CF SCHEMA
a noter une stenose assez serré post anastomose sur syneshie sequellaire intraluminale ancienne a 12cm de l'anastomose. La cephalique est ramifiée en nombreuse branches (patient musculeux avec compression veineuses superficielles entre les chefs musculaire a l'epaule/pectoral lors des efforts = collaterales developpées)

4/ drainage veineux profond: perméable sans obstacle hemodynamiquement significatif.

5/ debit de FAV : mesuré ce jour a environs 920 ml/min.

AU TOTAL : FAV perméable de debit dans la norme

GVM CARE & RESEARCH | Hôpital Européen de Paris

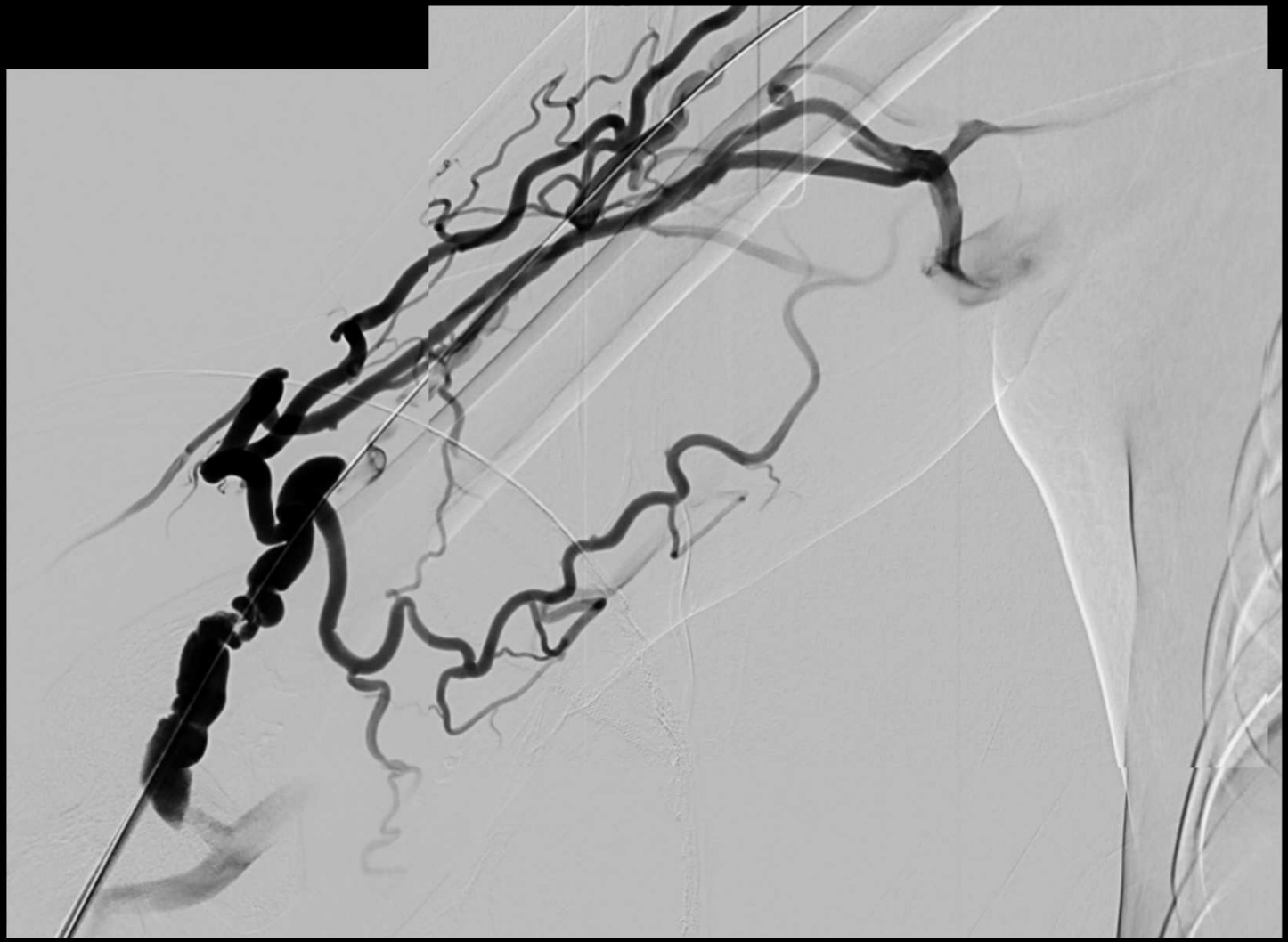

Vasculaire Paris Nord

GVM CARE & RESEARCH | Hôpital Européen de Paris



Commentaires?

Propositions?

Après angioplasties 7 et 8 mm



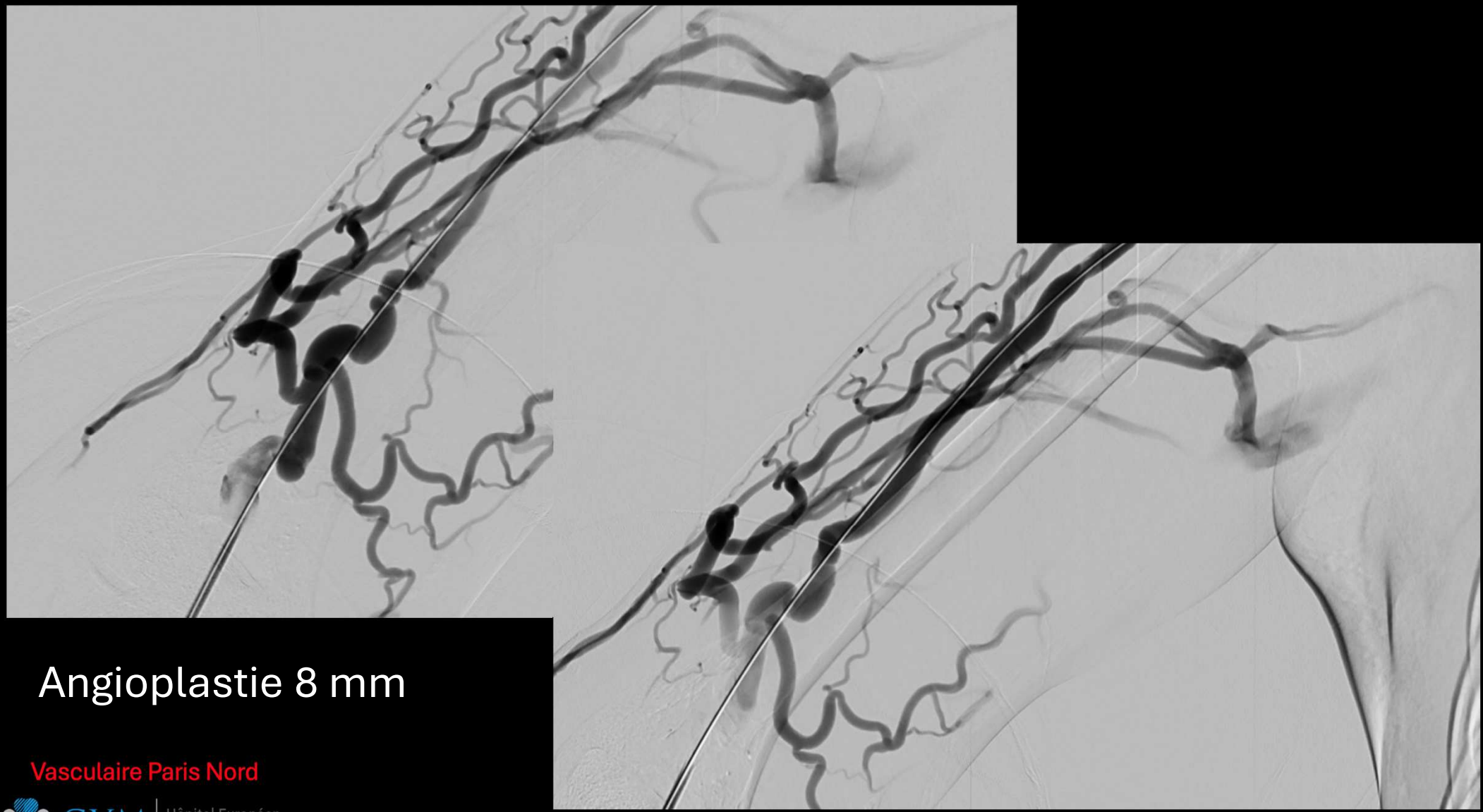

Angioplastie 8 mm

Vasculaire Paris Nord

GVM CARE & RESEARCH | Hôpital Européen de Paris

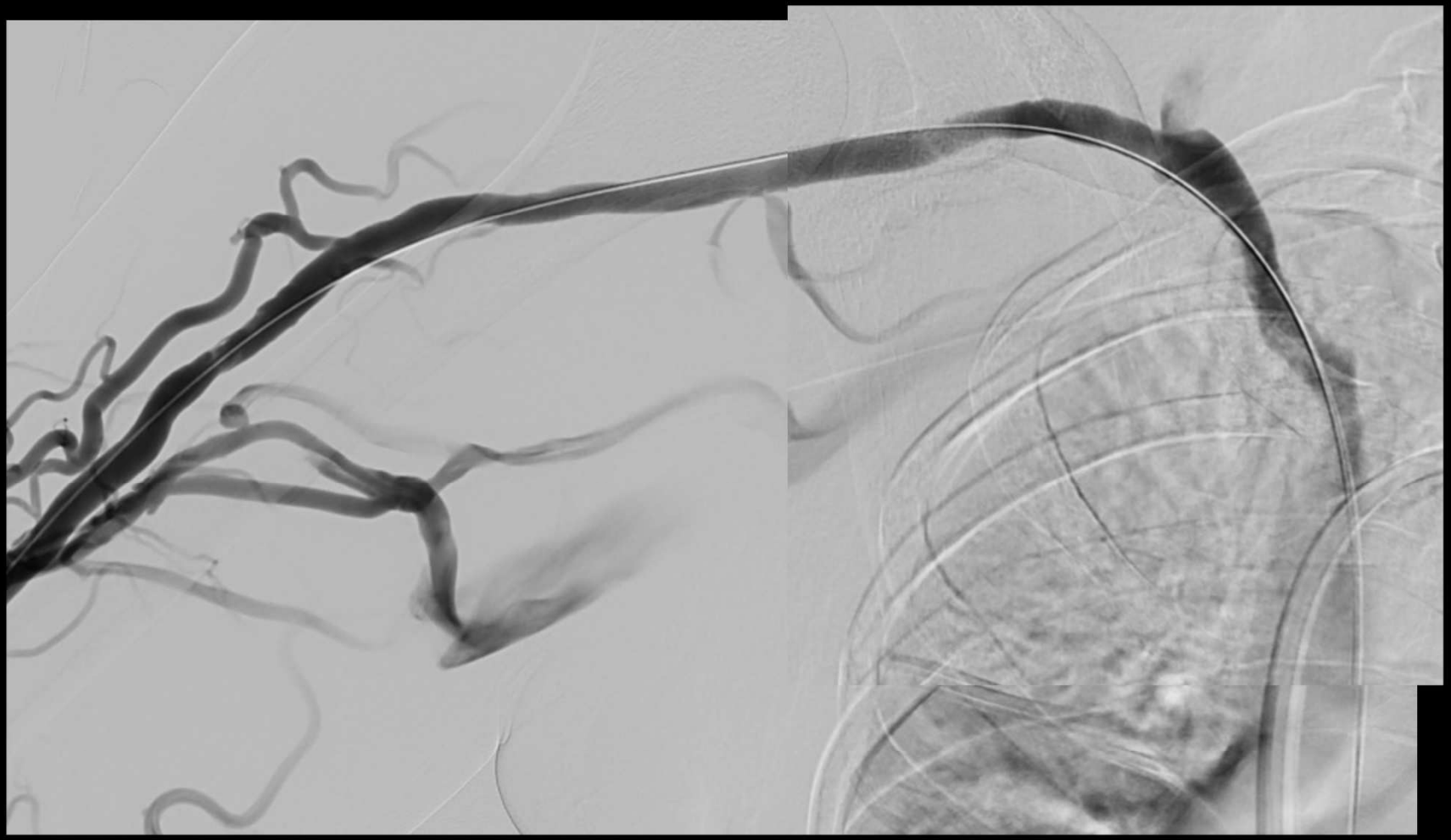

Vasculaire Paris Nord

GVM CARE & RESEARCH | Hôpital Européen de Paris

Contrôle de la veine post-anastomotique présentant des synéchies sténosantes

> résultats cliniques et radiologiques jugés satisfaisants

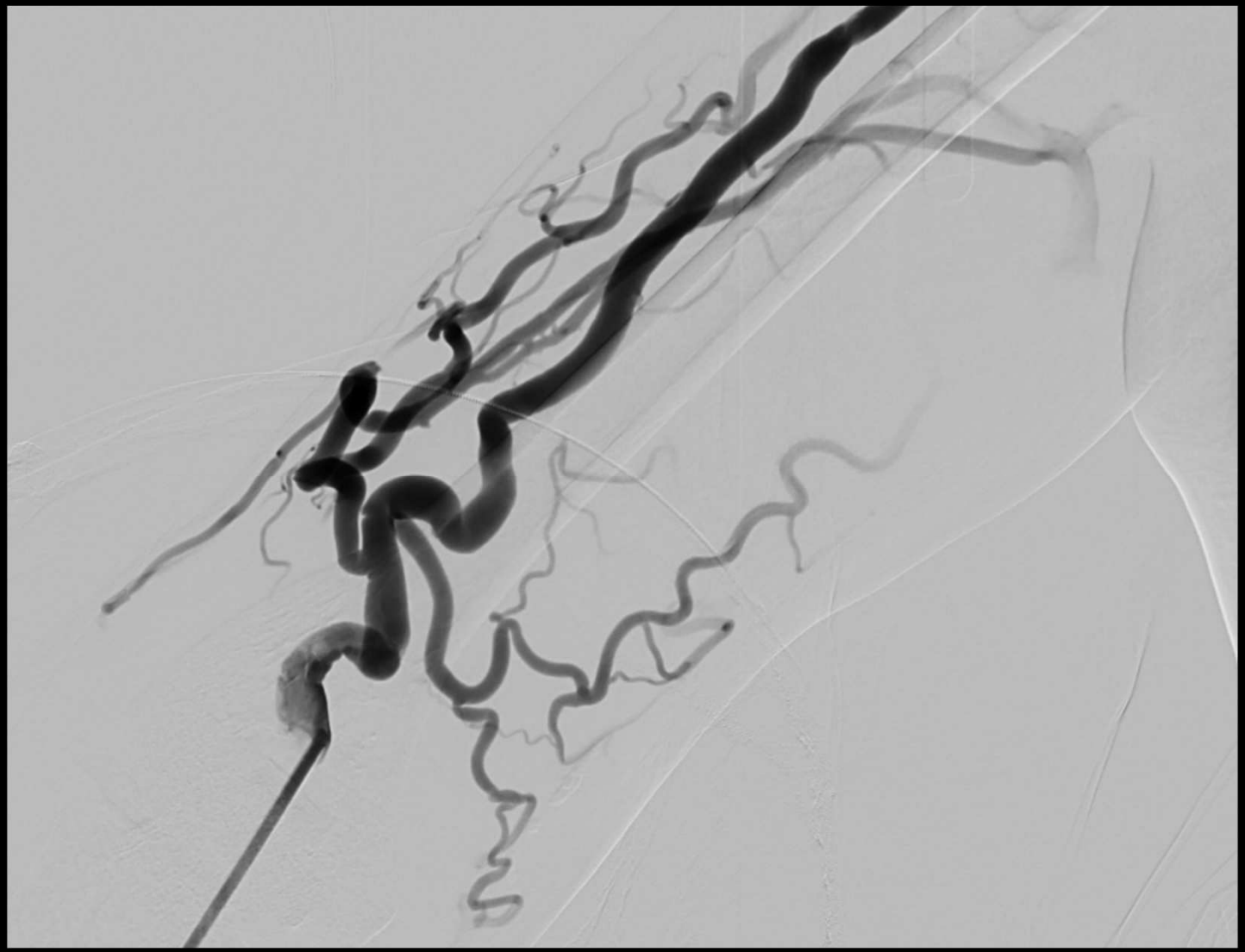

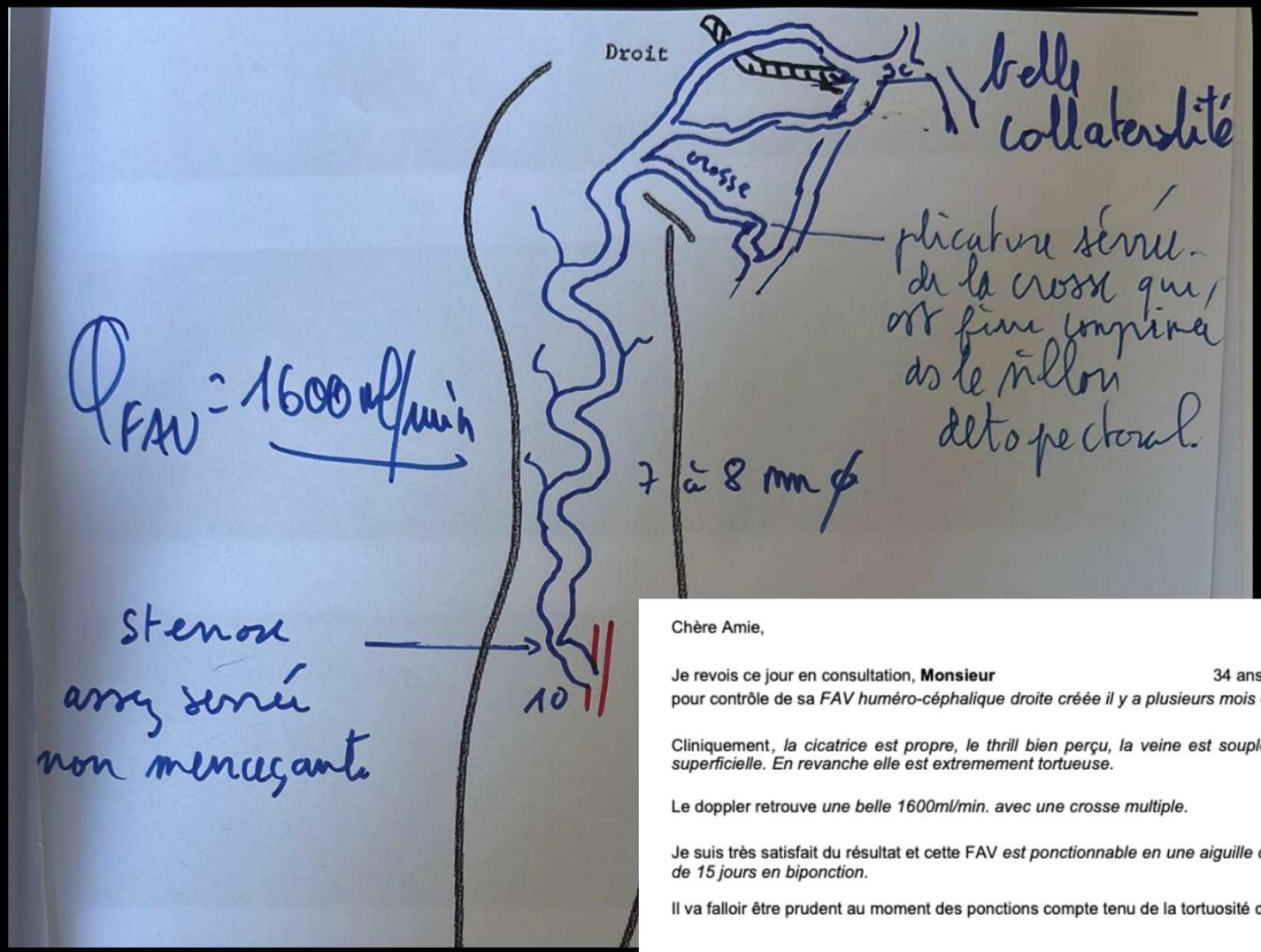



Chère Amie,

Je revois ce jour en consultation, **Monsieur** 34 ans,
pour contrôle de sa *FAV huméro-céphalique droite créée il y a plusieurs mois et dilaté en mars 25.*

Cliniquement, *la cicatrice est propre, le thrill bien perçu, la veine est souple et la veine de bon calibre et superficielle. En revanche elle est extremement tortueuse.*

Le doppler retrouve *une belle 1600ml/min. avec une crosse multiple.*

Je suis très satisfait du résultat et cette FAV *est ponctionnable en une aiguille dès mardi 27/05. Puis au bout de 15 jours en biponction.*

Il va falloir être prudent au moment des ponctions compte tenu de la tortuosité de la veine (cf PHOTO)

Je reste à ta disposition si besoin,

Bien amicalement.

Vasculaire Paris Nord

GVM CARE & RESEARCH | Hôpital Européen de Paris