

Atelier endovasculaire : Gestion des complications

Bernard Beyssen et Pierre Chagué

Radiologie Vasculaire Interventionnelle

Paris et Neuilly-sur-Seine

Serge Declémy

Chirurgie Vasculaire

Nice



Groupe Hospitalier Privé Ambroise Paré - Hartmann



Clinique Alleray-Labrouste
Paris - Clinique médico-chirurgicale




JC Gaux


1991 Broussais


A Raynaud


Luc

Abord immature occlus à l’avant bras

Abord confectionné il y a 8 semaines

ED de contrôle : Occlusion segmentaire de la veine radiale post anastomotique

Cliniquement, veine radiale superficielle non palpable sous garrot …

Fistulographie par ponction artérielle humérale antérograde



Conduite à tenir ?



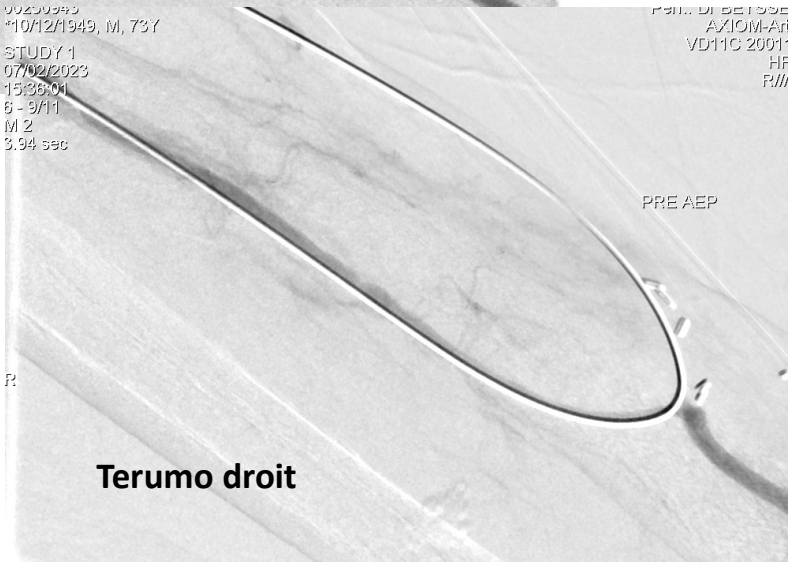



Ballon Mustang de 6 mm



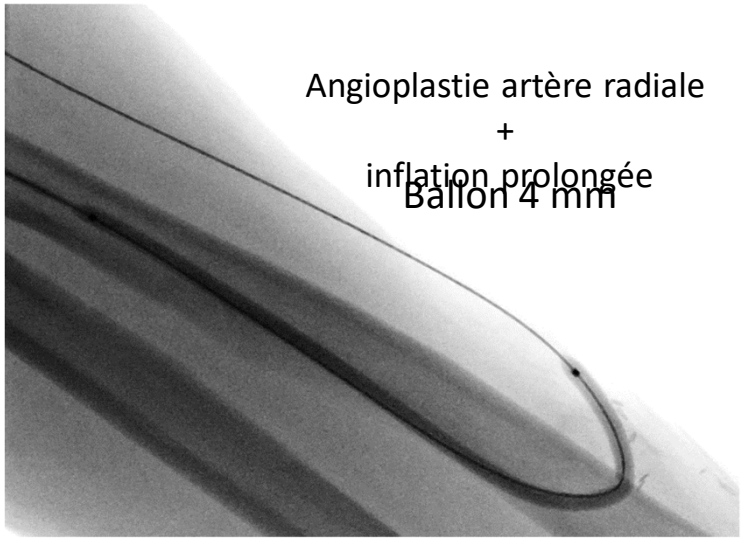

Angioplastie artère radiale
+
inflation prolongée
Ballon 4 mm



Une histoire d’ischémie de main …

- 87 ans, dialysé depuis septembre 2020 : AC/FA, DID, SCA ST+, AVC, HTA
- Abord huméro-céphalique gauche
- Juin 2022 : tache de nécrose avec plastie chirurgicale
- Juillet 2022 :

Je vous envoie ce jour Mr Amar, 87 ans, IRCT en hémodialyse, ayant des antécédents d'ACFA, SCA ST+, diabétique, HTA, dyslipidémie, présentant des troubles trophiques des doigts du côté de la FAV, le débit detecté au transonic étant de 550ml/min.

Je vous l'adresse pour fistulographie exploratrice et éventuellement thérapeutique

- Cliniquement, l'abord est en hyperpression !
- Patient sous Coumadine
- Trouble trophique du pouce avec défaut de cicatrisation
- Douleurs nocturnes



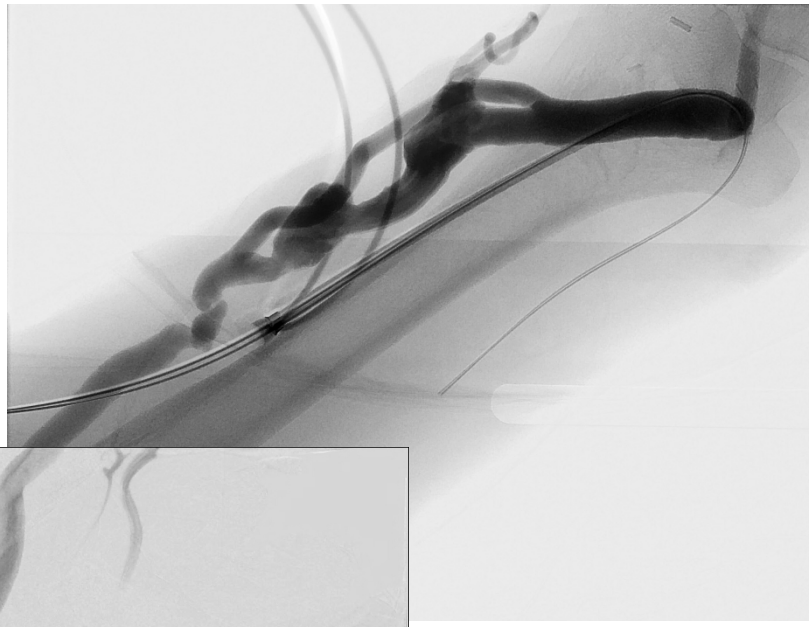

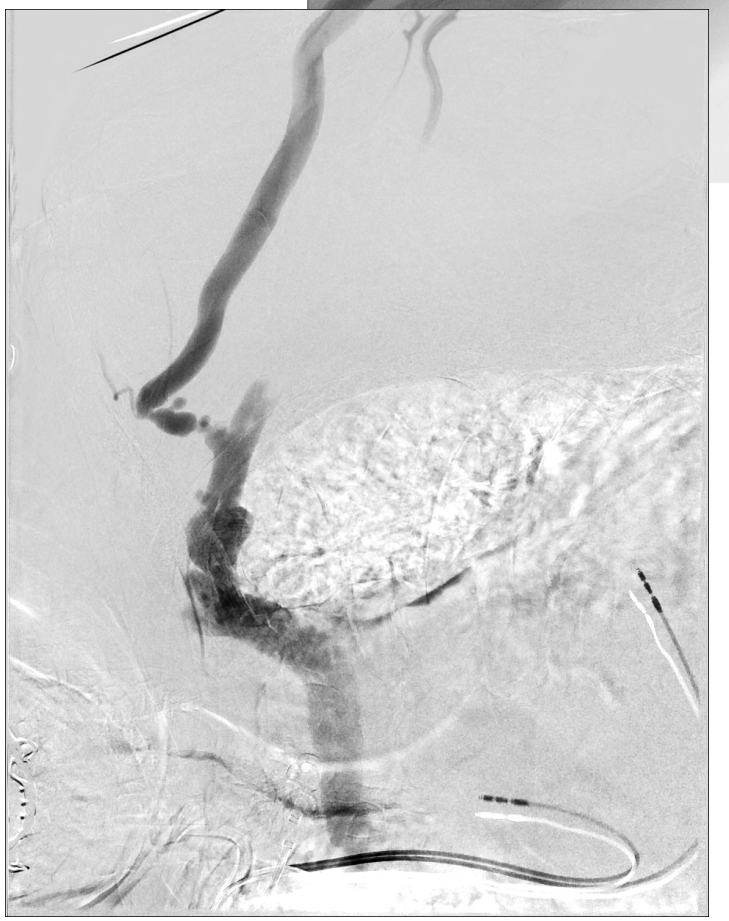

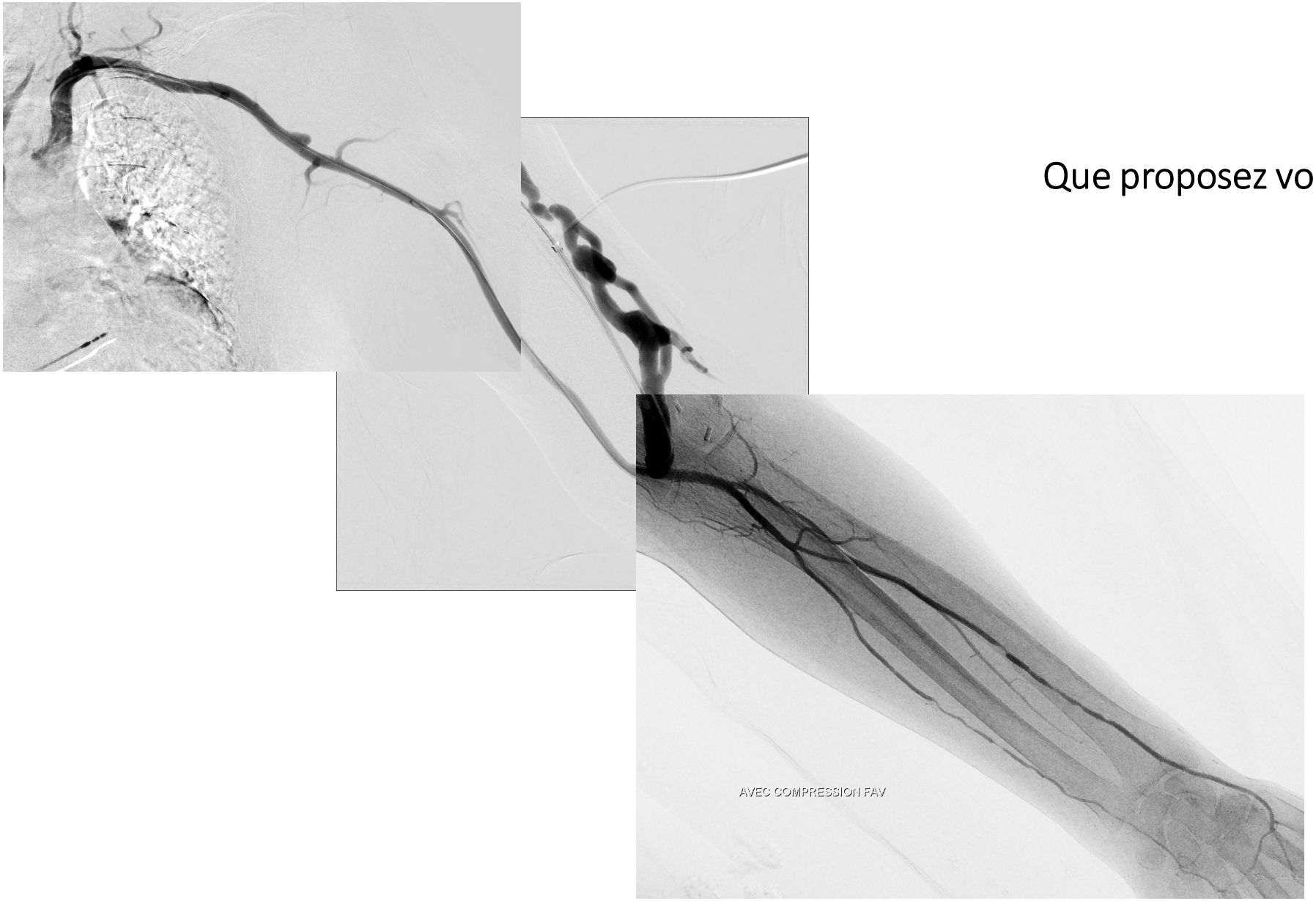

Que proposez vous ?

Recanalisation et angioplastie par ballons nus sur guide 0.014



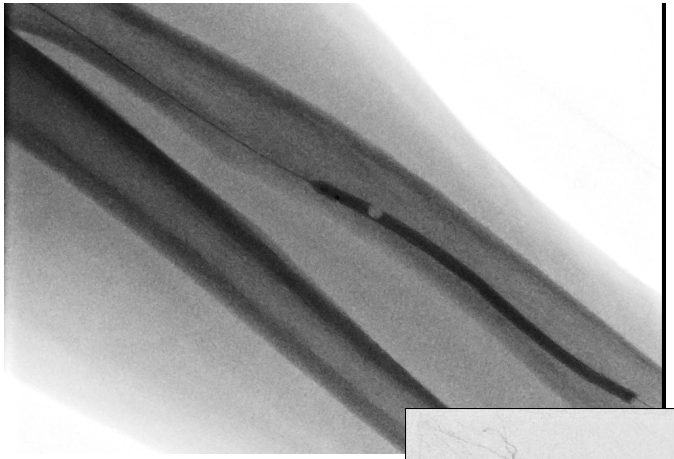

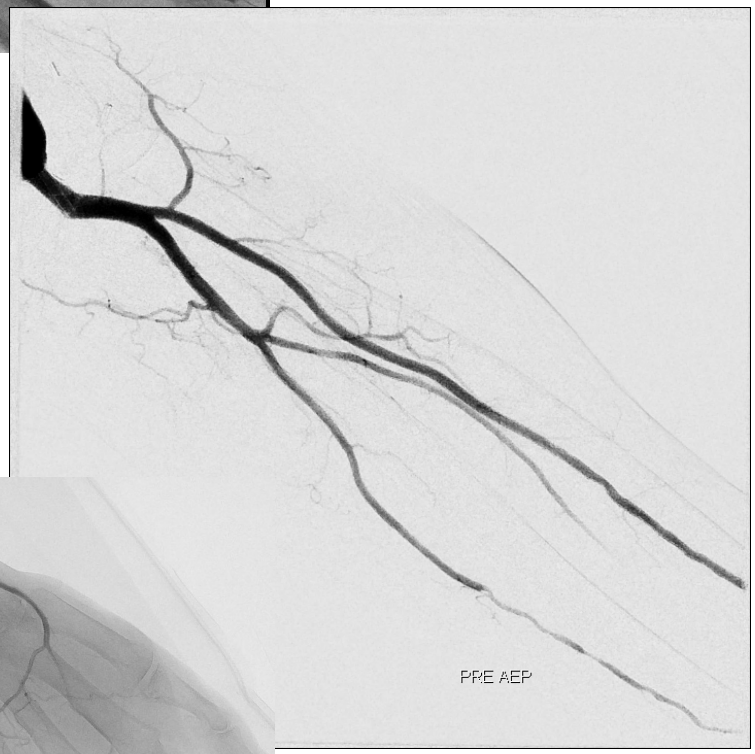

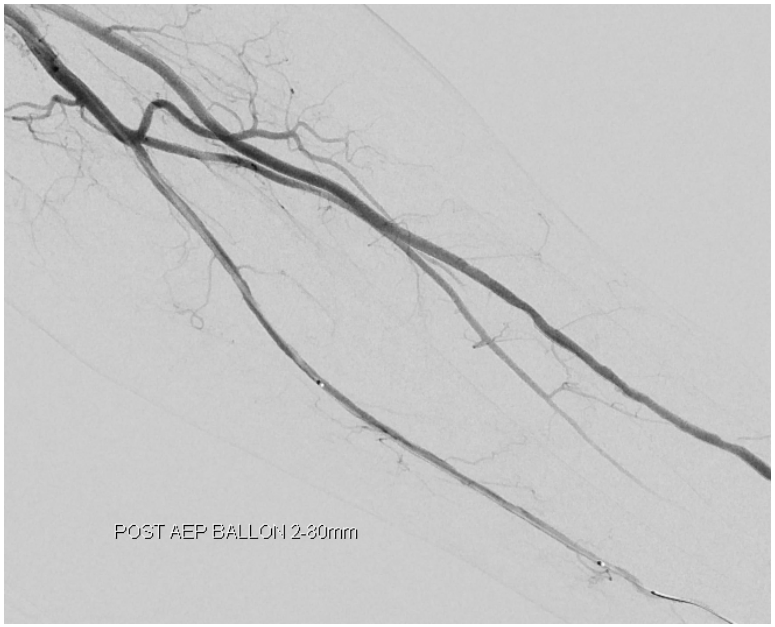



J 15, disparition des douleurs et très nette amélioration du trouble trophique

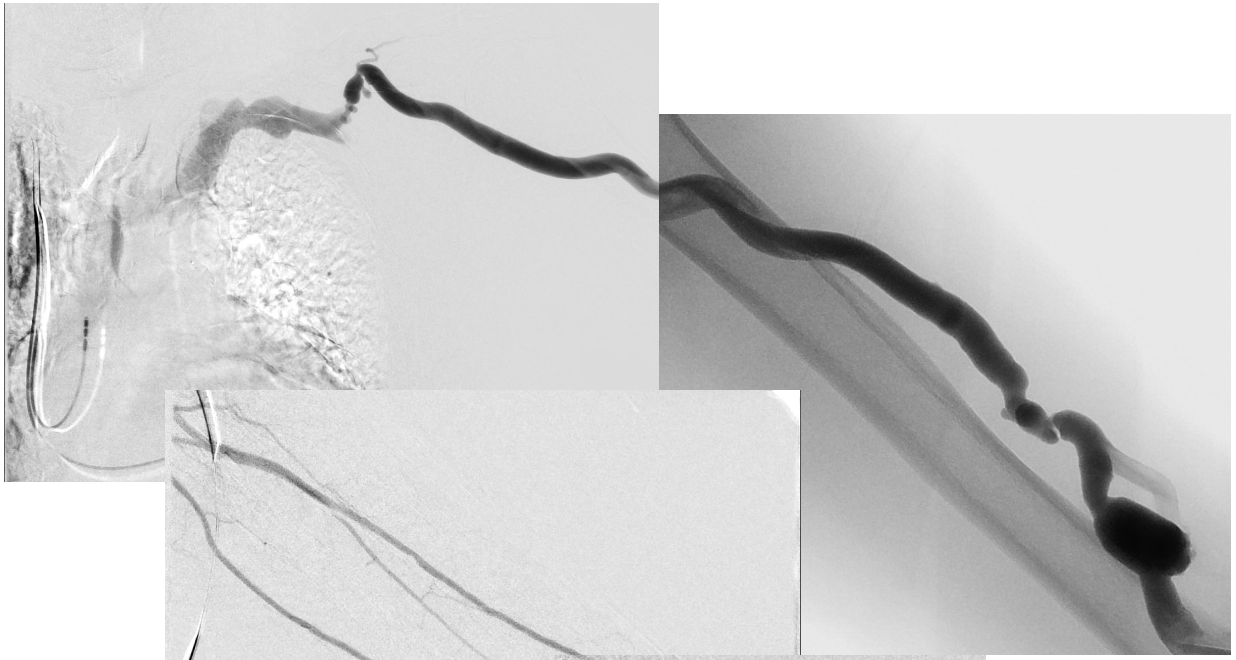

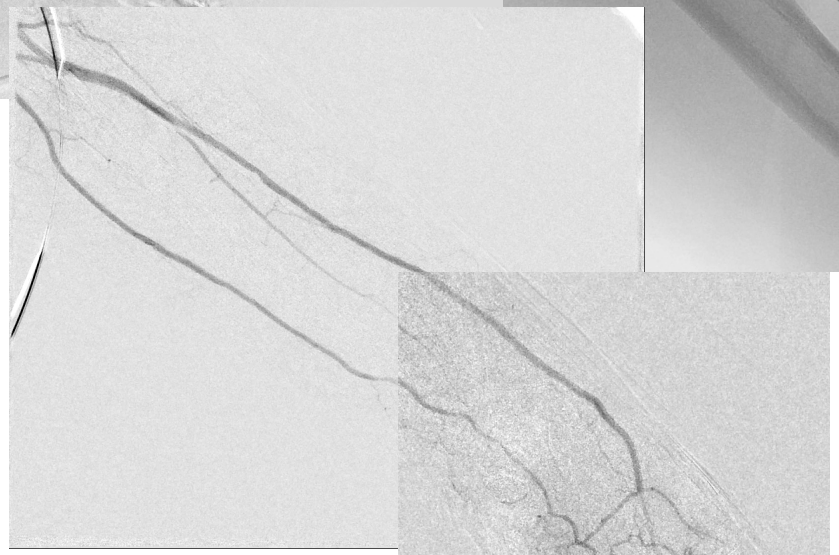

?



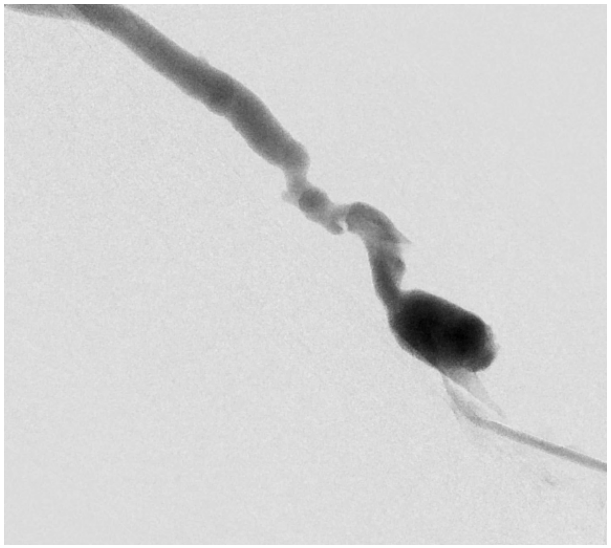

Maintient d’un bon résultat clinique sans récidive d’ischémie pendant plusieurs mois !!

Devant la réapparition d’une ischémie en rapport avec des resténoses des artères radiale et cubitale, décision de réaliser un DRIL

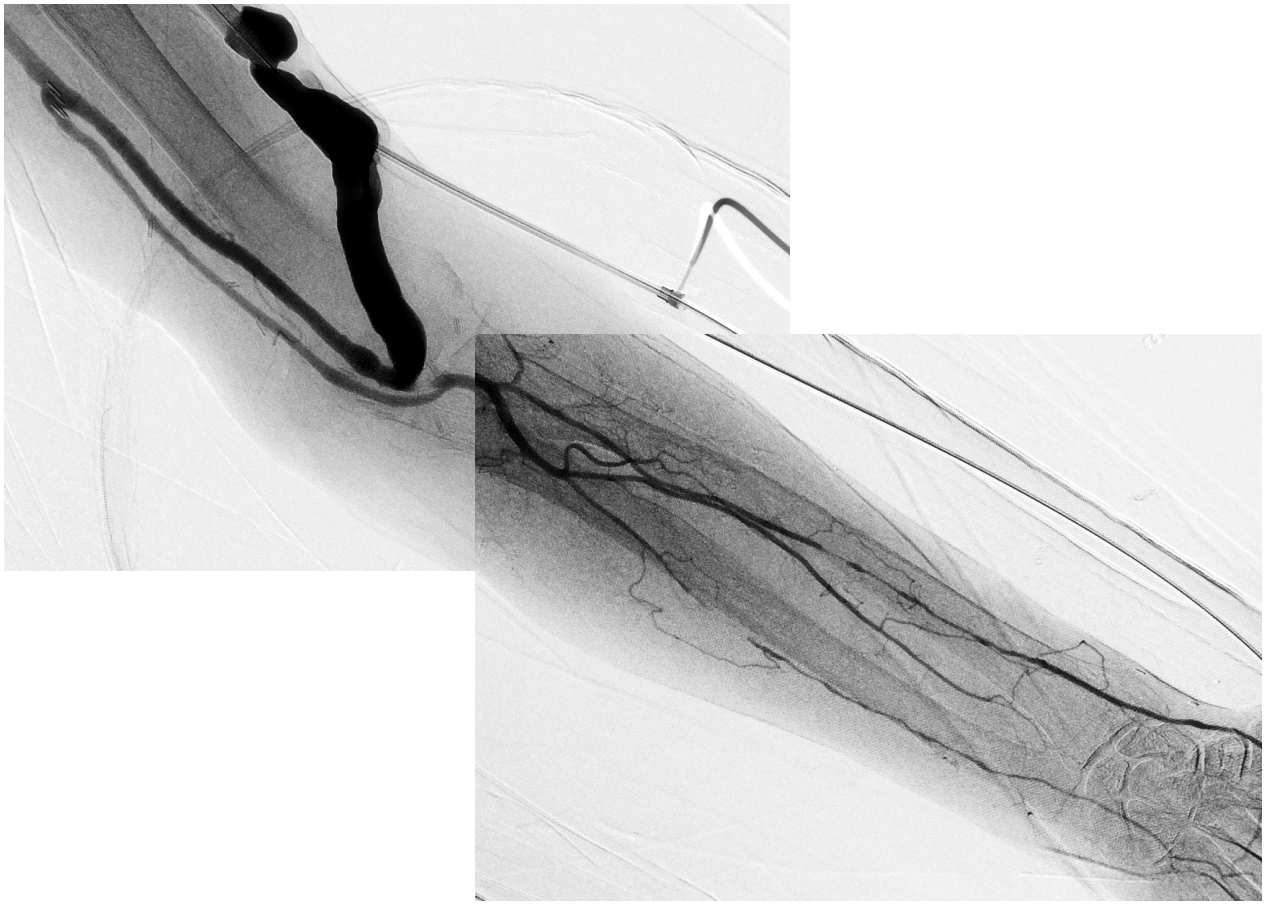



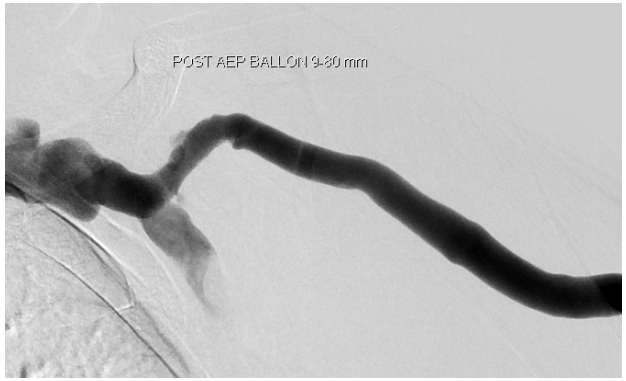

On a toujours besoin d’un lasso !

32 ans – obésité morbide : abord huméro-céphalique droit crée en **août 2024**

- Janvier 2025 : angioplastie du TVBC (retrait KT infecté avec gros bras) + stent du drainage céphalique
- Mars 2025 : récidive d'hyperpression avec resténoses intra stent + crosse : angioplastie par ballon avec sténose résiduelle intra stent
- ED contrôle **8 jours avant l'occlusion** : hyper débit (1,6 à 2 l / mn), sténose serrée de la crosse avec vitesse > 4 m/s

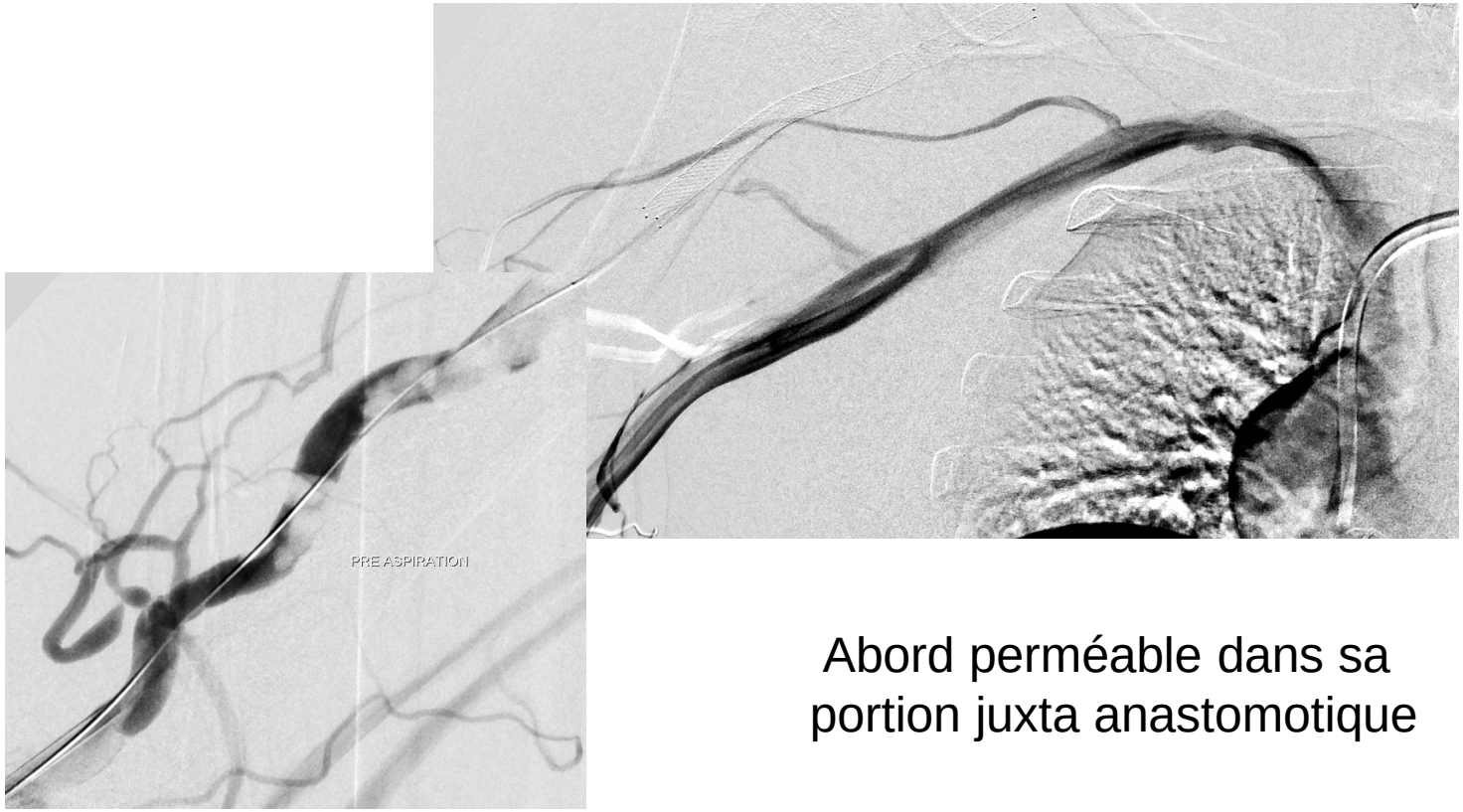

Abord perméable dans sa portion juxta anastomotique

Aspiration au bras par une sonde 9F décevant … et obstacle au niveau de la crosse

Thrombus adhérant en intra stent résistant à une aspiration par un intro long 12 F



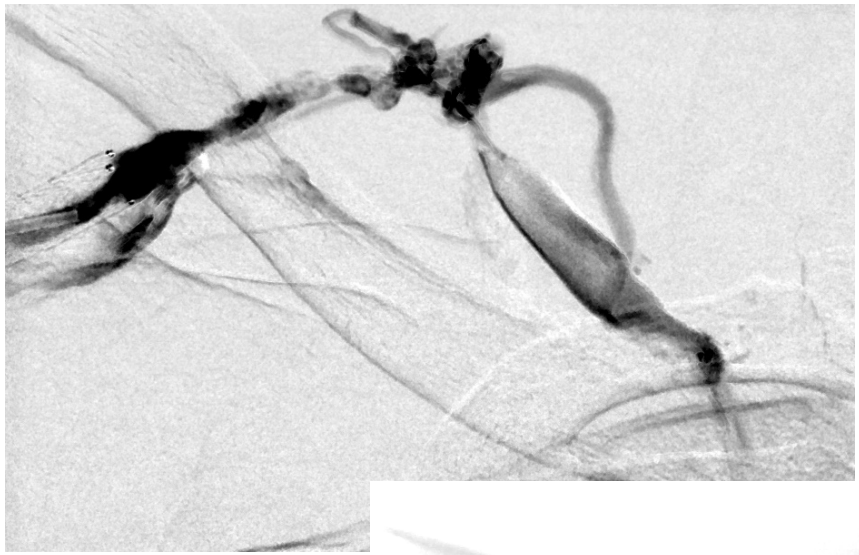



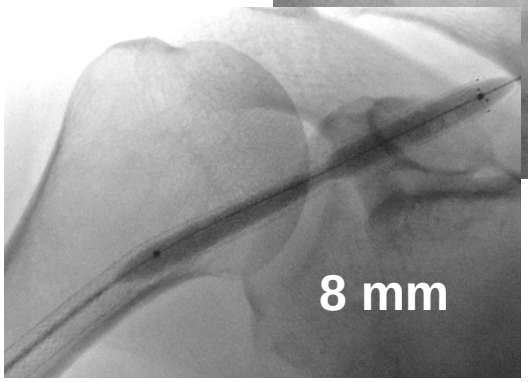

?

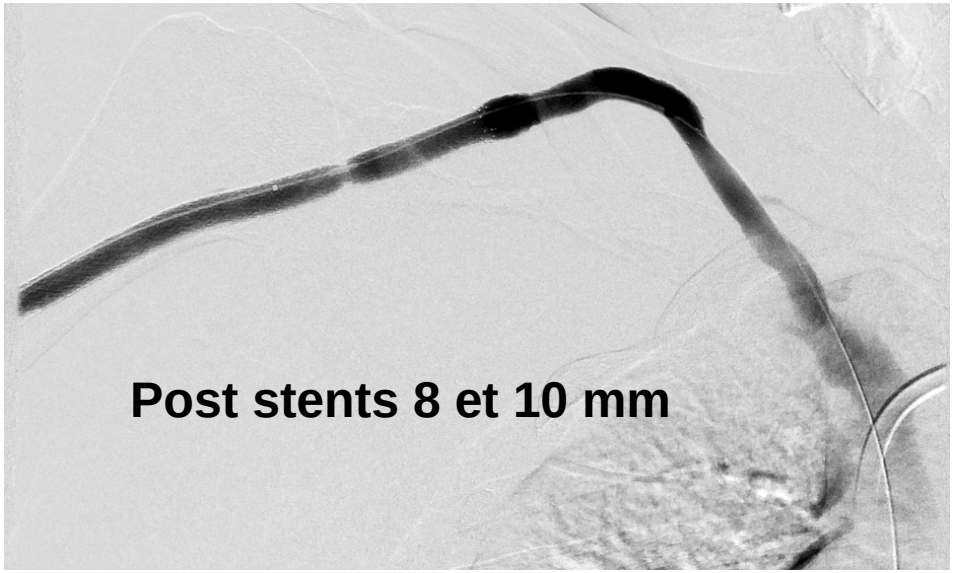

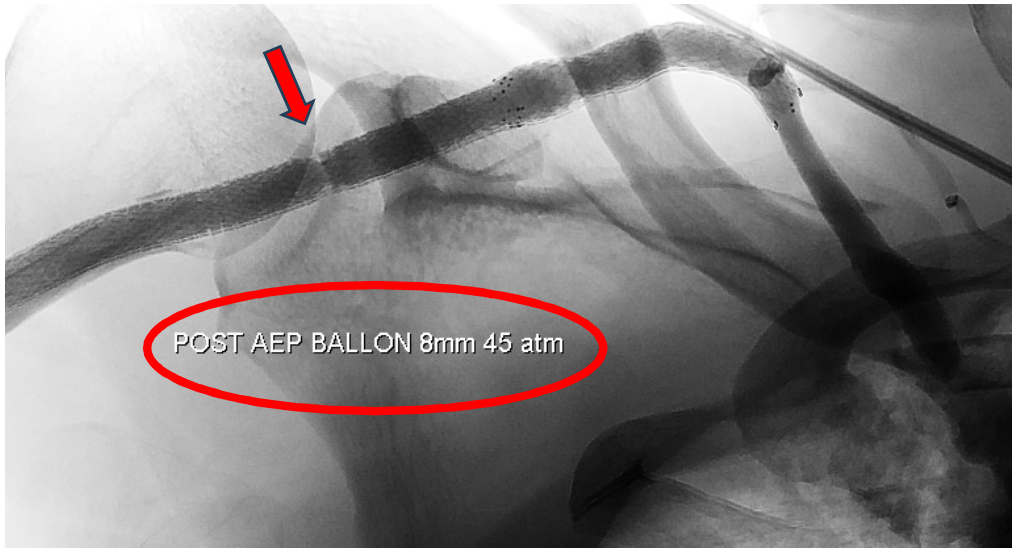

Cliniquement thrill OK sans franche hyperpression

?

Anticoagulants pdt 7 J

Nouveau ED avec débit

Fistulographie dans 1 mois

Fistulographie le 6 mai 2025 : récidive d’hyper pression !... sans gros bras

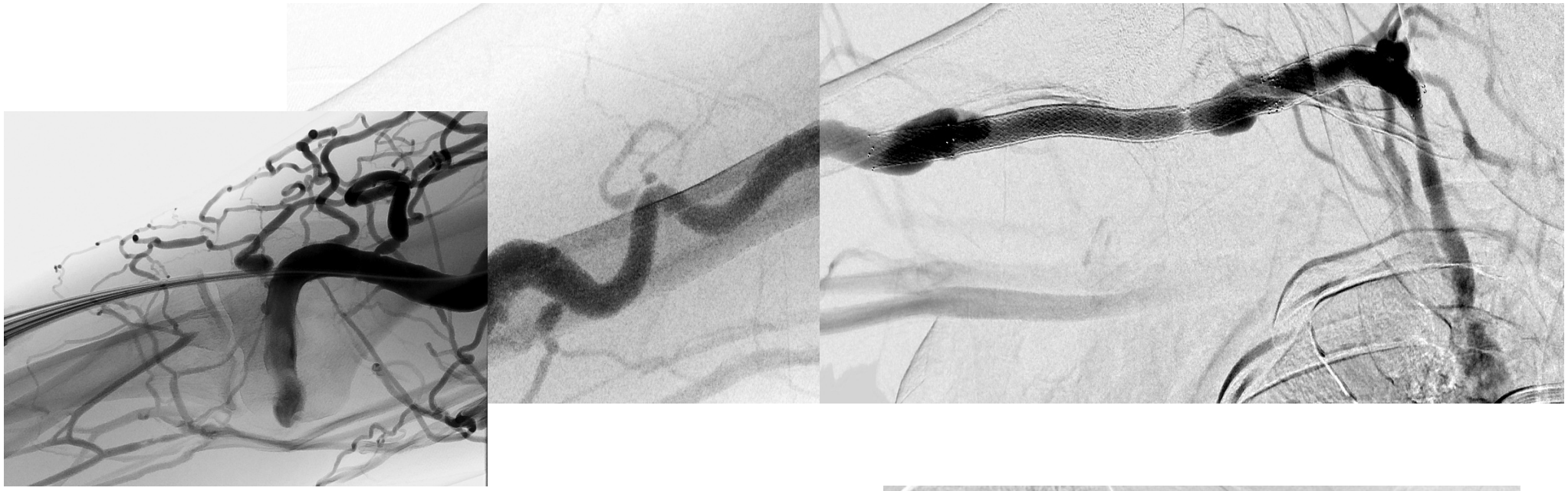

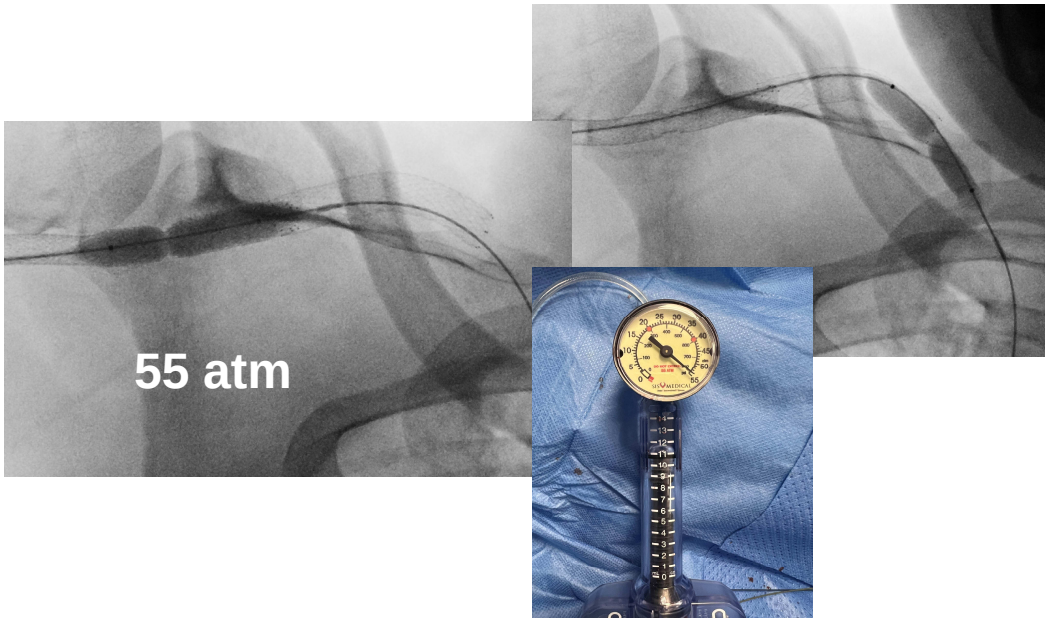

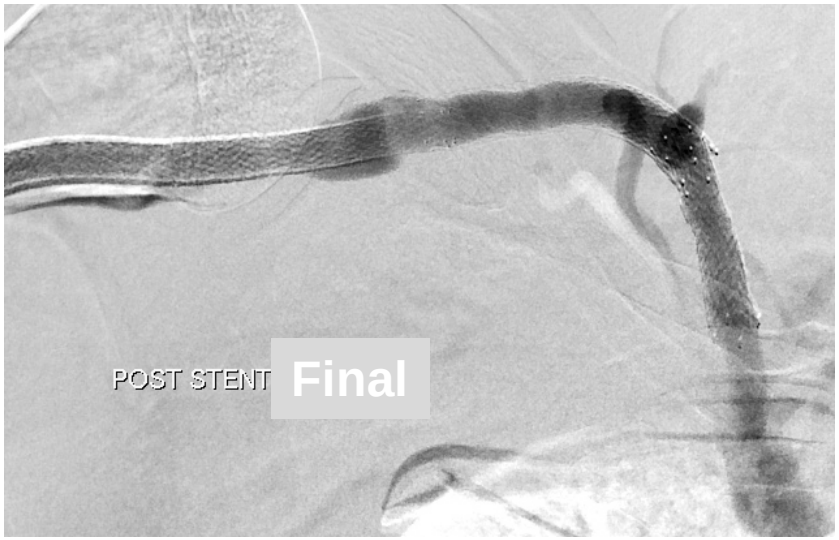

Décision de fermeture par un fil autour de l’introducteur 8 F

Luc Turmel

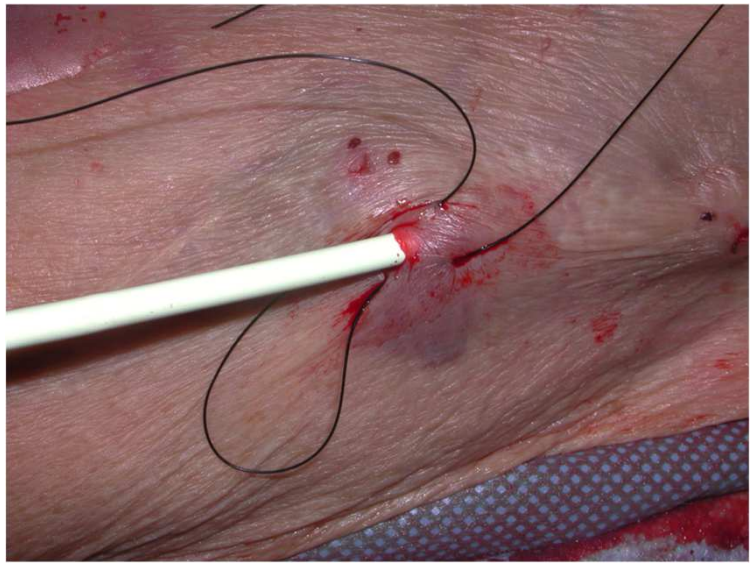

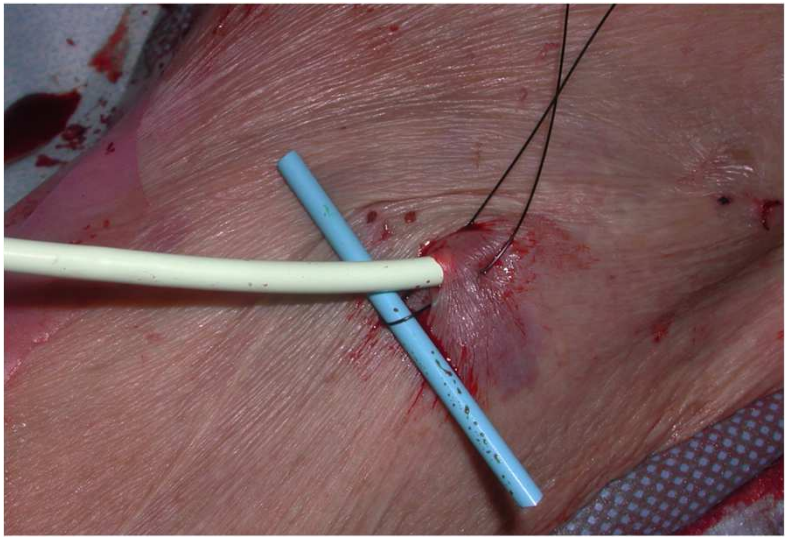





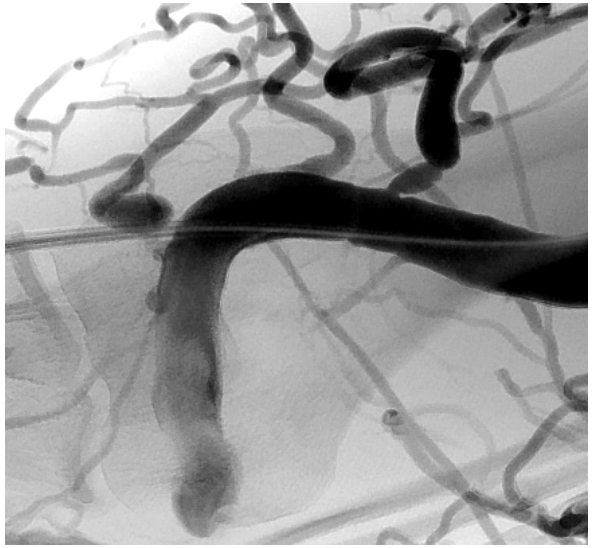

?

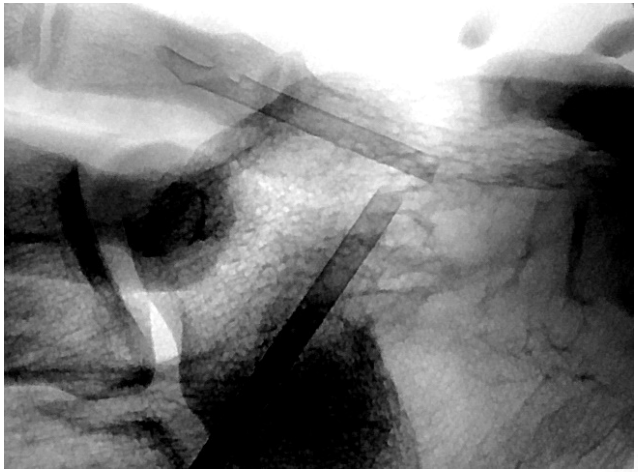

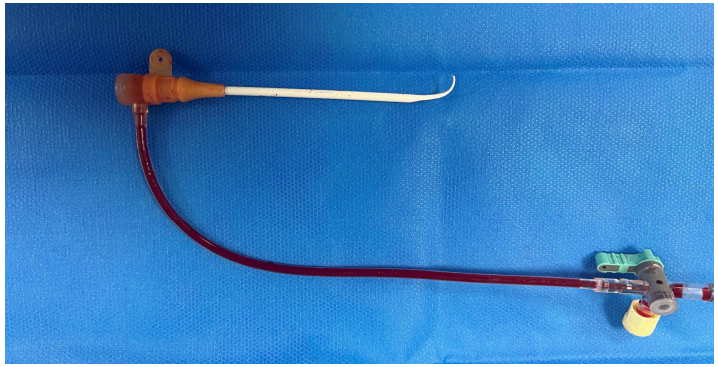

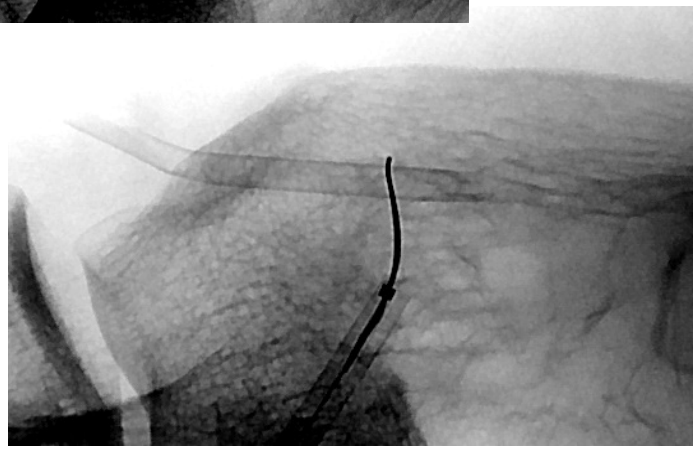

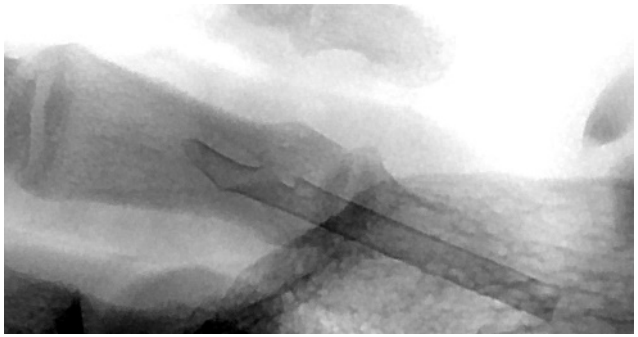

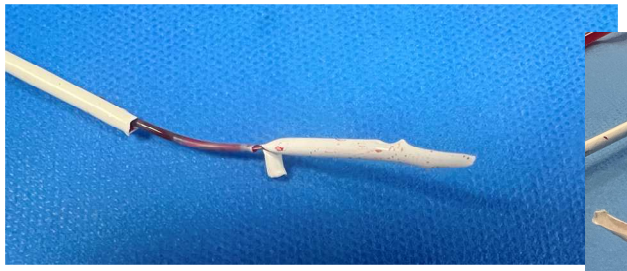



Recanalisations itératives au coude

Fistulographie en **janvier 2024** pour hyperpression veineuse (90 ans)



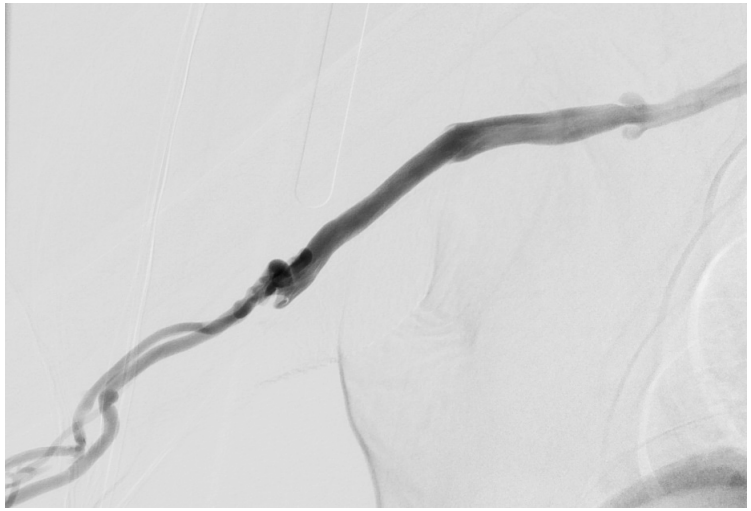

Conclusion :

Fistulographie mettant en évidence une occlusion complète du drainage superficiel au bras.
Tentative de re-canalisation de la veine céphalique qui s'avère infructueuse avec création d'un petit hématome au niveau de la zone d'occlusion.
Impossibilité de re-canaliser la veine basilique qui apparaît sclérosée également.
À noter, une sténose 3 cm après l'anastomose qui n'a pas été dilatée ce jour afin de ne pas majorer l'hyper-pression veineuse.

Une phlébographie est effectuée sur le membre supérieur gauche pour une éventuelle création d'un nouvel abord.

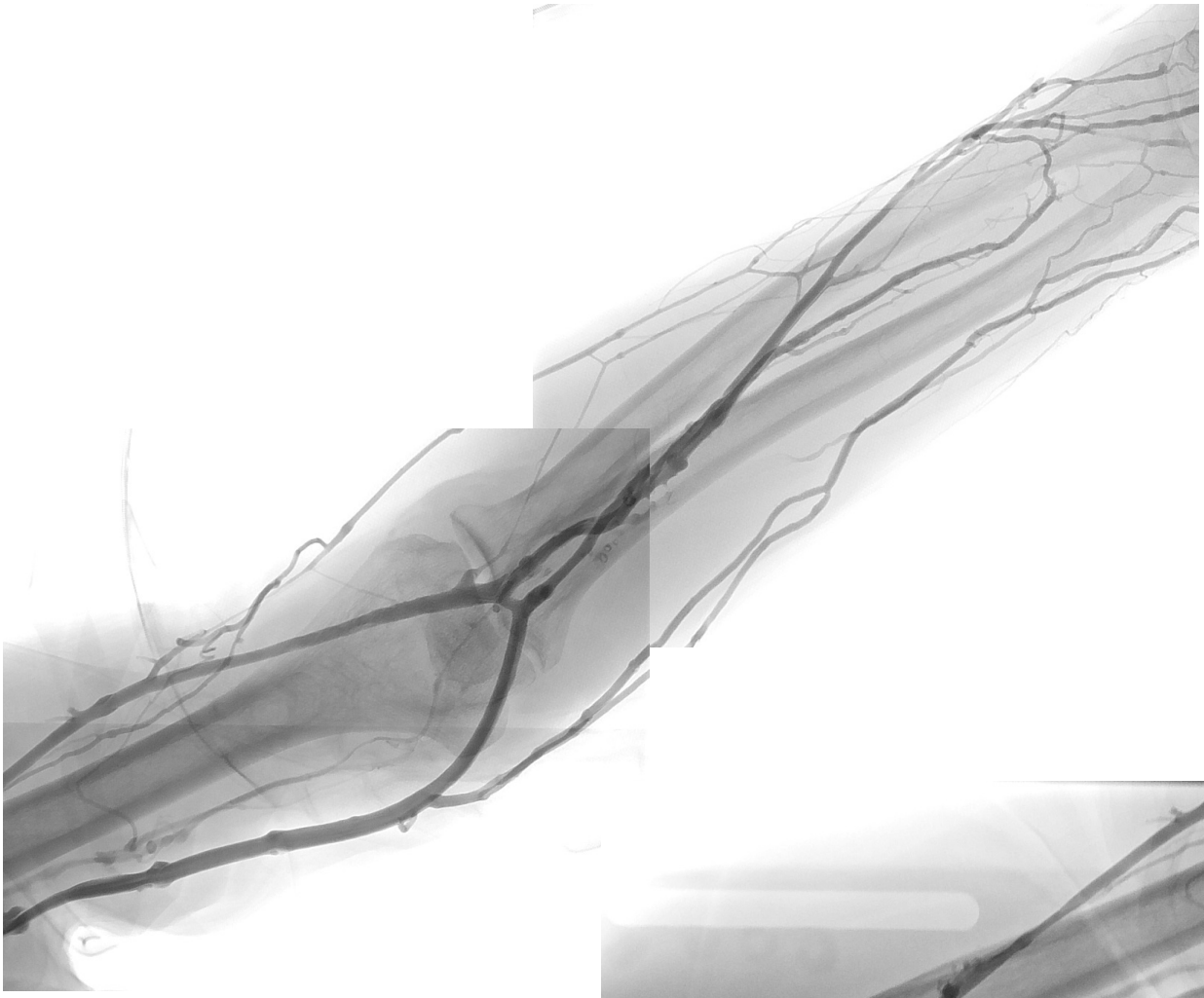



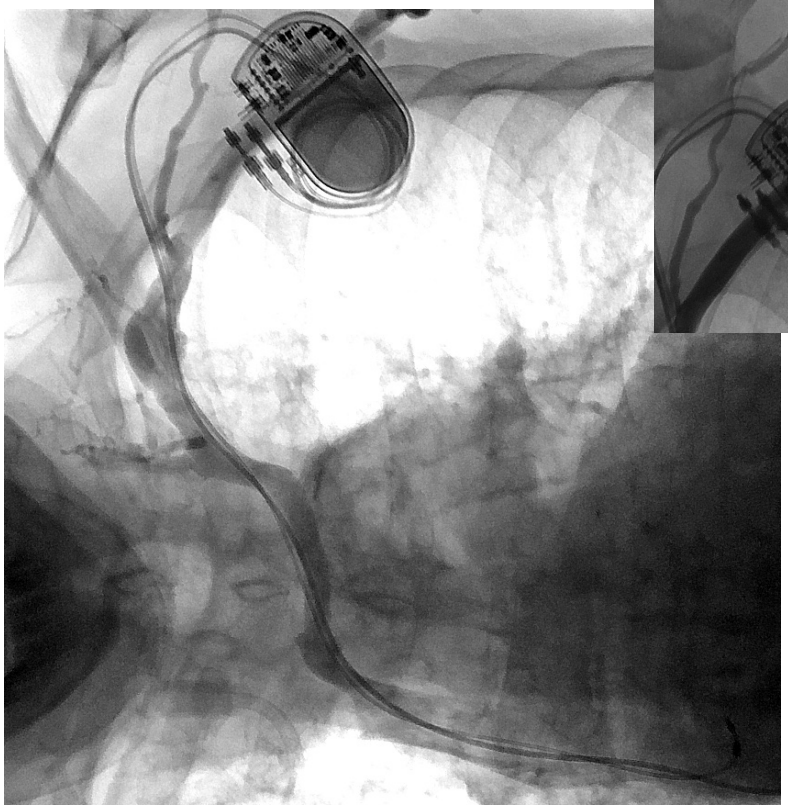

Fistulographie en **octobre 2024** pour hyperpression veineuse

Conclusion :

FAV perméable de debit médiocre ce jour à 300 ml/min (380 en juillet)

FAV drainée dans une perforante

Veine céphalique occluse

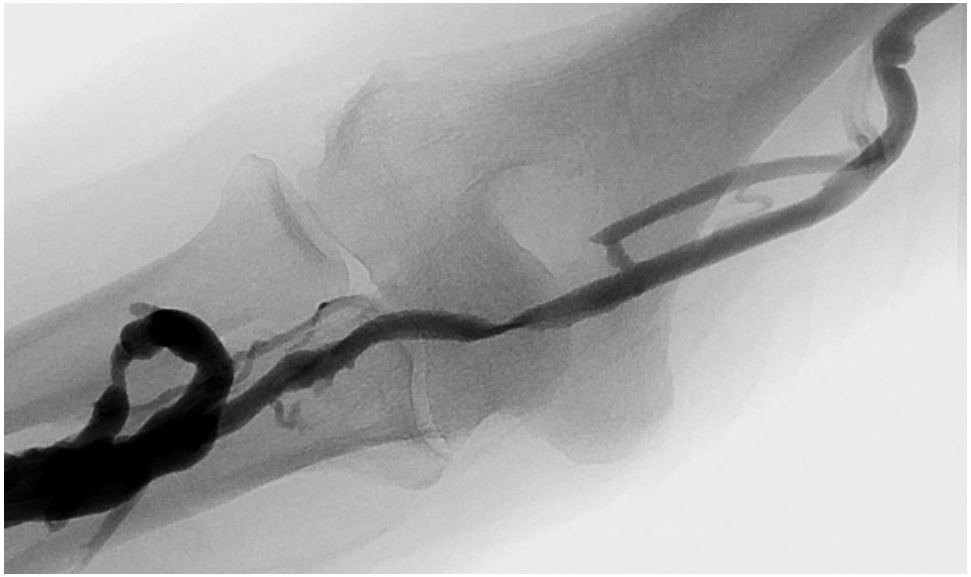

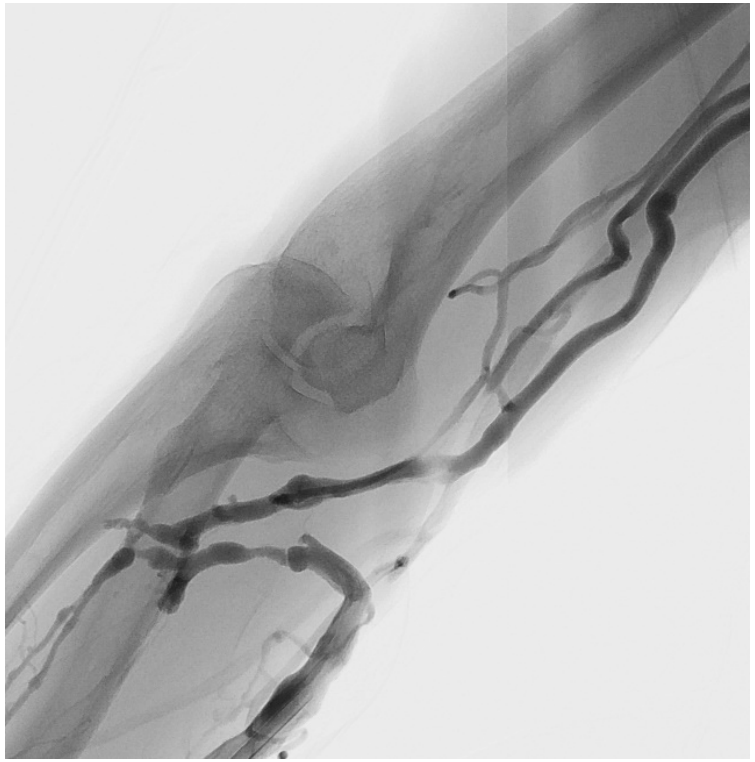

?

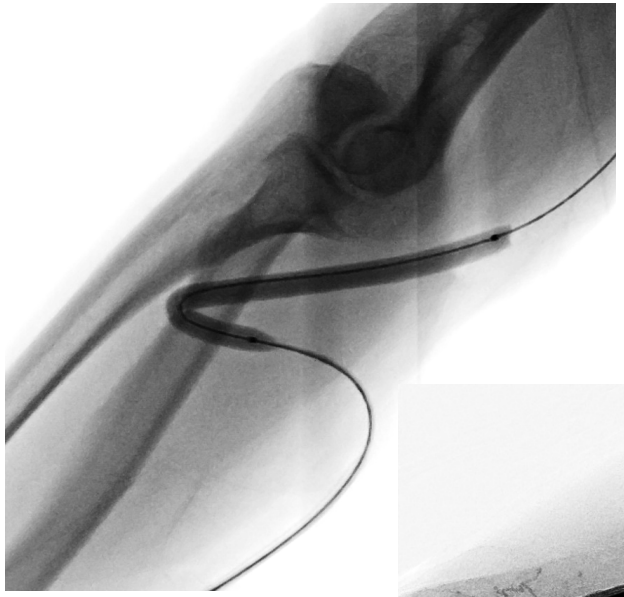

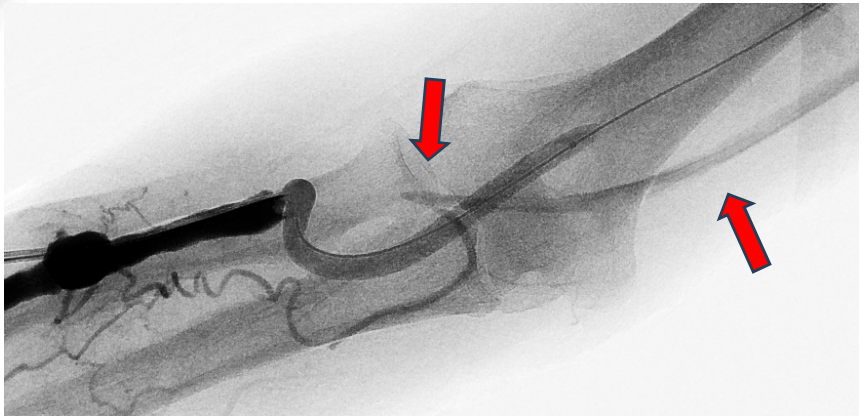



Conclusion :

Confirmation de sténoses serrées, étagées du drainage perforant au coude vers des troncs profonds sur un drainage multi-sténosé en bout de course.
Angioplastie de sauvetage par ballon qui devrait permettre de passer un cap. Toutefois, il est indispensable, comme il l'avait déjà été signalé, d'envisager soit un pontage sur les troncs profonds soit plutôt d'utiliser la veine basilique qui est de bonne qualité au coude et au bras afin de prolonger cet abord.

Doppler de FAV du 20.03.2025 :
Débit en baisse à 250 ml/min; FAV drainée dans une perforante; veine cephalique occluse; belle basilique.
transonic débit de FAV confirmé à 260 ml/min R0%, débit sang 300ml/min en séance = relance ce jour
d'un avis auprès du Dr Duedal = indication à une fistulographie

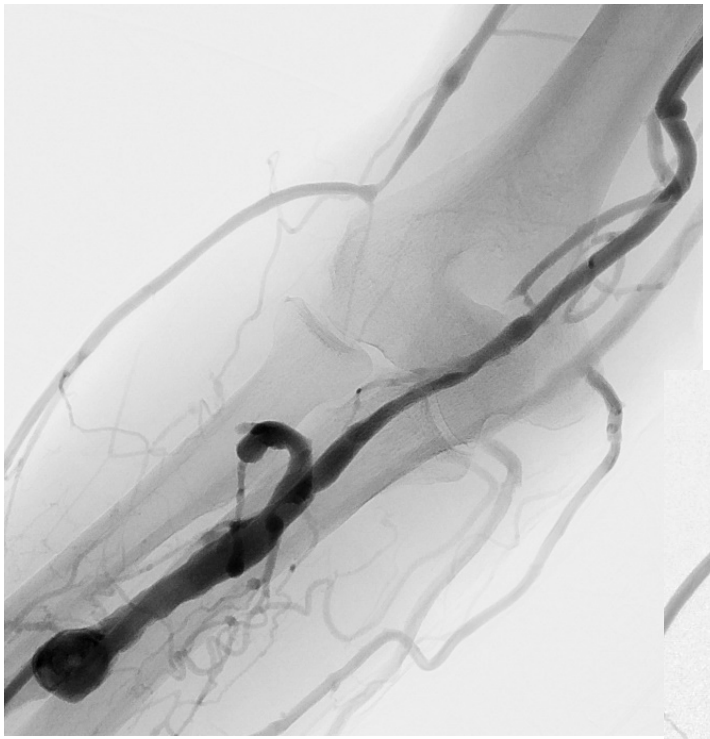





?





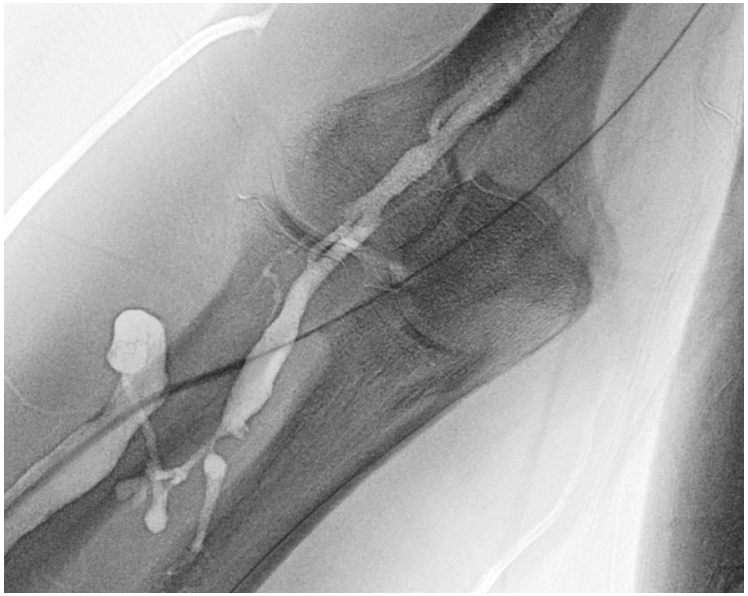



Ballon HP 7x60

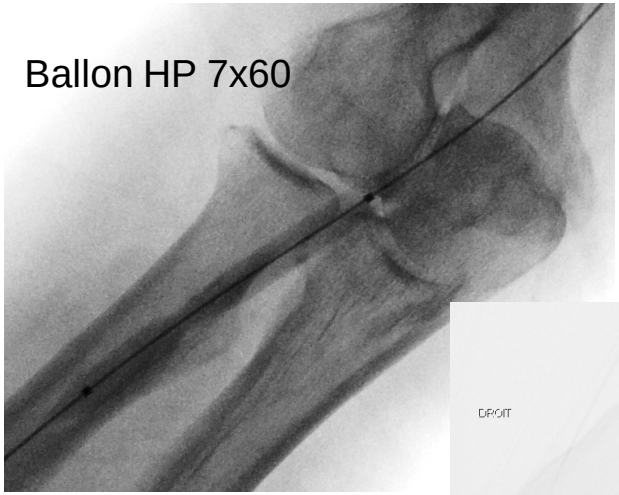

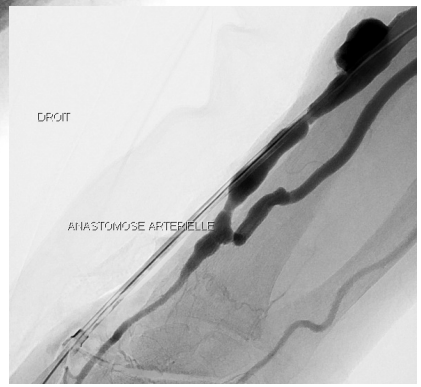

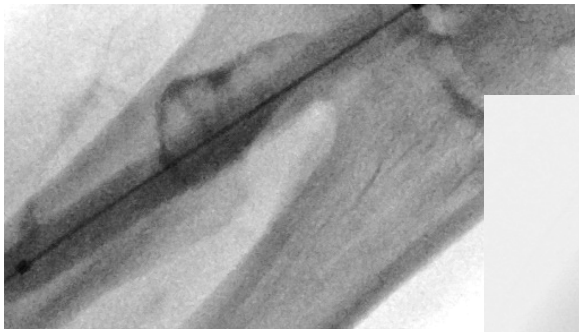



Abord immature … faut il tenter un traitement endovasculaire ?

- Homme de 79 ans : diabétique type 2 + HTA
- Abord radial droit crée en septembre 2023 immature (débit mesuré à 550 ml/mn)
- Mise en dialyse récente avec difficultés de ponction
- Faux anévrisme (26 mm de diamètre) de l'artère radiale en regard des zones de ponction à collet large (4 mm)
- Veine radiale sténosée et fibreuse en post anastomotique

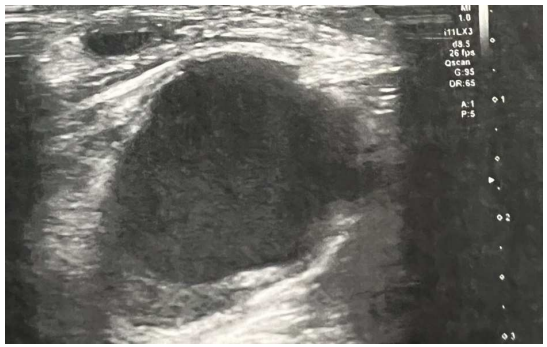

DOPPLER DE FISTULE ARTERIO VEINEUSE

Indication :
Difficultés de ponction sur une fistule radio radiale droite.
Résultats
Le débit de la fistule est évalué à 550 ml minute avec augmentation des index de résistance à 0,8.
L'anévrisme clinique correspond à un faux anévrisme de l'artère radiale mesurant 26 mm de diamètre avec un collet mesurant 4 mm de large, entièrement circulant, infiltration des parties molles périphériques.
L'anévrisme refoule en superficie la veine radiale qui est sténosée.
L'anastomose mesure 3 mm. L'ensemble de la veine est sténosée avec des zones de fibrose étendues, circulation par une petite collatérale de 4 mm de diamètre. Drainage vers la basilique, la veine au niveau de la basilique médiane mesure 6 mm. Pas d'anomalie de la veine basilique.
Le néphrologue responsable est prévenu.

J'aimerai ton avis, si tu voudrais éclaircir la situation avec une fistulographie plus une éventuelle AEL ou dois-je débuter par une consultation de chirurgie vasculaire

Que proposez vous ?

Fistulographie ++++ …. Par quelle voie d’abord ?



Décision de traiter le faux anévrisme et l’abord immature par voie endovasculaire

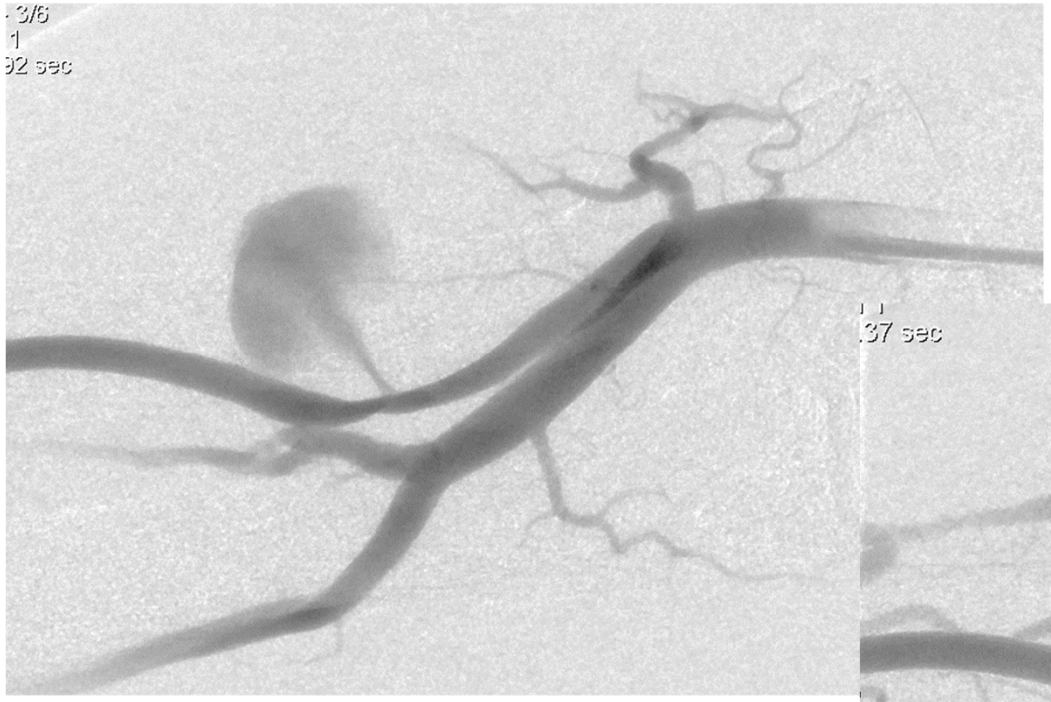



Stratégie ?

Dans un 1er temps, angioplastie de l’abord radial

Recanalisation de l’abord radial à l’aide d’un Terumo droit puis angioplastie par ballon 6 mm Mustang à une pression de 25 Atm

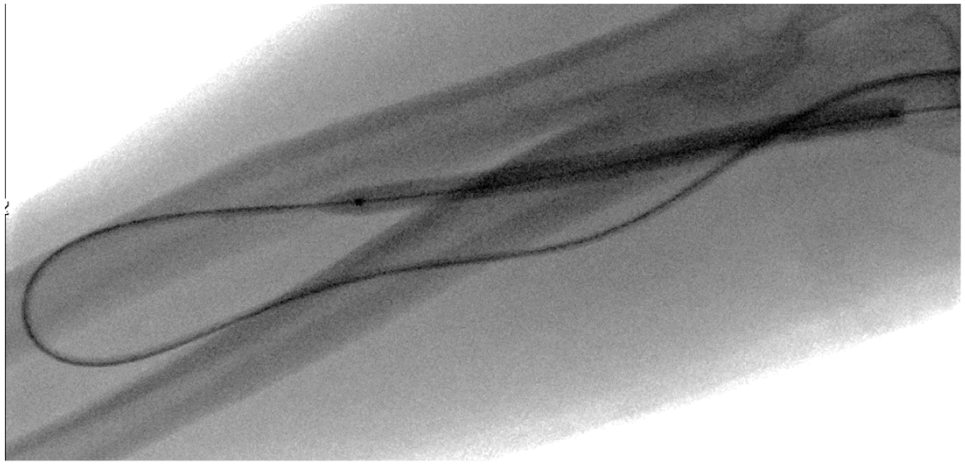



Dans un 2nd temps, exclusion de l’anévrisme par un stent couvert Bentley de 4 x 16 mm



Suivi d’une ponction évacuatrice sous échographie



Résultat final

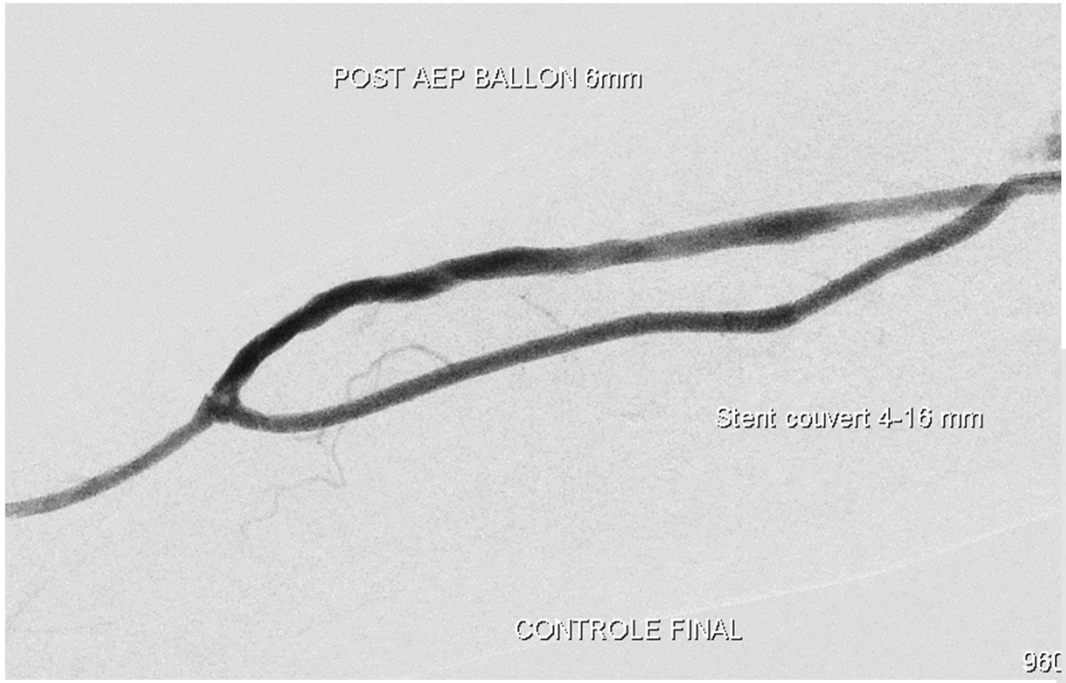

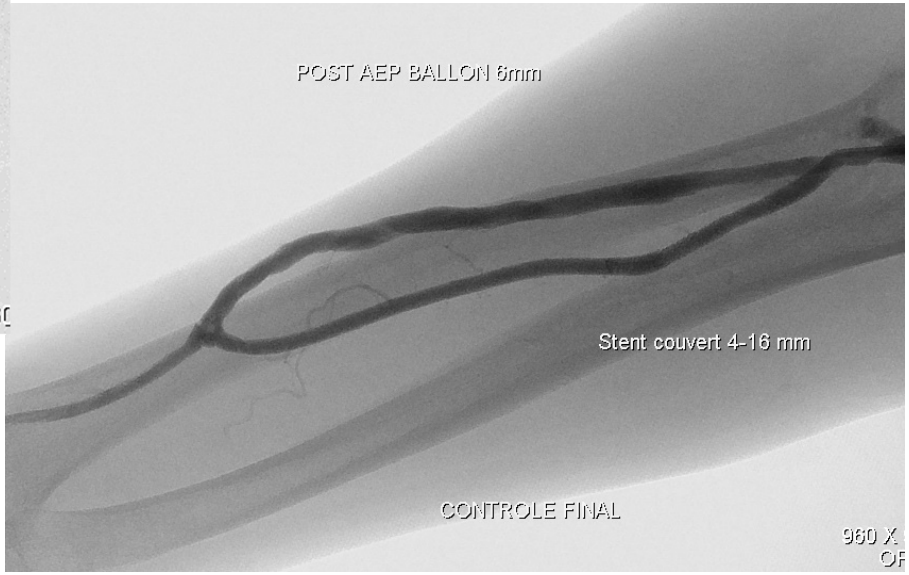

A 4 mois, abord fonctionnel avec dialyse sans difficulté

Review > J Vasc Access. 2023 Nov;24(6):1244-1252. doi: 10.1177/11297298221085440.
Epub 2022 Apr 7.

Systematic review and meta-analysis: Efficacy and safety of balloon angioplasty in salvaging non-matured arteriovenous fistulas

Pong Kanchanasuttirak [1], Wacharaphong Pitaksantayothin [1], Wuttichai Saengprakai [1], Burapa Kanchanabat [1]

This study aimed to evaluate the clinical and technical success rates achieved after performing balloon-assisted maturation (BAM) for non-matured arteriovenous fistula (AVF). For this, a systematic review and meta-analysis were conducted by searching PubMed and Scopus databases. Studies regarding AVFs not suitable for use based on clinical examination or ultrasound criteria and BAM use for correcting the underlying stenotic lesion were eligible for inclusion in the meta-analysis. Accordingly, 13 studies with 1427 patients with non-matured AVF who underwent BAM were included. The pooled random effect for the clinical success rate was 90% (95% CI, 86%-93%), and that for the technical success rate was 97% (95% CI, 94%-99%). Complications after BAM were reported in 1.7%-41% of the patients. Complications included venous ruptures, wall hematomas, and puncture site hematomas. Early-BAM group had better clinical success rates. BAM is an effective intervention for salvaging non-matured AVF. The procedure is safe and feasible, and high clinical and technical success rates can be achieved. The complications were also manageable without serious sequelae.

Faut il fermer cet abord ?

56 ans

Merci de voir en consultation de chirurgie vasculaire Mme M[redacted] en vue de la creation de FAV;
Il s'agit d'une patiente diabètique multicompliquée dialysée actuellement sur un Kt de canaud et porteuse d'un KT dialyse péritonéale qui sera retiré prochainement.
ci-joint son dossier médical
Cordialement.



- **11 juin 2021 : création d'un abord huméro – céphalique**
- **23 août 2021 : Trouble trophique de index avec main très douloureuse …. Pas de doppler, ni de débit !**

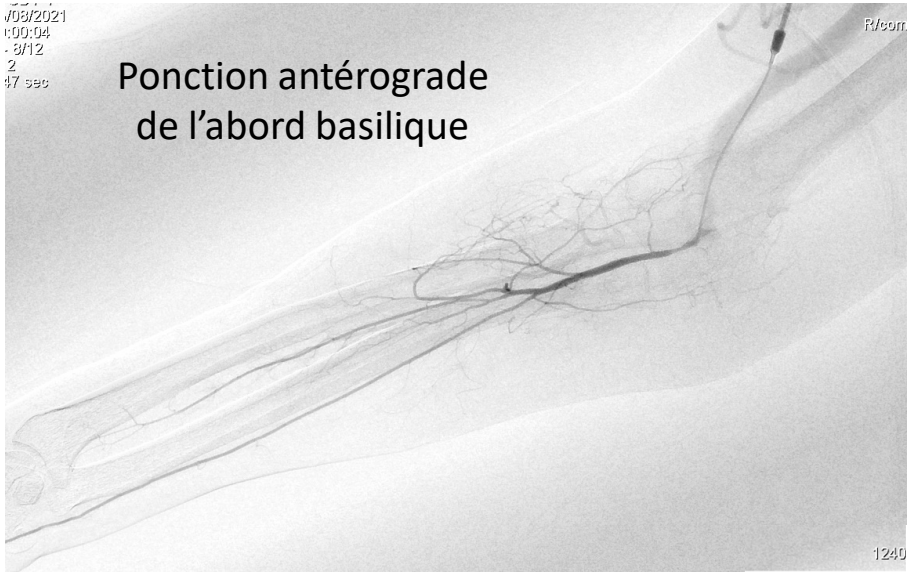
Ponction antérograde
de l’abord basilique



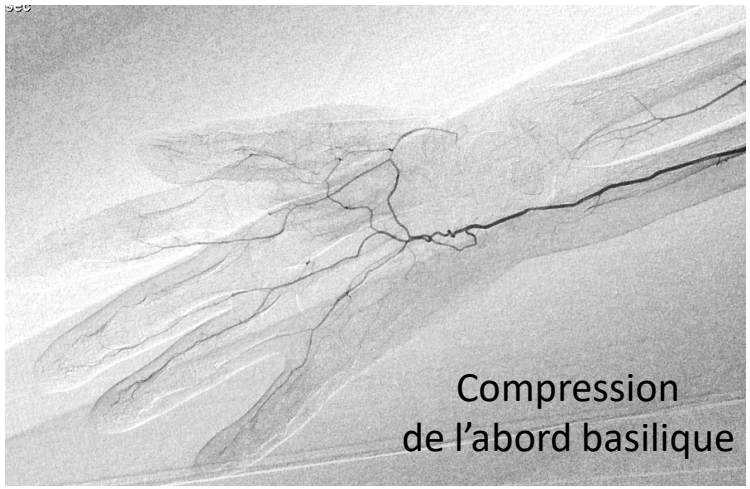
Compression
de l’abord basilique

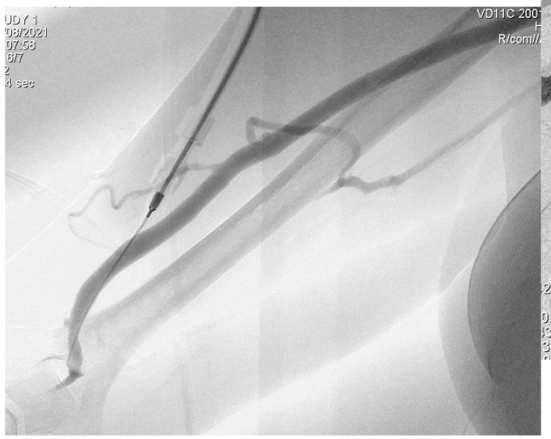

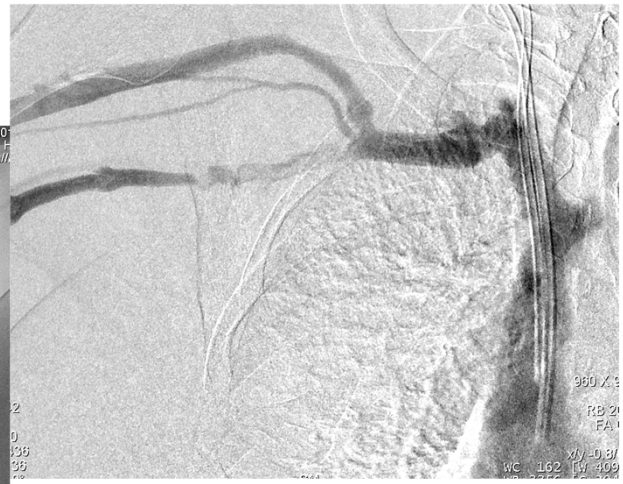

Douleurs insomniantes sous morphine !

Conduite à tenir ?….

- Ligature de l'abord ?
- Transposition sur la récurrente radiale ?
- Recanalisation de l'artère radiale ?
- Drill ?

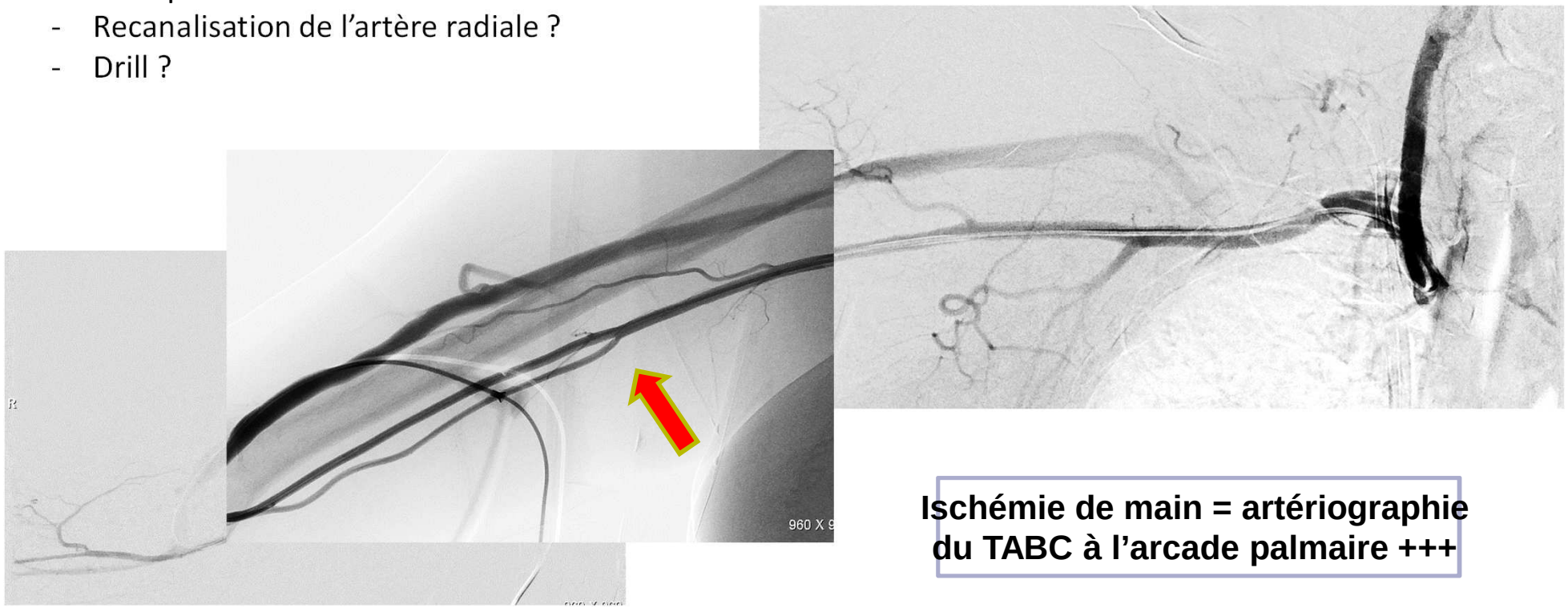

Ischémie de main = artériographie du TABC à l'arcade palmaire +++

Injection au niveau de l’artère axillaire ++

Etat basal à l’avant bras

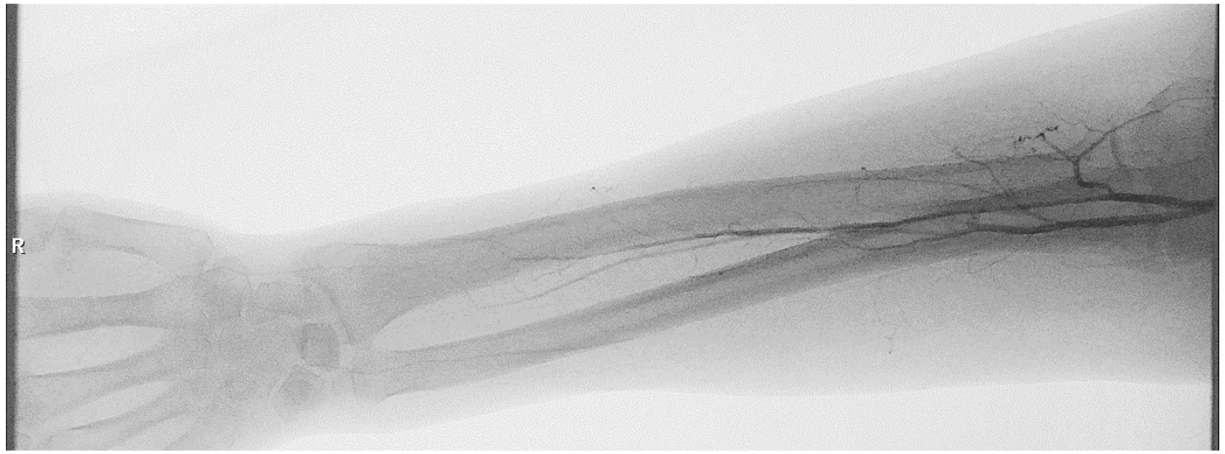

Avec compression de l’abord

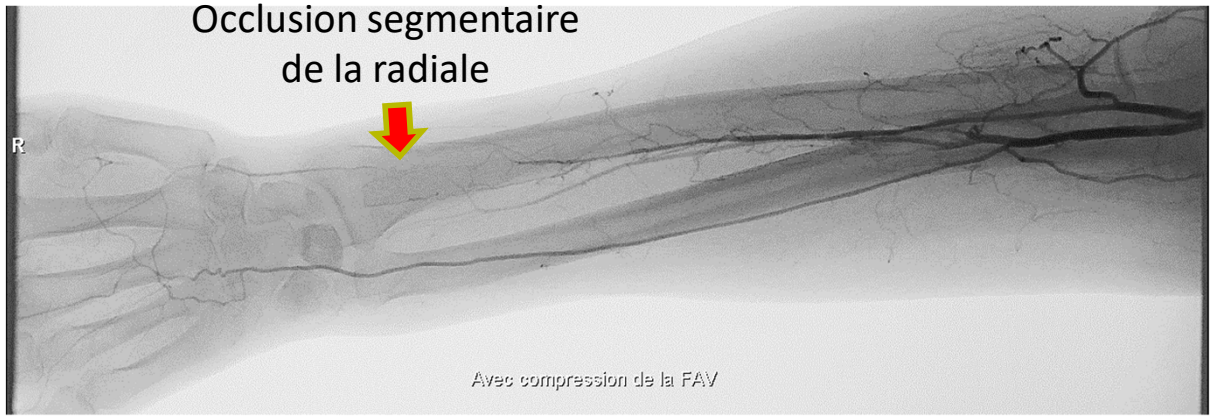

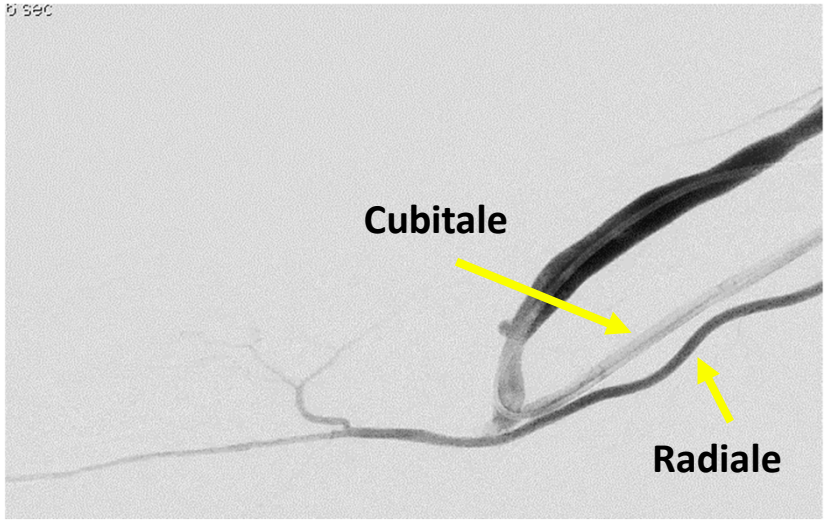

A l'artériographie, la main est vascularisée par l'artère cubitale. Il existe une naissance haute de l'artère radiale. La veine céphalique est implantée sur l'artère cubitale. Indication à transposer sur l'artère radiale.

<u>INTERVENTION</u> : DESOBSTRUCTION-REIMPLANTATION D'UNE F.A.V. CUBITO-CEPHALIQUE DROITE. SUPPRESSION DE L'ANCIENNE ANASTOMOSE ET RETABLISSEMENT DE LA CONTINUITE DE L'ARTERE CUBITALE. REIMPLANTATION SUR L'ARTERE RADIALE :

Abord immature occlus !

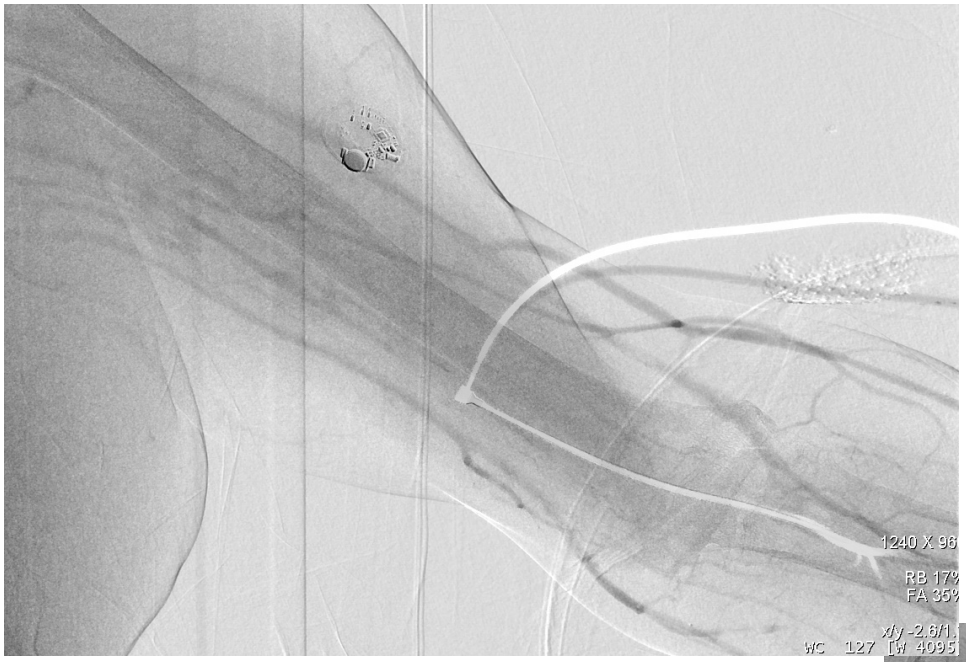

Patient diabétique

Abord immature non surveillé

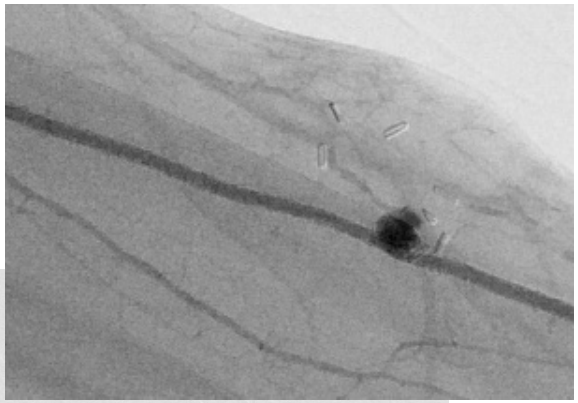

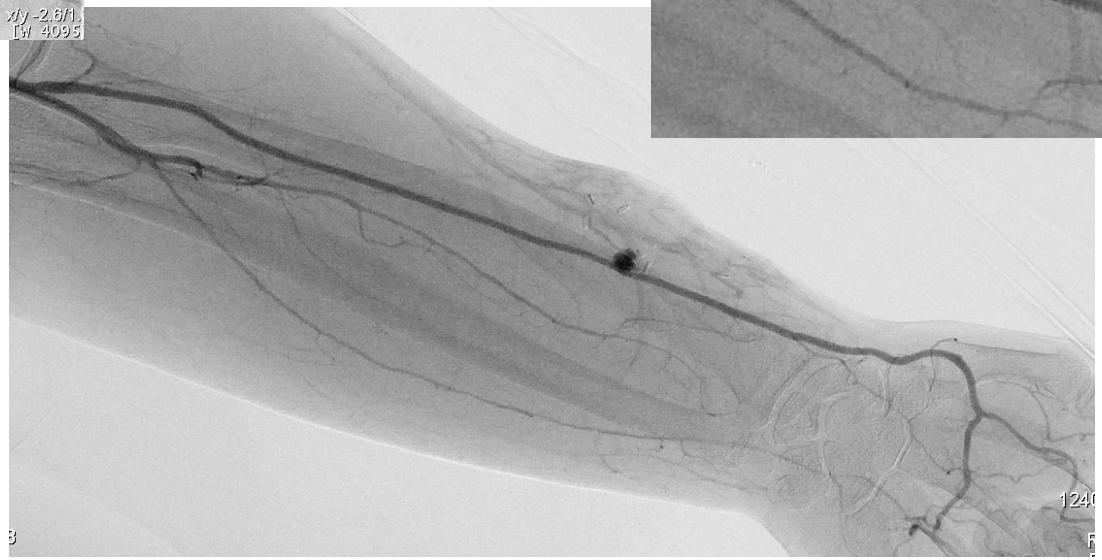

Stratégie ?

- **Stop et nouvel abord**
- **Reprise de l'anastomose**
- **Tentative de traitement endovasculaire**



Voie antérograde

- **Intro 4 F**
- **Sonde 4 F**
- **Terumo droit puis Whisper 0.014**
- **1 000 unités d'Héparine**

Echec sans complication

Tentative complémentaire ?? ….. D'autant que l'artère radiale est l'unique axe assurant la vascularisation de la main

Ponction sous écho de la veine radiale superficielle médiane



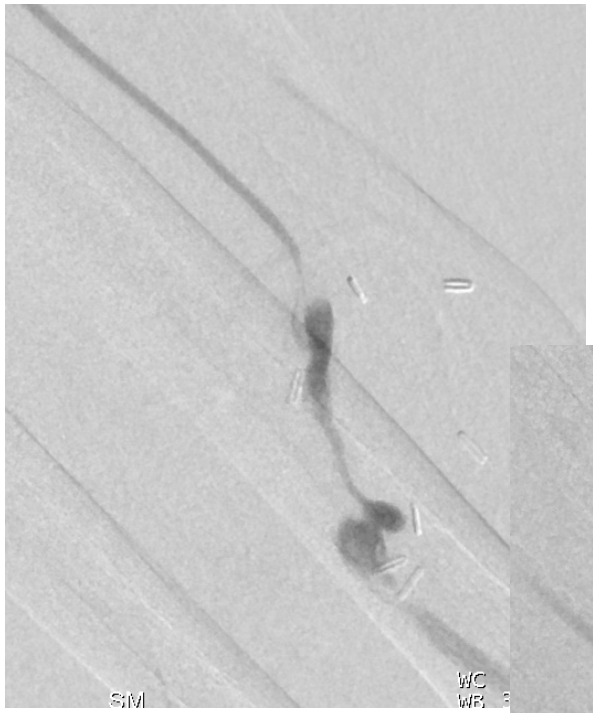

Guide 0.014

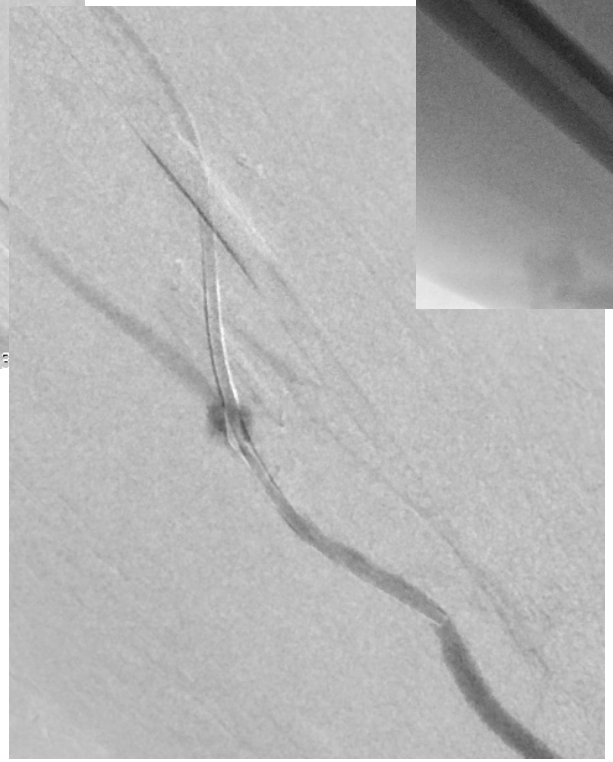









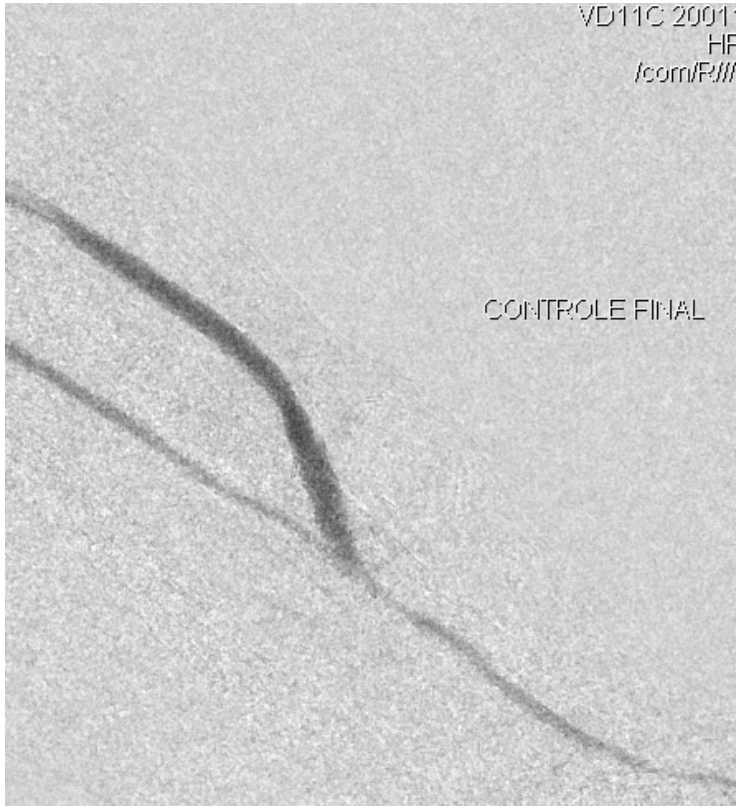

Après inflation prolongée

Fin de l’intervention ?

Fistulographie à 9 mois

Patient dialysé sur son abord

Apparition d'une recirculation avec hypo débit



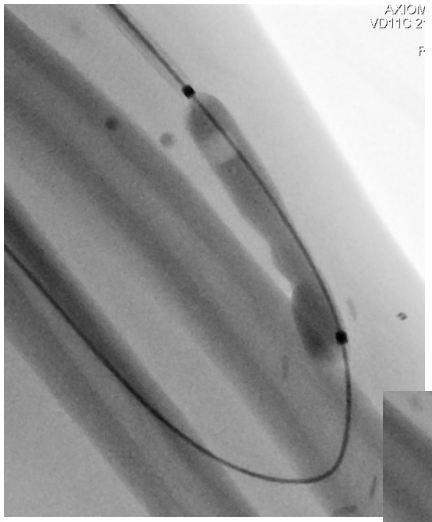

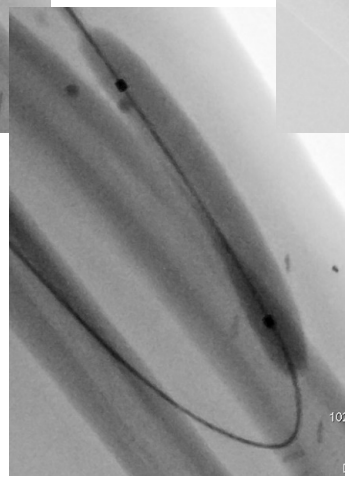



Recanalisation des TVP :



- Monsieur Rak … 84 ans
- Insuffisance rénale terminale dialysée sur **KT jugulaire droit puis gauche pour infection**
  Cancer de la prostate, HTA, obésité
- **ED pré op** :
  - *A droite veine basilique*
  - *A gauche veine céphalique à l'avant bras de 2,2 mm*
- **Création d'une FAV basilique droite** le **3 août 2020**
- **J 15 :** ED pour apparition rapide d'un œdème du bras
  - débit 1100 ml/mn
  - Pas de sténose des TVP
- **Septembre :**
  - Mise en route d'un traitement par Amoxicilline devant un aspect d'erysipèle
  - ED : débit 1700 ml/mn sans obstacle au niveau des TVP – « Œdème lymphatique »

- **Mi octobre 2020 :**
  - Fistulographie avec obstacle sous clavier - échec de recanalisation
  - « ligature FAV »
- **4 mois après la création de l'abord :**
  - Gros bras persistant et origine lymphatique retenue
  - FAV non visualisée ou décrite en ED
  - Œdème progressif du bras qui sera **complètement cartonné avec perte de mobilité**!! … puis apparition d'un **syndrome cave supérieur**



- Adressé **début décembre 2020** par le néphrologue, à 4 mois de la création de l'abord, pour « *phlébographie des bilatérale et cavographie* » :
  - Œdème monstrueux du bras droit
  - Abord au bras droit fonctionnel … confirmant la difficulté de fermer chirurgicalement un abord dans ce contexte !
- Décision de réaliser :
  - Phlébographie du membre supérieur gauche
  - Ponction sous échographie de la FAV basilique à droite et opacification des TVP
- Patient souhaitant au plus vite que l'on trouve une solution pour faire régresser son syndrome cave supérieur et son gros bras impotent +++

Phlébographie du membre supérieur gauche

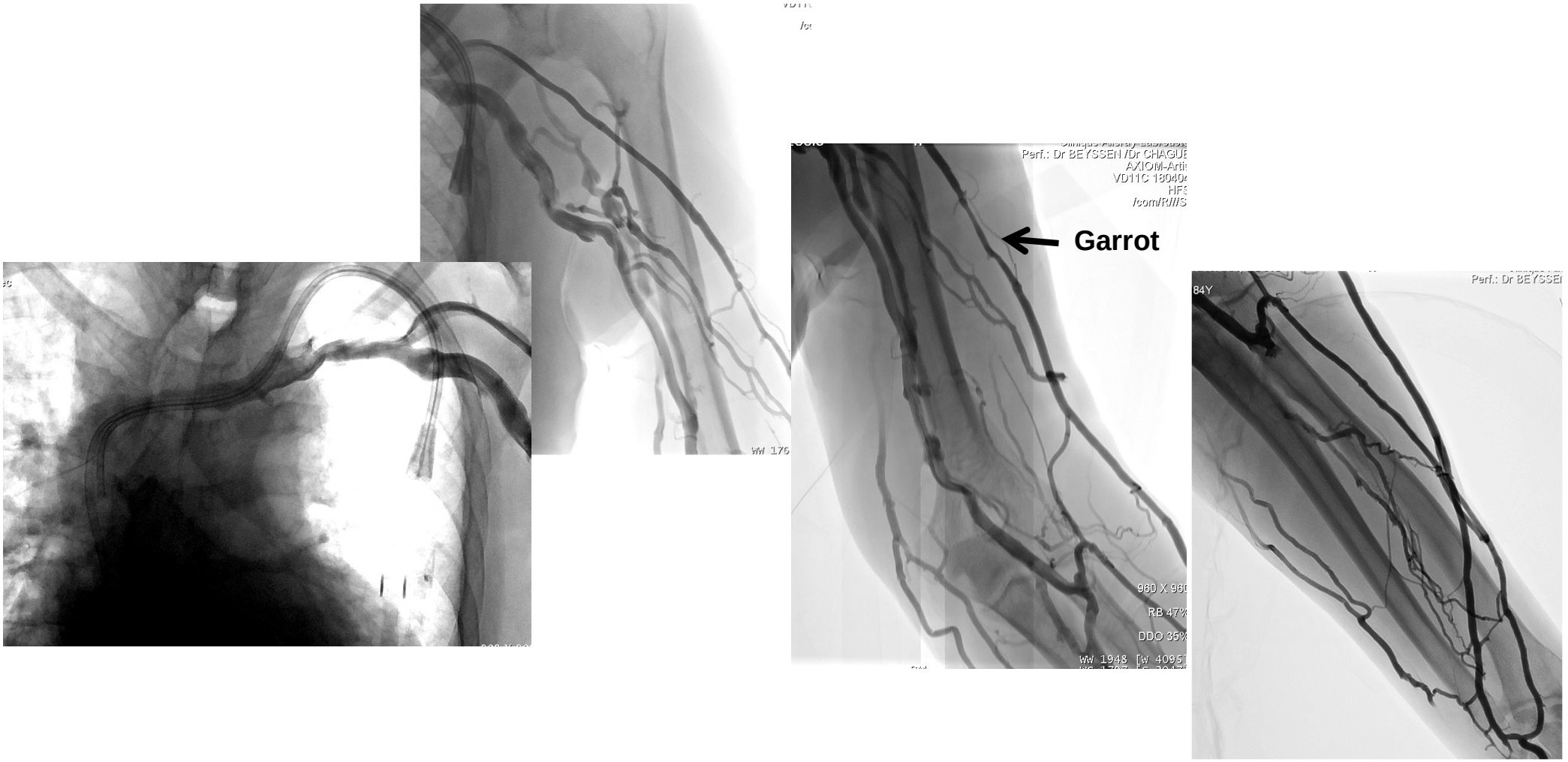

Possibilité de création d'un abord céphalique gauche ?

Bilan des TVP droit



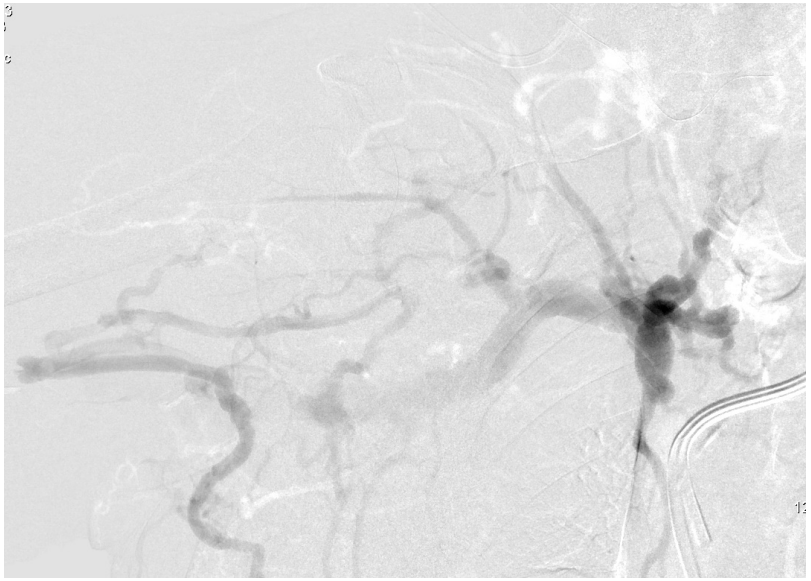

Drainage extrêmement précaire avec stagnation du contraste

En pratique 3 solutions :

1. Recanalisation du tronc veineux brachio-céphalique droit

2. Occlusion percutanée de l'abord au coude à droite et création d'un abord à gauche

3. On réfléchi avant d'agir

Décision de tentative de recanalisation du TVBC Droit



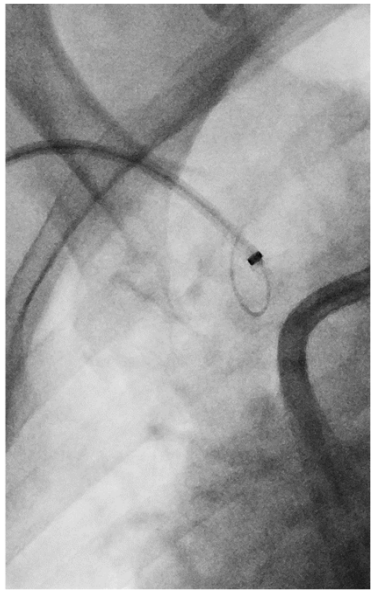

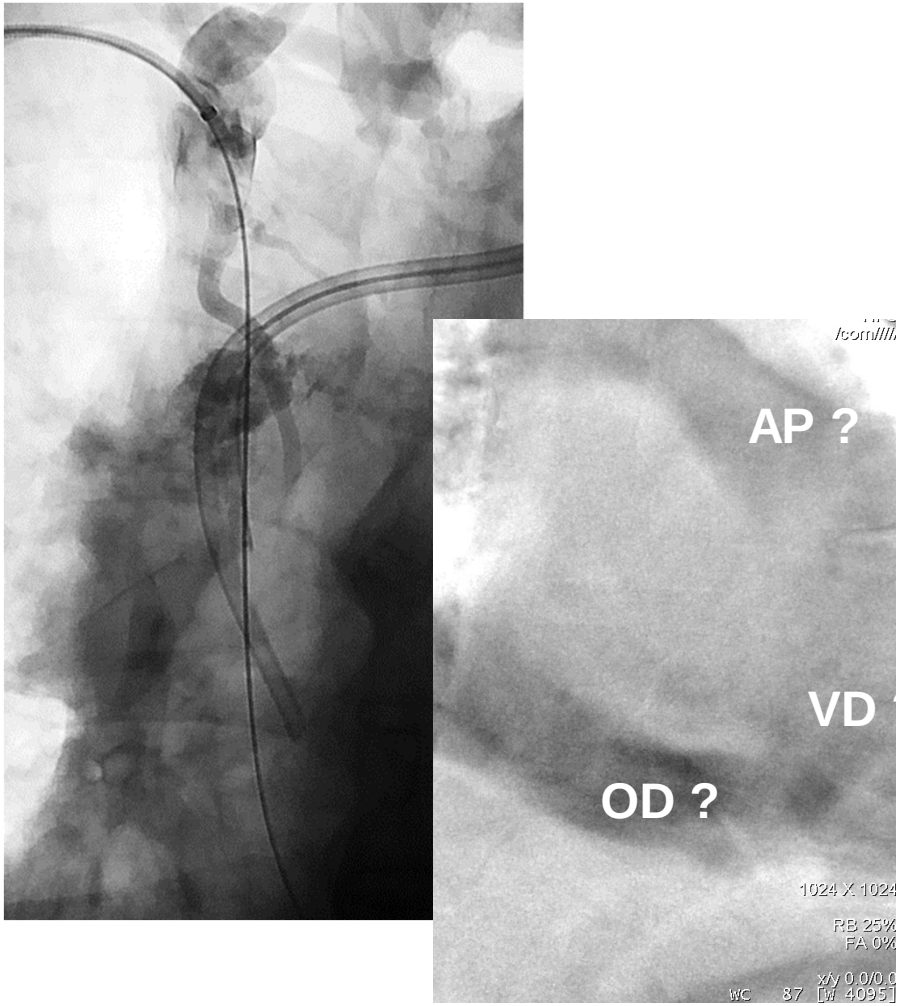

Intro long 6F 46 cm
Vertébrale rigide
Terumo droit

Rapidement apparaît un état de choc en rapport avec une recanalisation en intra péricardique : PA systolique 50 mm Hg puis adiastolie

Mise en place d'un ballon au niveau de la brèche

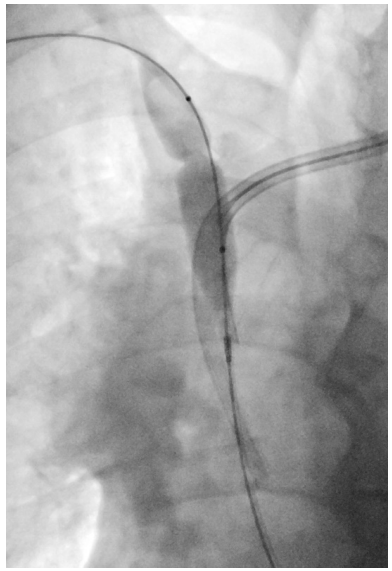

- Drainage du péricarde par voie sous xiphoïdienne - désilet 8 F
- Remplissage
- Catécholamines + MCE + CEE (FV)
- Intubé et ventilé

↓

- Reprise progressive d'une hémodynamique satisfaisante

Que proposez vous ?

Décision de fermeture de l’abord basilique pour diminuer la pression

Ponction rétrograde de l’abord sous échogr

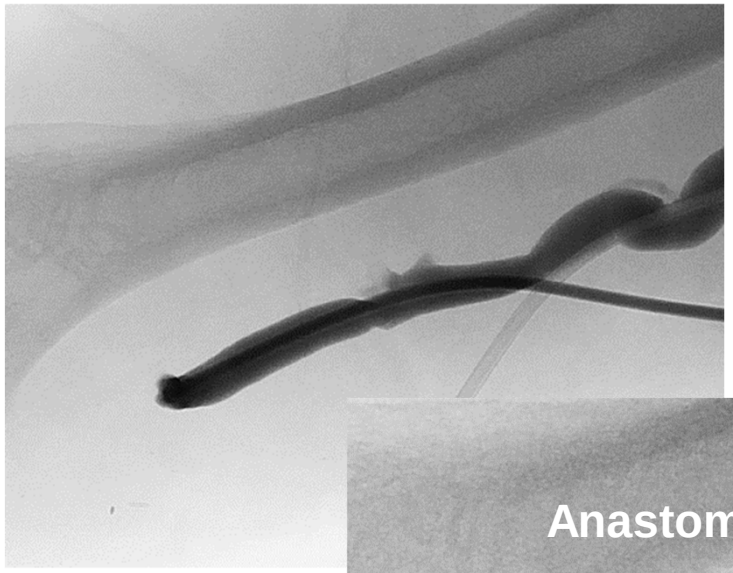

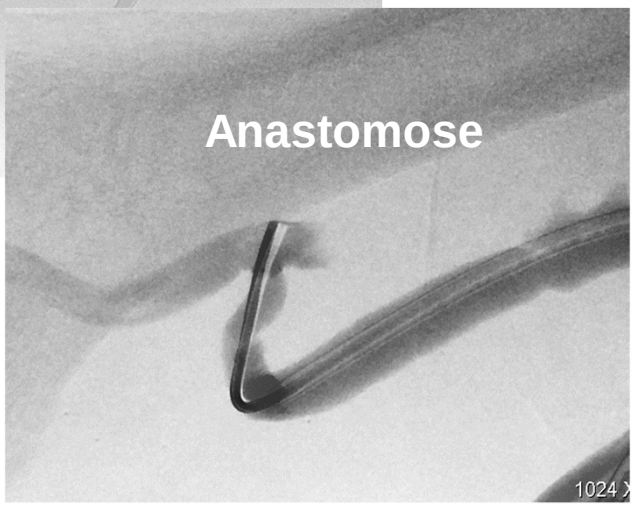







Fermeture de la brèche au niveau du TABC



Le retrait du ballon se traduit immédiatement par un remplissage du péricarde

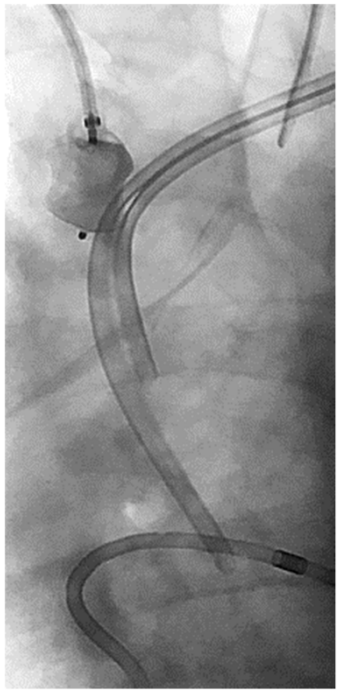

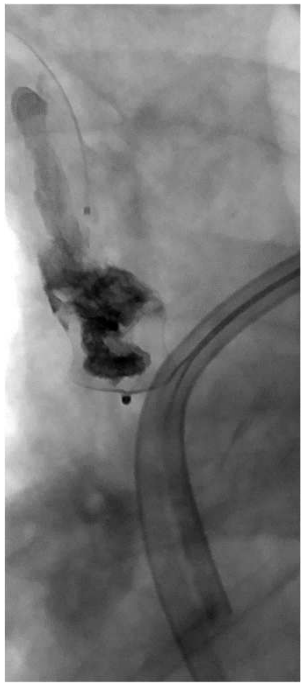

Plug + Gelitaspon + Onyx





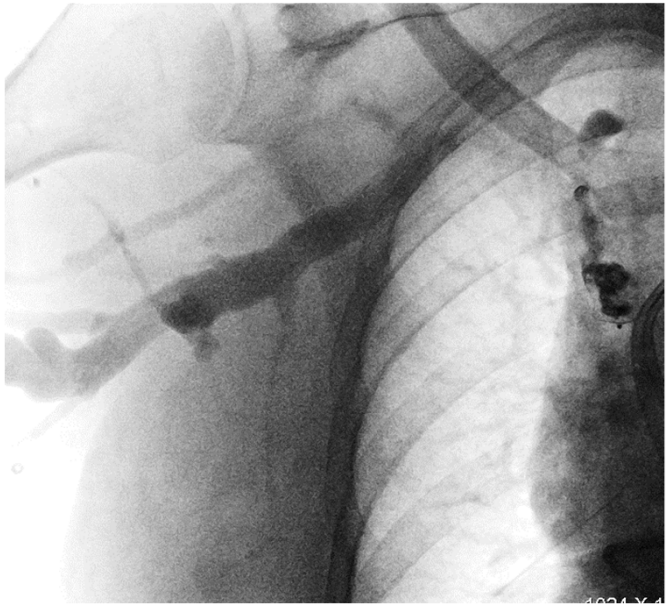

Final

Transfert en réanimation

- Activité circulatoire efficace
- Sédation sous Midazolam
- HTA contrôlée par Nicardipine SE
- A l'echo cœur : épanchement péricardique minime
- TDM cérébrale à H 24 : pas de lésion cérébrale

- **IRM et EEG J 8 : Coma post anoxique irréversible**

Comment éviter une situation dramatique ?

1. **Devant l'apparition d'un de gros bras toujours suspecter une sténose ou une occlusion des TVP … et réaliser une angiographie sans tarder,**

2. **Tentative de recanalisation prudente par voie haute avec plusieurs types de sondes,**

3. **Privilégier, en présence d'une FAV à haut débit, la voie fémorale moins à risque en cas de trajet intra péricardique.**

CCI 4 ans après la procédure : les Experts concluent en ces termes :

Le rapport d'expertise, retient une responsabilité à parts égales du chirurgien ayant crée l'abord et de l'angiologue ayant pratiqués les Echo-Dopplers conduisant à *des erreurs et un retard de diagnostic :*

- Mauvais choix stratégique pour la création de l'abord

- Absence de Mise en évidence d'une occlusion du tronc veineux Brachio Céphalique droit

- Retard diagnostic et erreur diagnostic dans la prise en charge de l'œdème du bras d'apparition précoce

- Fermeture incomplète de l'abord vasculaire

Un avis …

Abord percutané ancien non fonctionnel au bras gauche avec développement anévrismal au coude + sténose anastomose

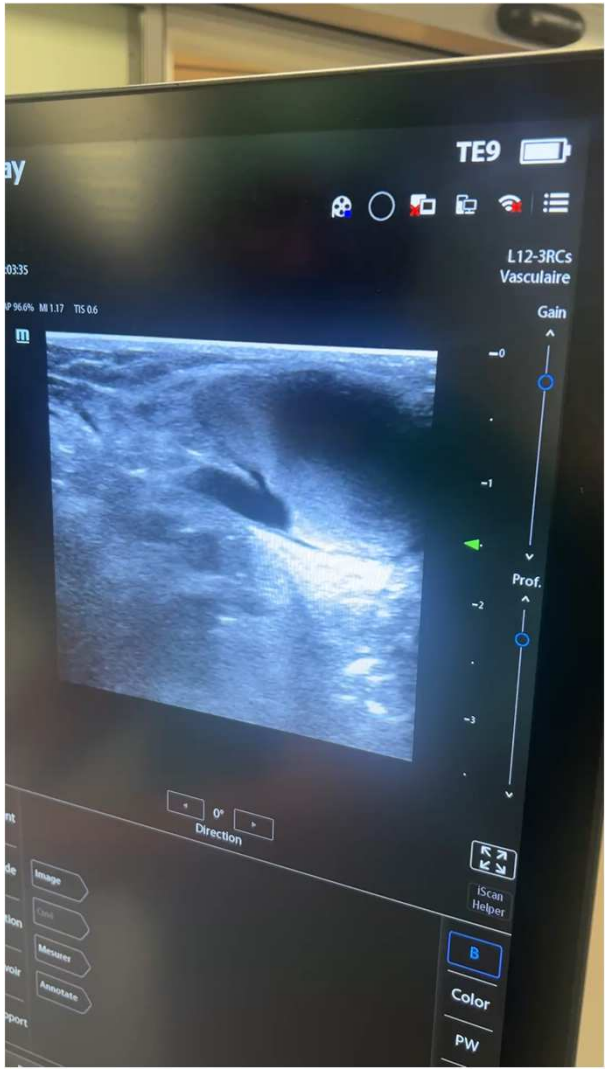



Abord percutané en hypo-débit se drainant dans une céphalique , une perforante et les TVP et une belle basilique … Que feriez vous ??

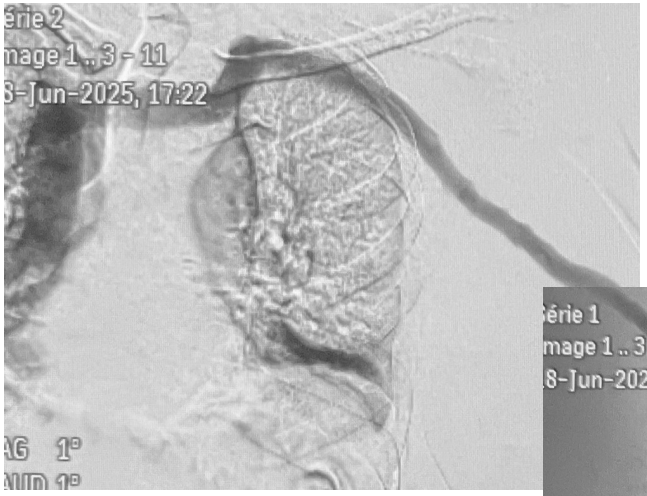







1er temps :
basilique gauche superficialisée
en laissant l'abord percutané

Dans les semaines suivantes, apparition de paresthésies de la main …. puis d'un trouble trophique du dos de la main avec défaut de cicatrisation

- ED :
  - débit 1 600 ml
  - Flux artériel antérograde en aval de l'anastomose
  - Anévrisme de l'abord percutané circulant … avec flux lent

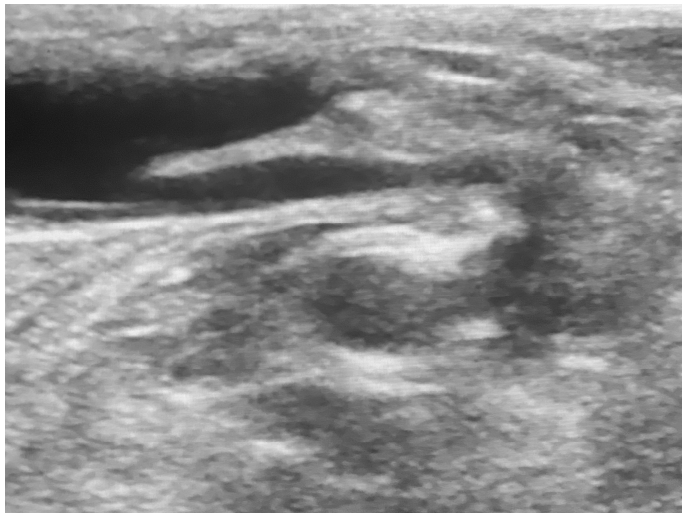

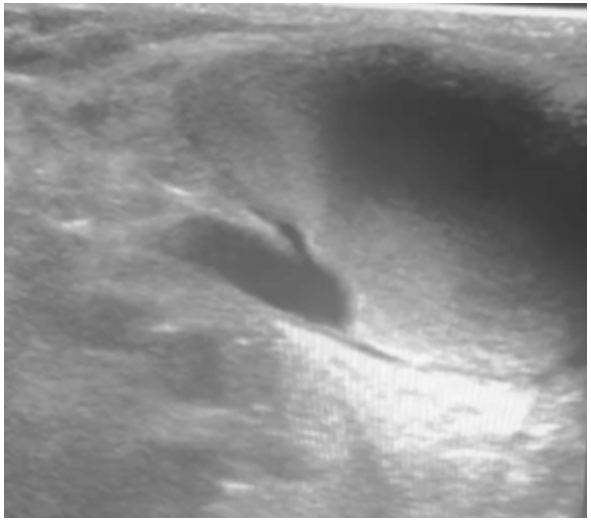

- Décision de réaliser un bilan angiographique



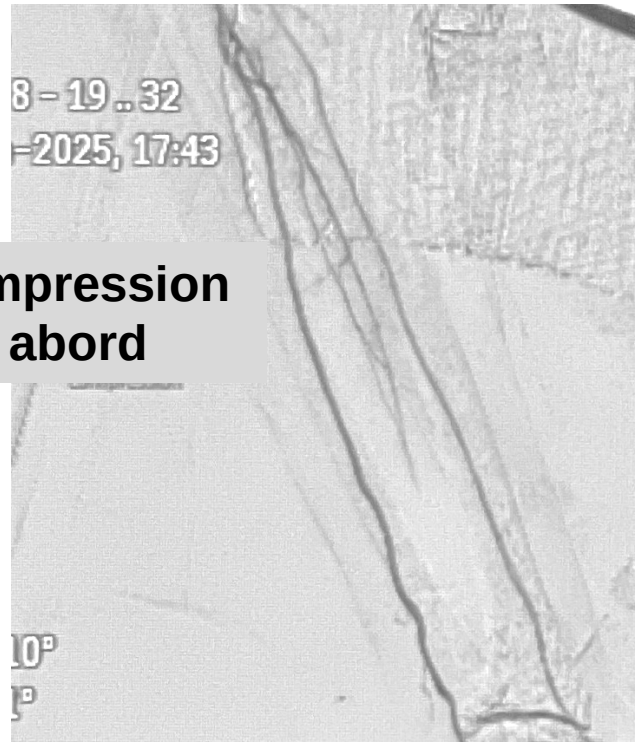

Que proposez vous ?

Abord récent (7 semaines) … Echec 2nd séance dialyse

- 29 ans
- Diabète avec pompe à insuline
- Suivi médical précaire
- Grossesse gémellaire avec décompensation rénale à 3 mois de grossesse
- Décision de poursuivre la grossesse sous dialyse par KT de Canaud
- Arrêt rapide de la grossesse
- Création d'un abord radial gauche et 1ére séance de dialyse à 7 semaines
  - Recirculation
  - Abord en hyperpression mais souple bras en hauteur
- Pas d'echo doppler récent
- Adressé pour fistulographie +/- angioplastie



- Voie d’abord ?
- Type d’anesthésie ?





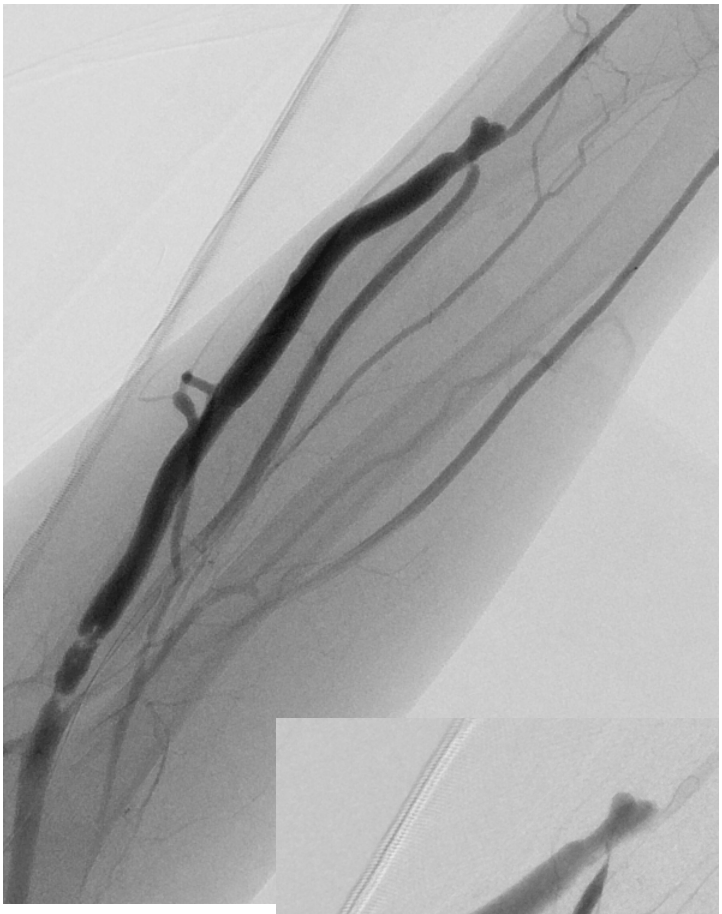

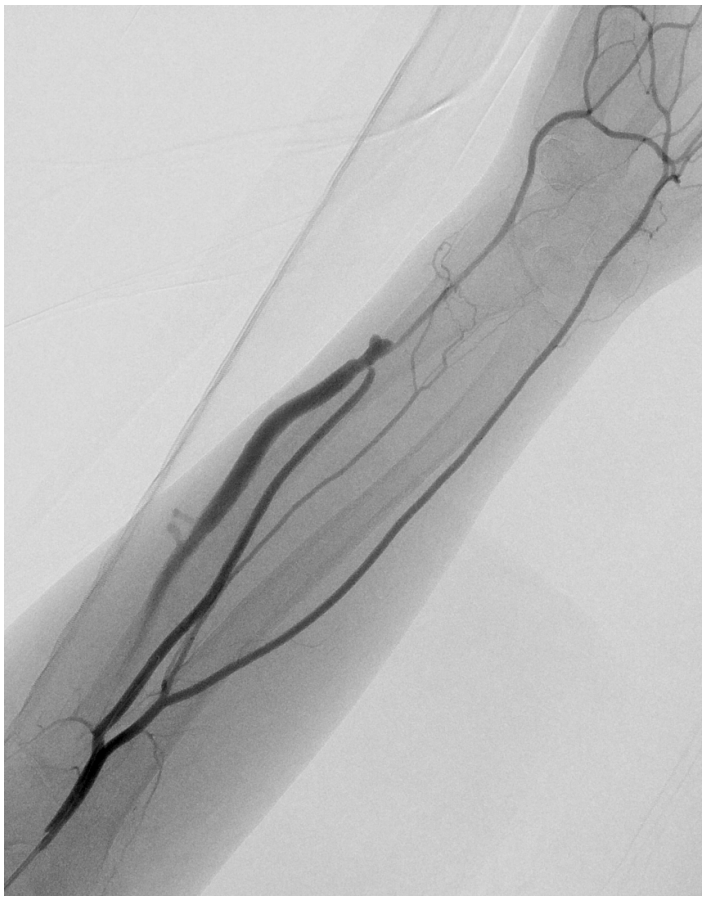

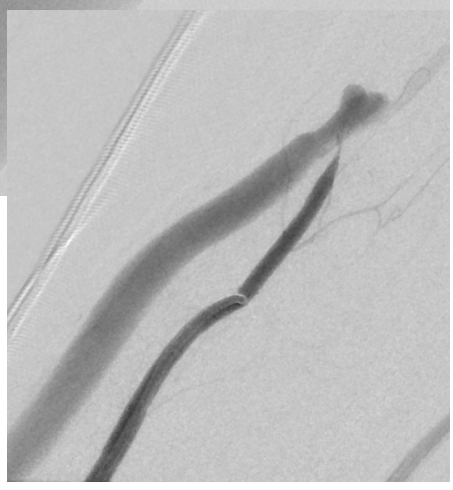

Comment faire ?





Echange pour introducteur 5F

Pig tail > mammaire

Terumo droit

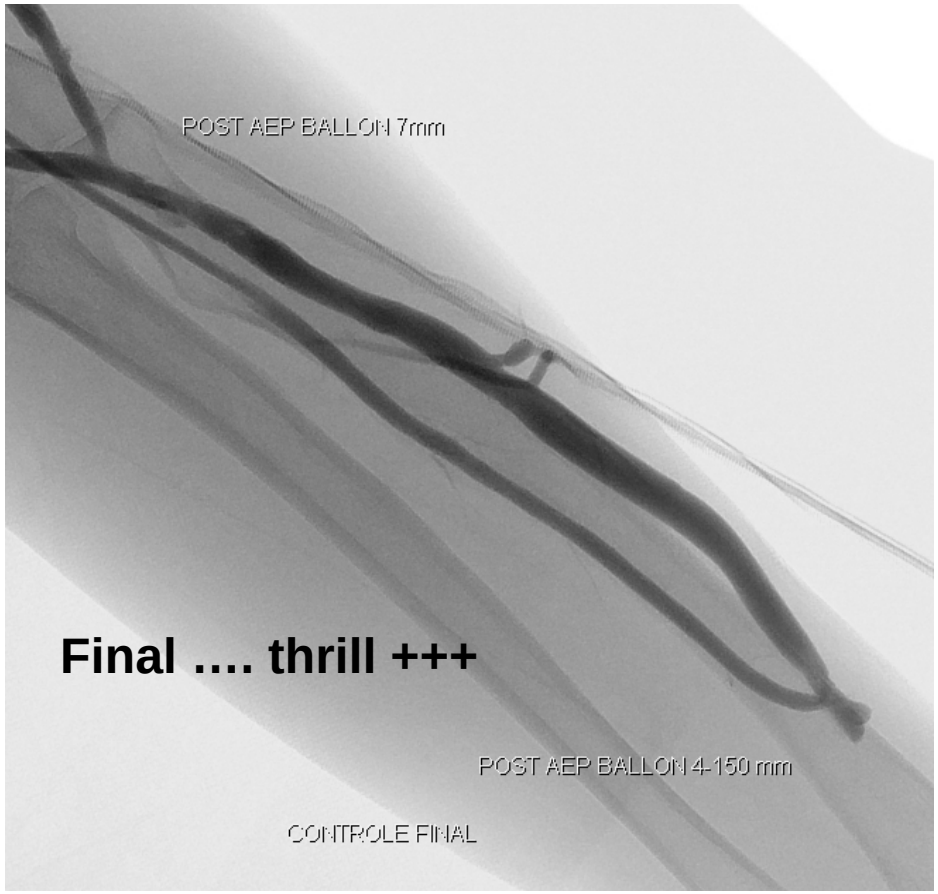

Sténose anastomose

Hypo débit et hyper pression sur un abord récent

Fistulographie +/- angioplastie FAV radiale Droite

Hyper pression veineuse +++ Zone de ponction réduite

RDV à prévoir avec le Dr Beyssen

Prescriptions SANS RAPPORT avec l'affection de longue durée

(MALADIES INTERCURRENTES)

Olympe Le Mouzic Paris 15

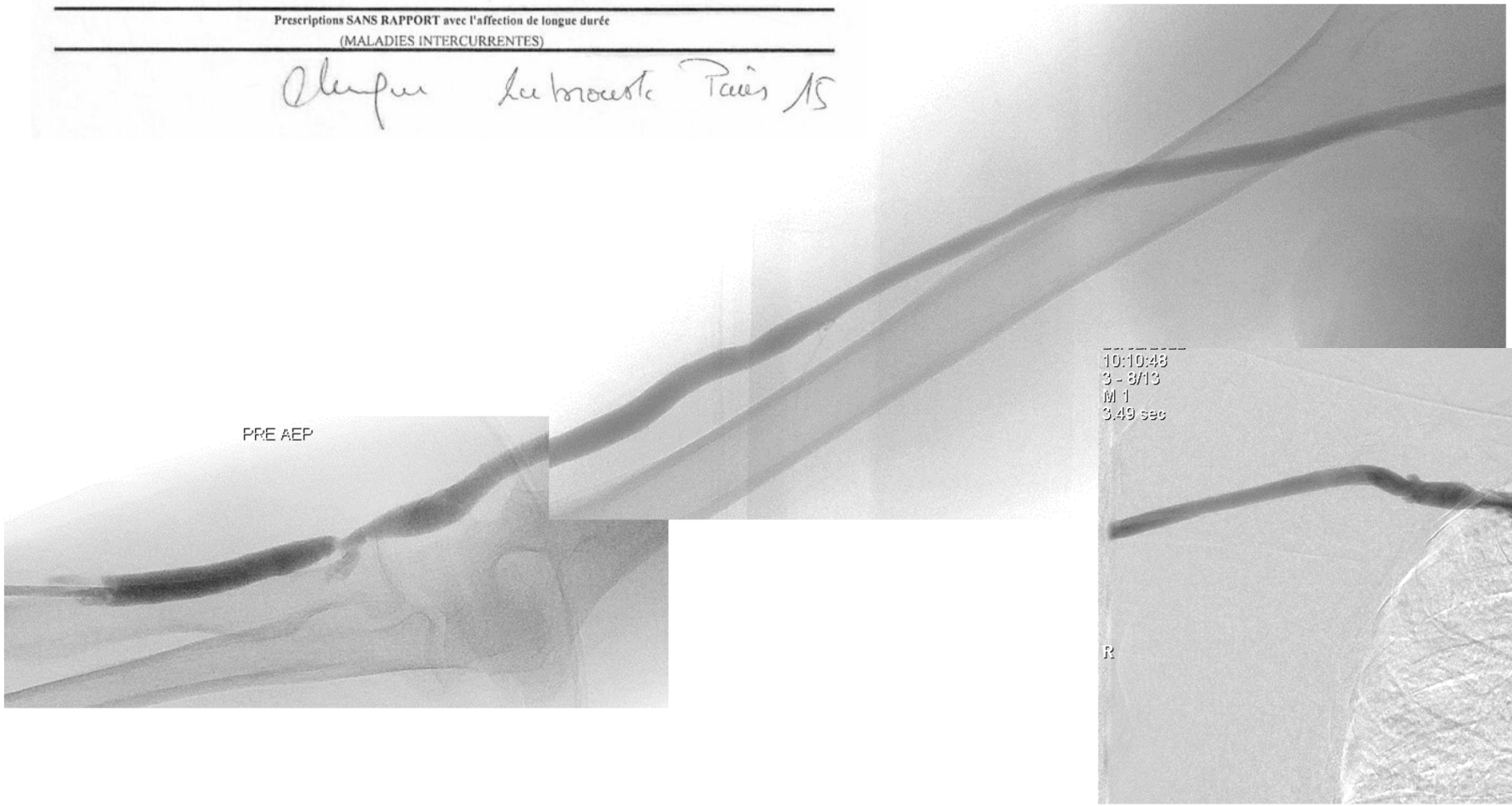

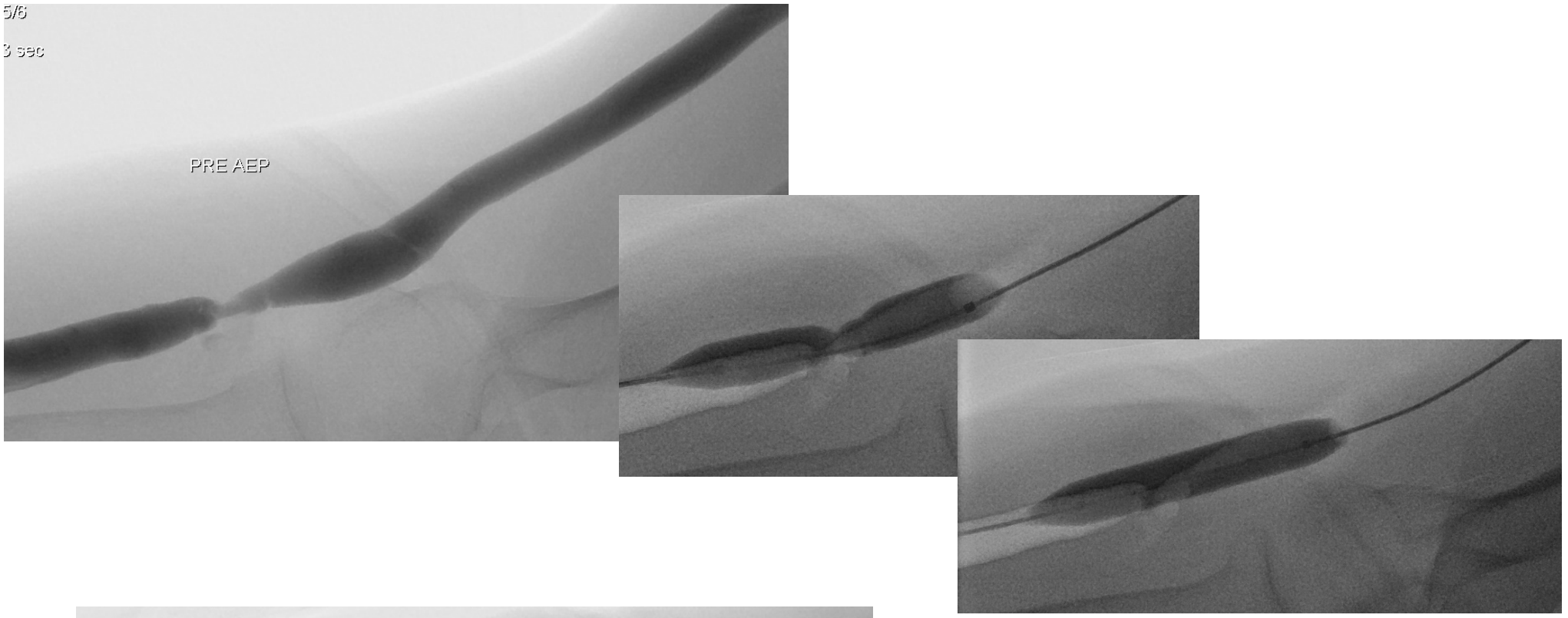

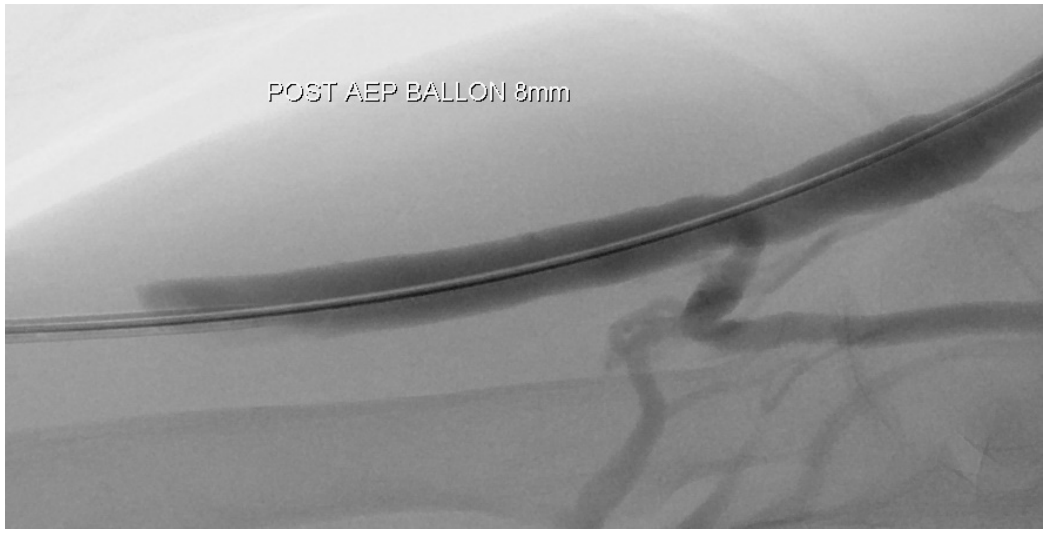

Disparition de l’hyper pression

Par contre, thril très faible

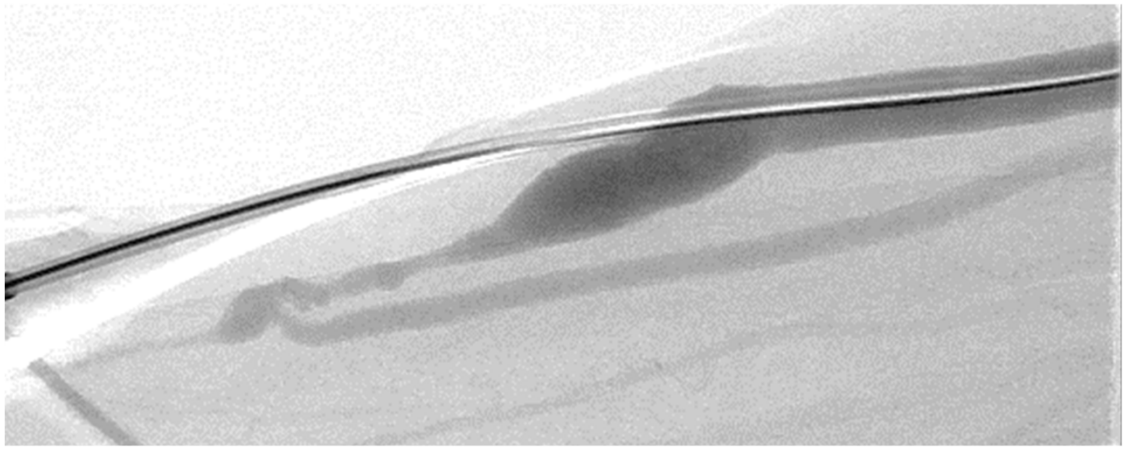

Faut il dilater ?

Introducteur 6 F rétrograde occlusif !

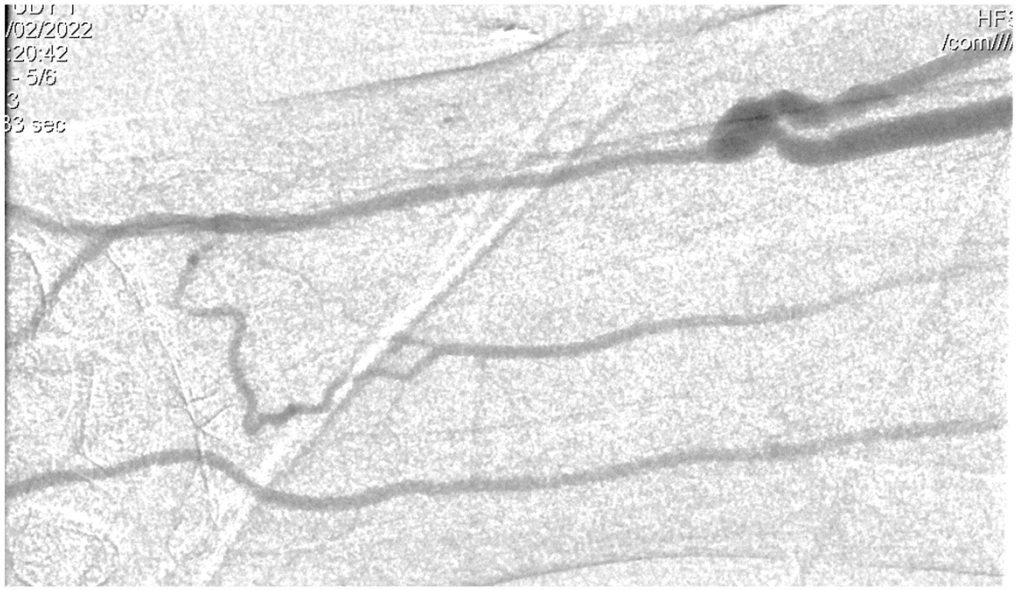

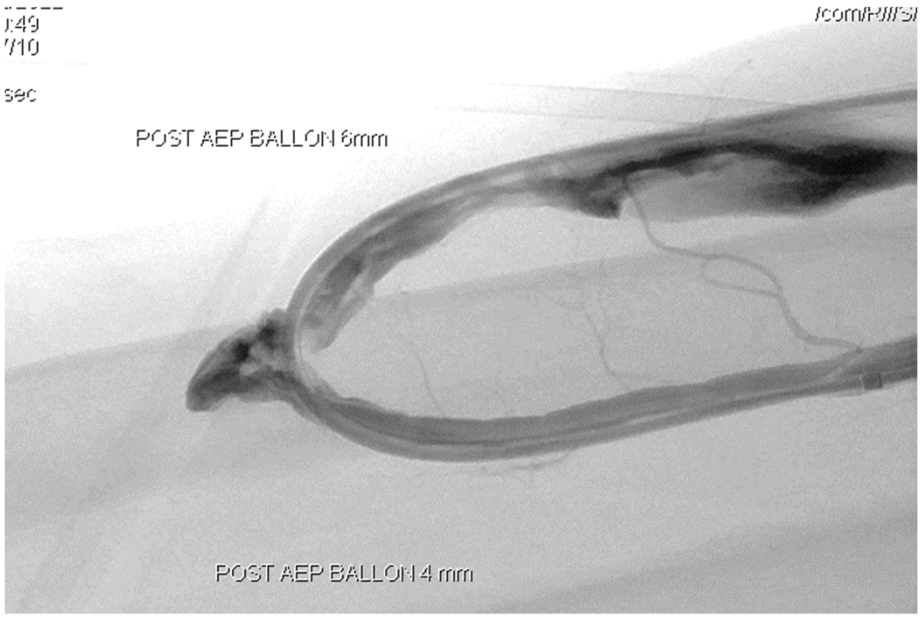

Résultat immédiat

Résultat après :

- **2 000 U d’héparine**
- **Aspiration prudente**
- **Inflation prolongée**



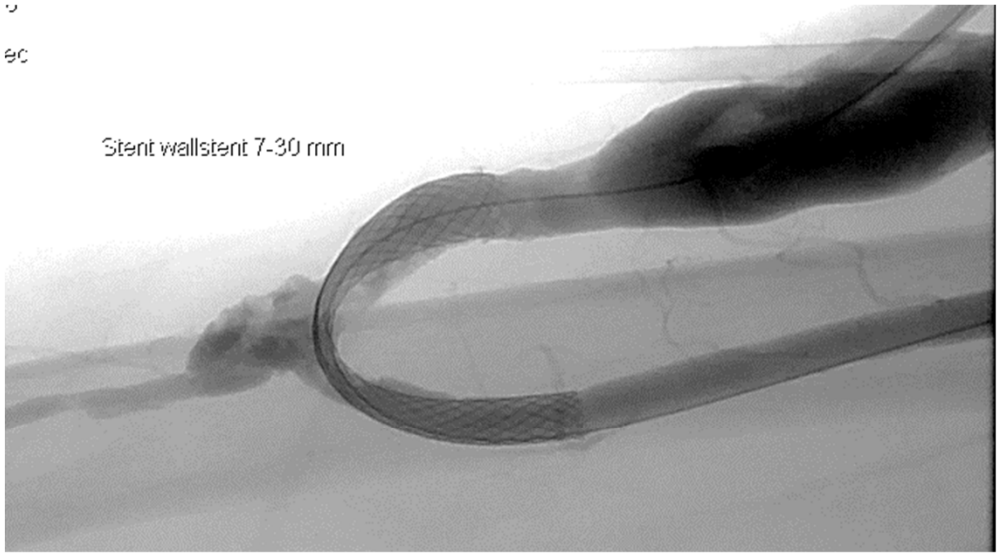
Stent wallstent 7-30 mm

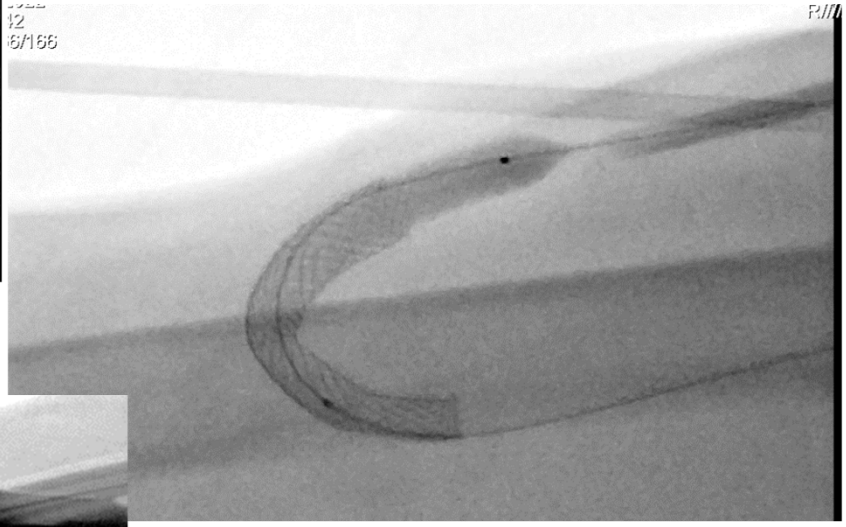

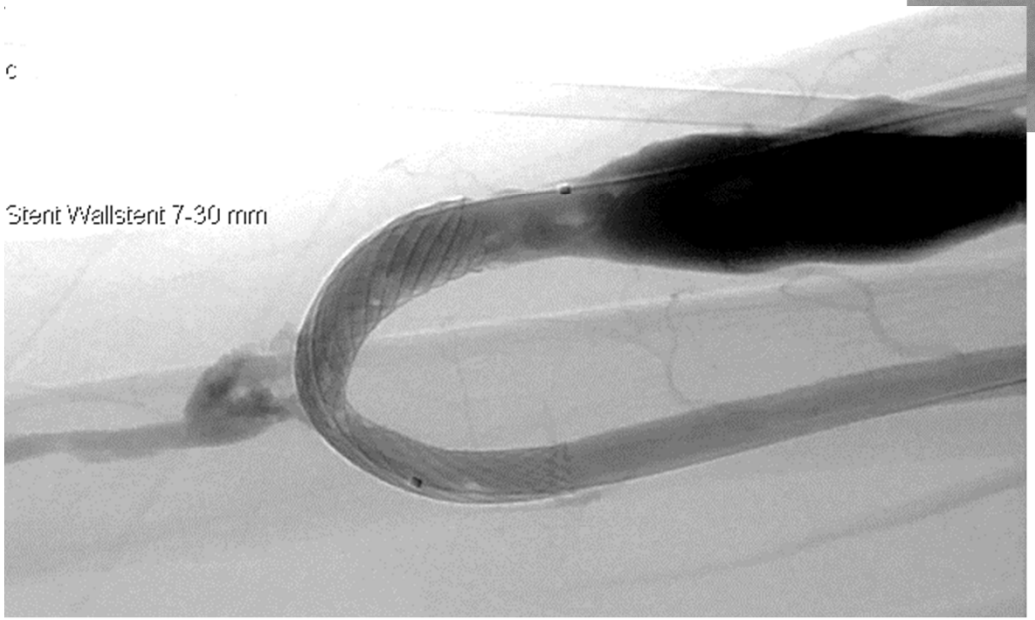
Stent Wallstent 7-30 mm



Wallstent tressé





Nitinol

Désobstruction par voie endovasculaire

Pas toujours un parcours de santé !

- Femme de 74 ans, DID
- Abord radio-céphalique 1/3 sup de l'avant bras en août 2023 puis reprise de l'anastomose et superficialisation 2 mois plus tard,
- Saignement prolongé en mars 2025 et abord battant --- -> ED :

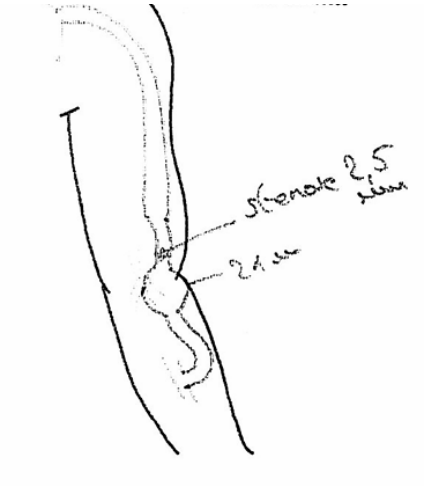

Au total : débit de fistule artério-veineuse radio céphalique distale gauche à 850 ml/mn (1150 ml/mn en 05/2024), ectasie de la veine de drainage de 21 mm en regard du coude, sténose modérément serrée de 2,5 mm immédiatement en aval de l'ectasie, bon développement brachial.

- Occlusion 1 mois plus tard … 1er épisode d'occlusion

Décision de désobstruction endo vasculaire à H 24 … ou J 3
(dernière dialyse avec caillots)

Examen réalisé sous bloc plexique.
Diazanalgésie.
3000 unités d'Héparine.
Antibiothérapie flash.



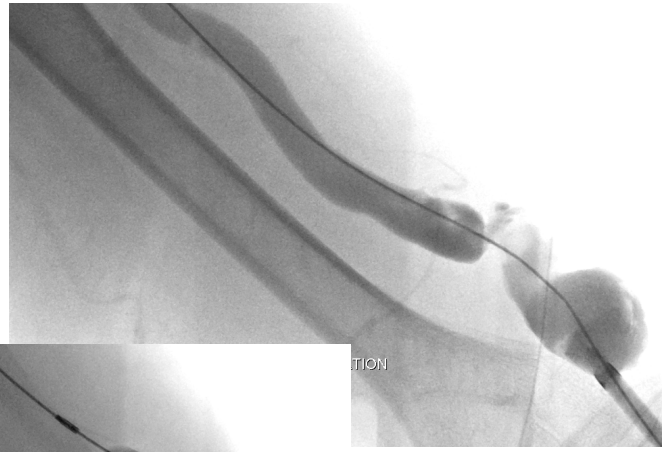

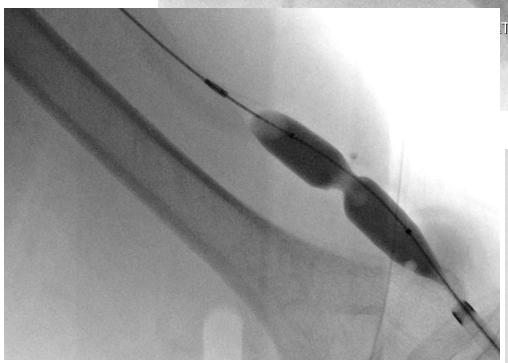

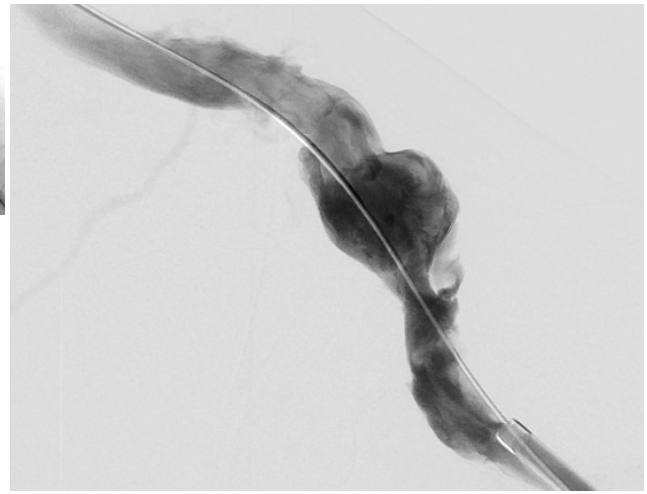



Désobstruction du versant veineux

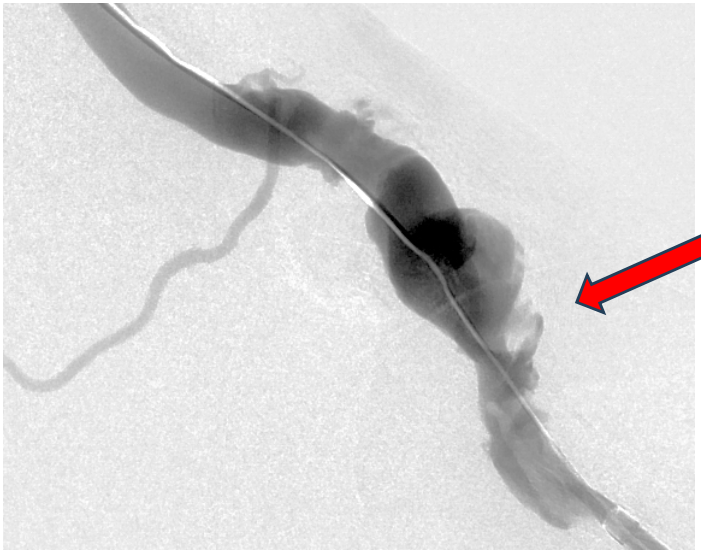

?

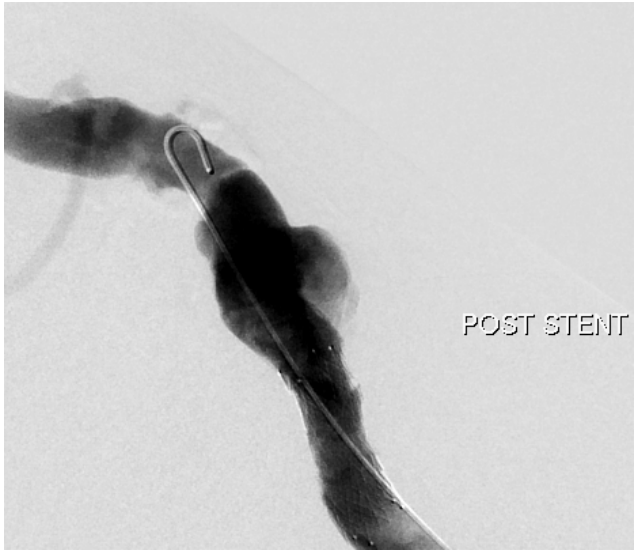
POST STENT

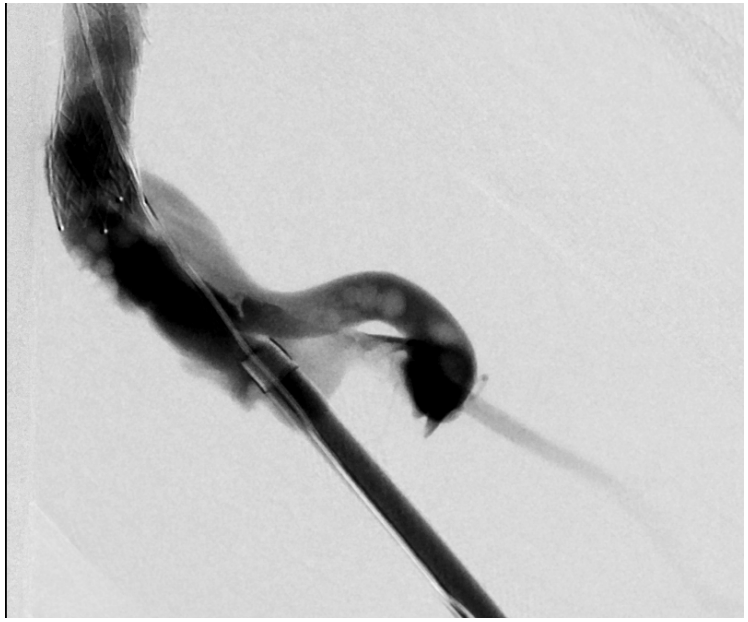

?

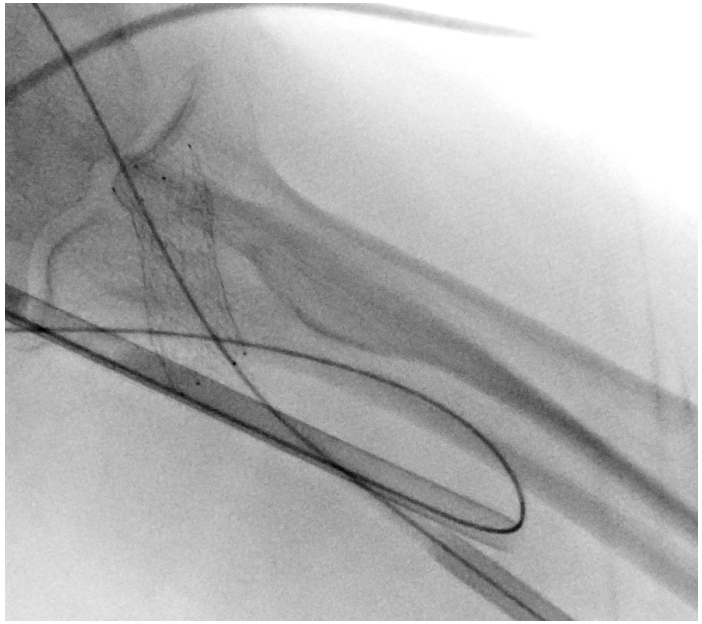



Compression manuelle +++
Baisse de la PA
Echec progression du guide !
Ponction antérograde artère humérale (4F)



Que faire … et comment ?

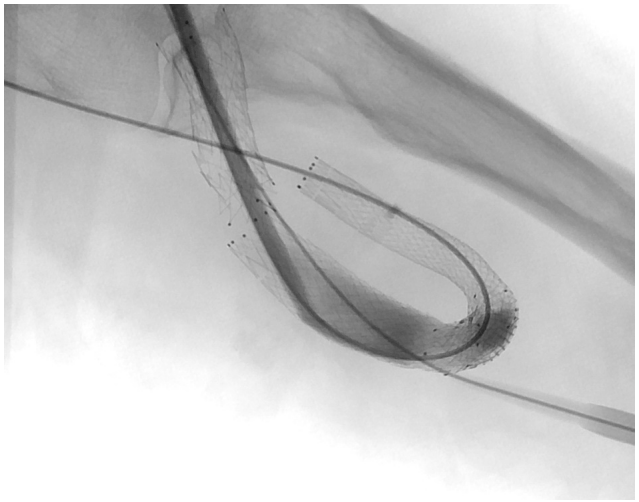

Final

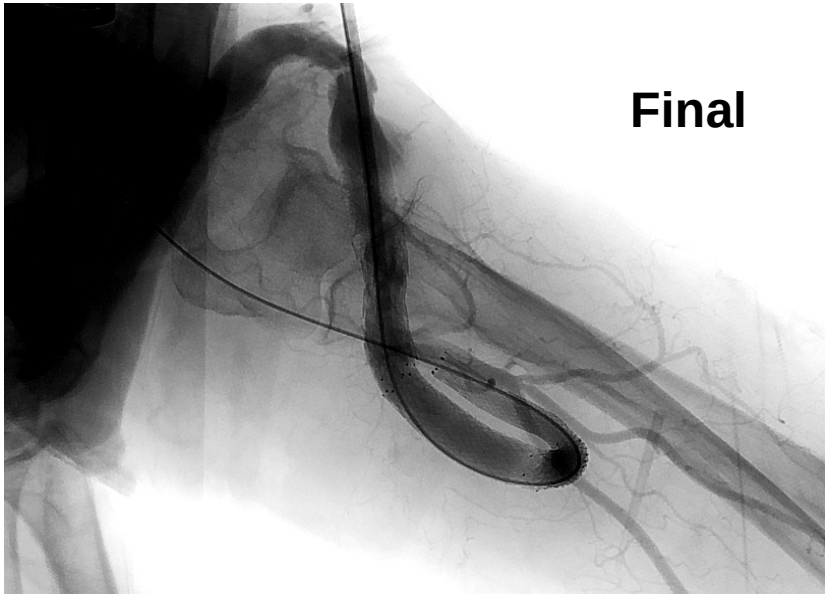



Abord radial en hyper débit

- Abord de plus de 10 ans
- Débit à 2,7 l/mn en avril 2025
- Insuffisance cardiaque
- Transplantation rénale > 1 an
- Créatinine à 170 µmole

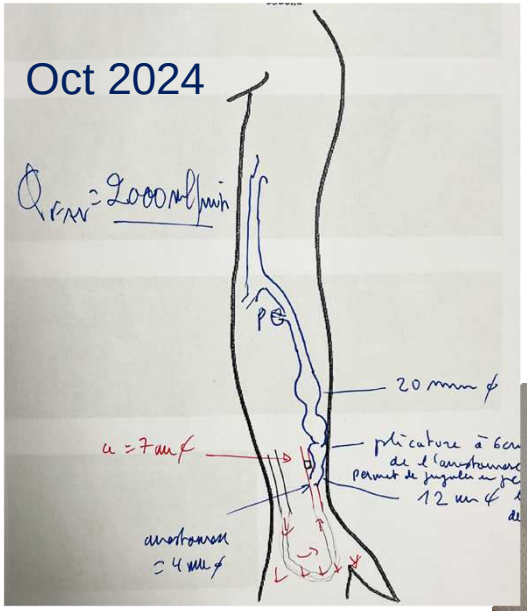



1/ ARTERES SOUS-CLAVIERE, AXILLAIRE, HUMERALE RADIALE de flux correct sans sténose hémodynamiquement significative
- l'ulnaire participe à l'alimentation de la FISTULE ARTERIO-VEINEUSE via les arcades palmaires.

2/ FISTULE ARTERIO-VEINEUSE:
-DEBIT BRACHIAL DE 2000 ml/mn.
-pas de sténose de l'ANASTOMOSE mesurée a 4mm de diametre

-VEINE CEPHALIQUE : CF Schema , plicature moderement serrée a 6cm de l'anastomose
Dilatation de 20 mm max sans thrombus.

Décision de fermeture de la fistule

Stratégie de prise en charge ?

Artériographie + fistulographie ?

Si oui : voie d’abord ?

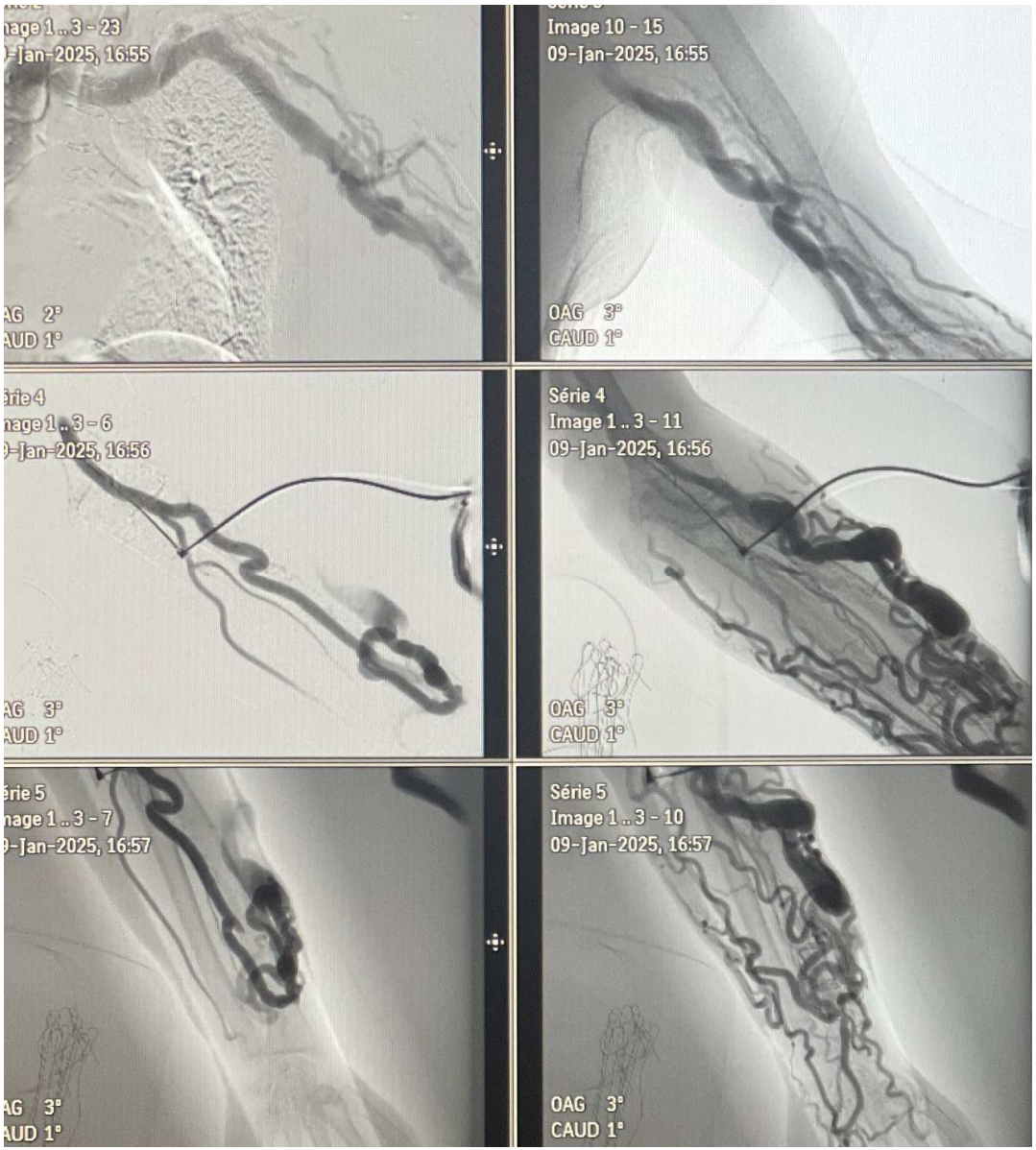

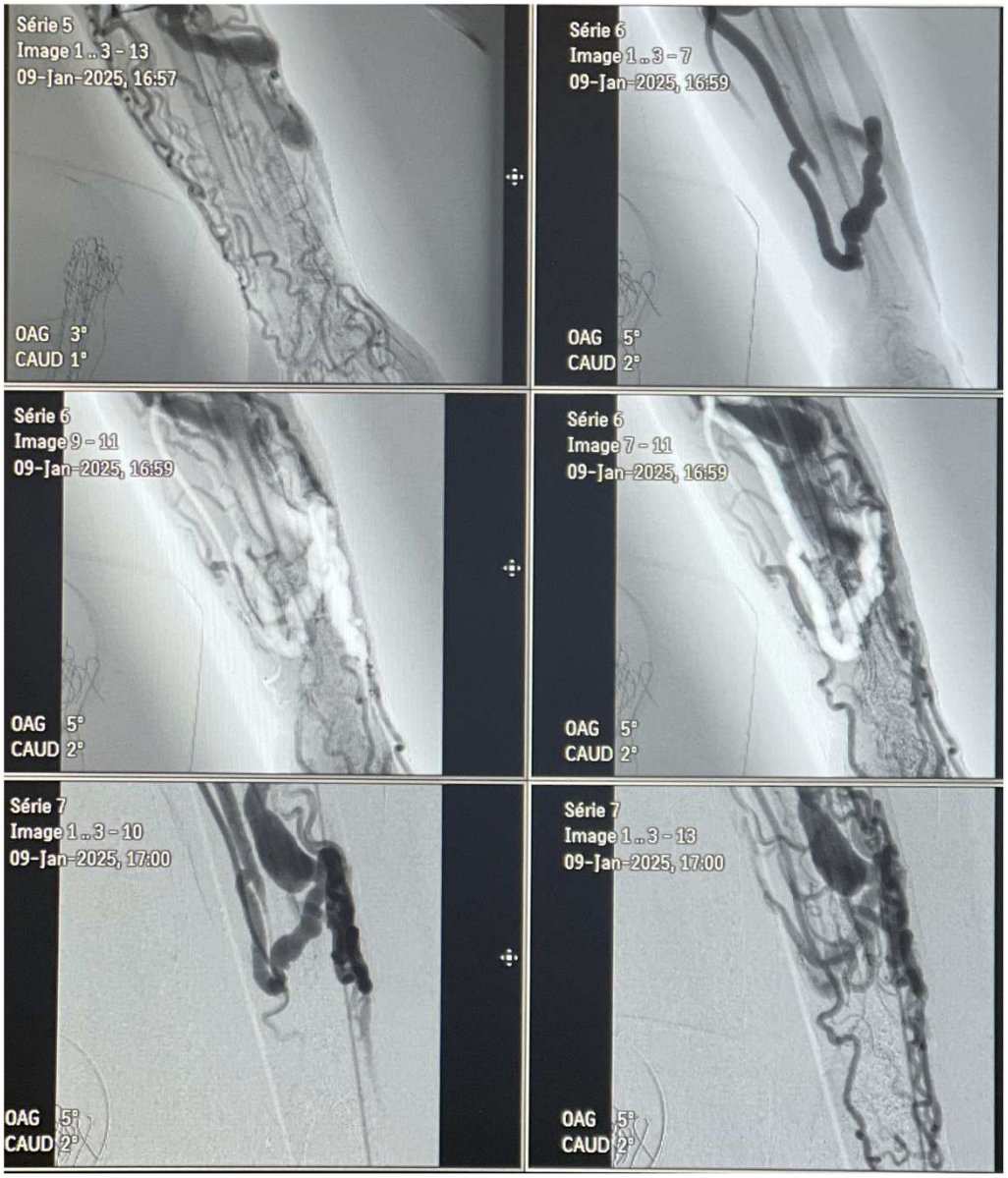

Opacification sélective

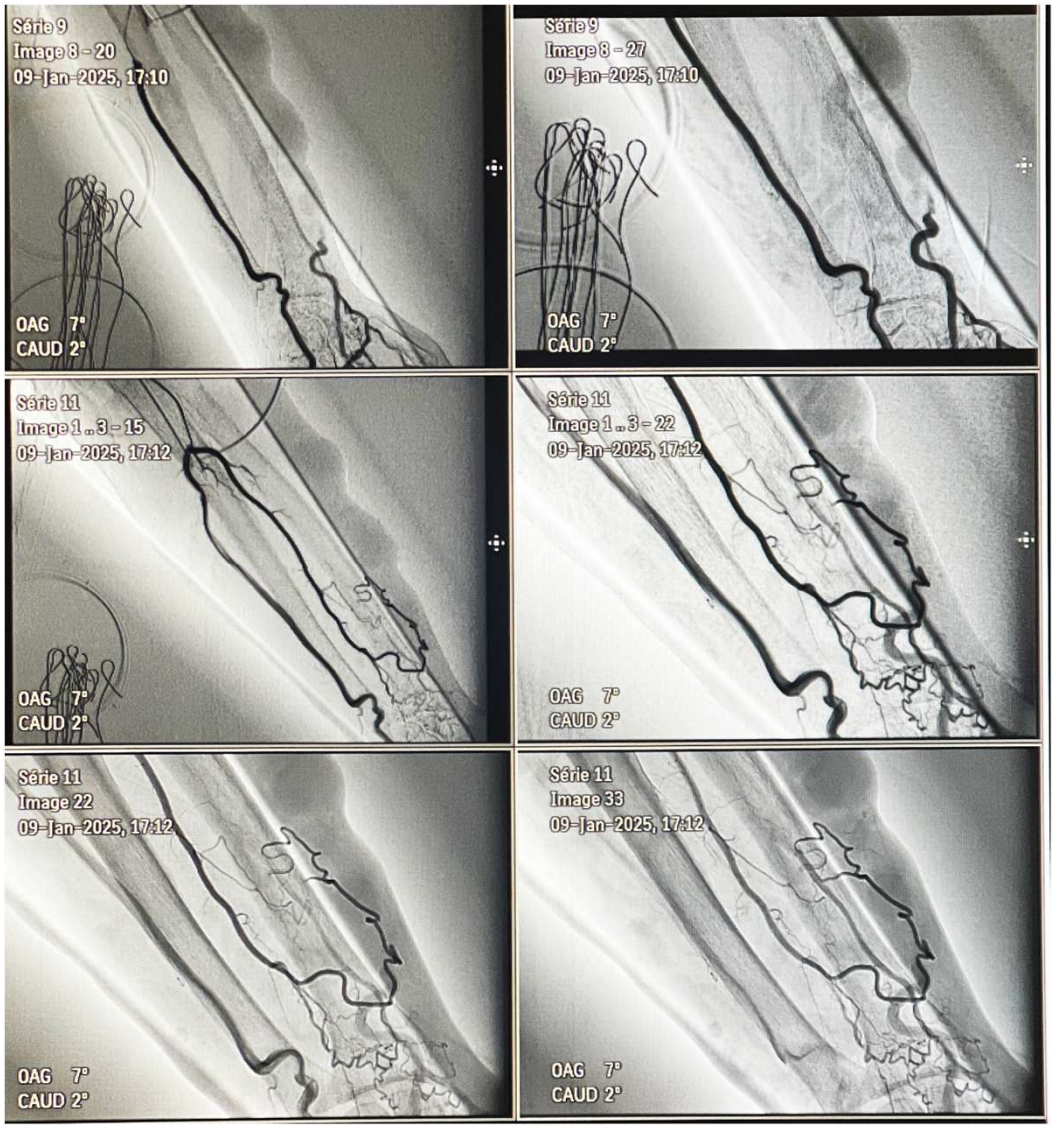







Amplatzer™ Vascular Plug (AVP)

- Single lobe, single layer device[7]
- Platinum marker bands on both ends[7]
- Select a device that is ~30-50% larger in diameter than the target vessel diameter[7]