CAS

Dr Pierre CHAGUE – Dr Bernard Beyssen – Dr Olivier Van Laere

28ème cours congrès de la SFAV

Juin 2025

Clinique Alleray-Labrouste

Groupe Hospitalier Privé
Ambroise Paré - Hartmann



CAS

Vacuum and cover power

- Madame B B, 75 ans
- FAV prothétique occluse du jour
- Thrombo-aspiration 2 désilets 10Fr
- AEP drainage

CAS



CAS



CAS

Vacuum and cover power

- Migration de caillot
- Thrombo-aspiration possible par sonde 8 ou 6 Fr
- Sent couvert : recoil de l’anastomose veineuse
- Stent couvert : rupture de la prothèse

CAS



CAS

Plug



pour un usage non diagnostic

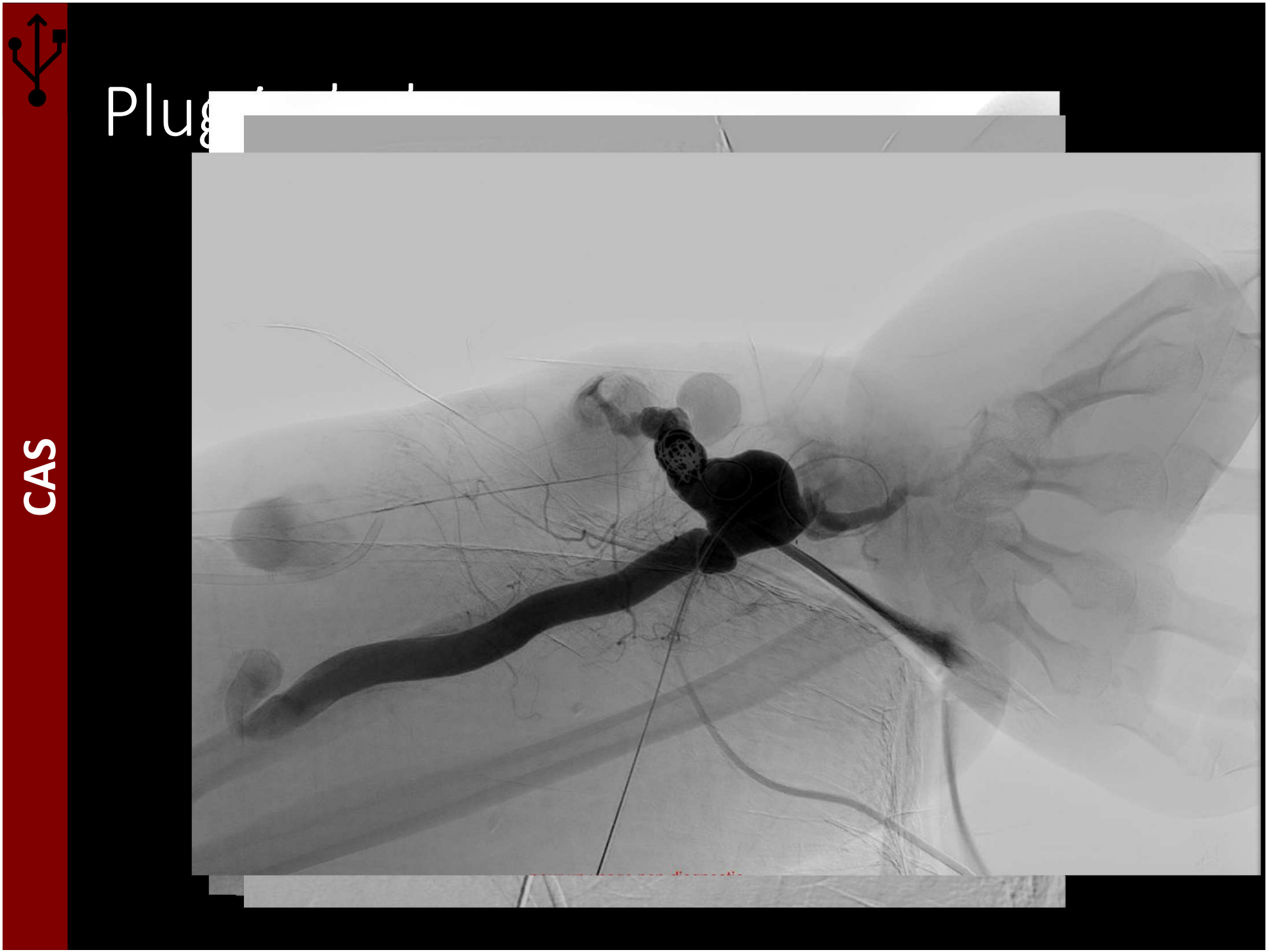
CAS

Plug in baby



CAS

CAS 1

Plug in baby 2

- Madame M, 64 ans
- Création FAV brachio-basilique droite déc 24
- Janvier 25, dilatation sténose juxta anastomotique (6mm) pour FAV immature à 250ml/min
- Contrôle Doppler, débit 600ml/min
- Mars 25, troubles trophiques de la main droite

CAS 1



CAS 1

P



Vol vasculaire complet par la FAV

Plug in baby 2



CAS 1

CAS 1

Plug in baby 2

- Patiente avec état général très altéré
- Vol vasculaire complet avec débit normal !
- Pas de réduction de débit envisagée
- Angioplastie ulnaire vraisemblablement non efficace
- Fermeture endovasculaire retenue

CAS 1

Plu



Plug in baby 2

CAS 1

- Le plug permet des réductions de débit artère proximale
- Limiter les vols vasculaires, artère distale
- Fermeture des abords en alternative à la chirurgie