ATELIER
EXAMEN CLINIQUE ET ECHO-DOPPLER DES FISTULES

Jean-Yves BOSC et Thierry POURCHEZ

SFAV AIX 19 juin 2025

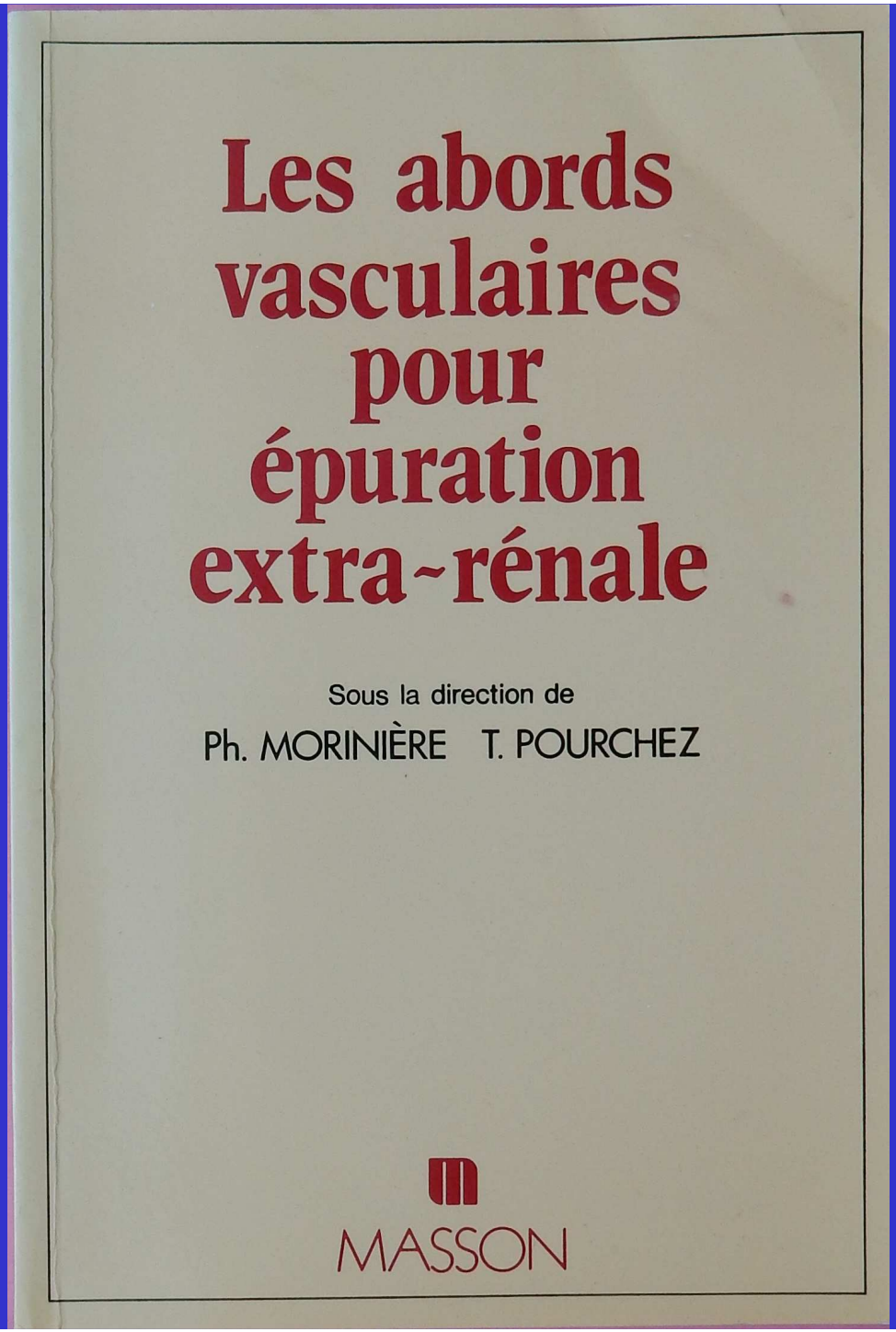

Congrès d'AMIENS de 1987

Première description mondiale de l'examen clinique

Livre publié en 1988

L’HEMODYNAMIQUE D’UNE FISTULE EST APPROXIMATIVEMENT REGIE PAR LES LOIS DE LA MECANIQUE DES FLUIDES

HEMODYNAMIQUE

- Réseau artériel à haute pression.
- Réseau veineux à basse pression.
- Anastomose, calibrée => haut débit permanent à renforcement systolique, sans baisse de pression majeure dans l'artère

- Turbulences surtout au niveau de l'anastomose, siège du gradient de pression principal
- =>
- =>



HEMODYNAMIQUE

- **Réseau artériel à haute pression.**
- **Réseau veineux à basse pression.**
- **Anastomose, calibrée => haut débit permanent à renforcement systolique, sans baisse de pression majeure dans l'artère**

- **Turbulences surtout au niveau de l'anastomose, siège du gradient de pression principal**
- **=> frémissement (ou thrill)**
- **=> souffle.**



HEMODYNAMIQUE

- **Turbulences au niveau de l'anastomose, siège du gradient de pression principal**

  => frémissement (ou thrill).

  => souffle permanent à renforcement systolique.



- **Les ponctions se font dans une veine à basse pression, mais avec un débit élevé.**



- **Le gradient de pression maximal se situe au niveau de l'anastomose, dans un système vasculaire avec anastomose calibrée**

MATURATION CORRECTE D'UNE FISTULE

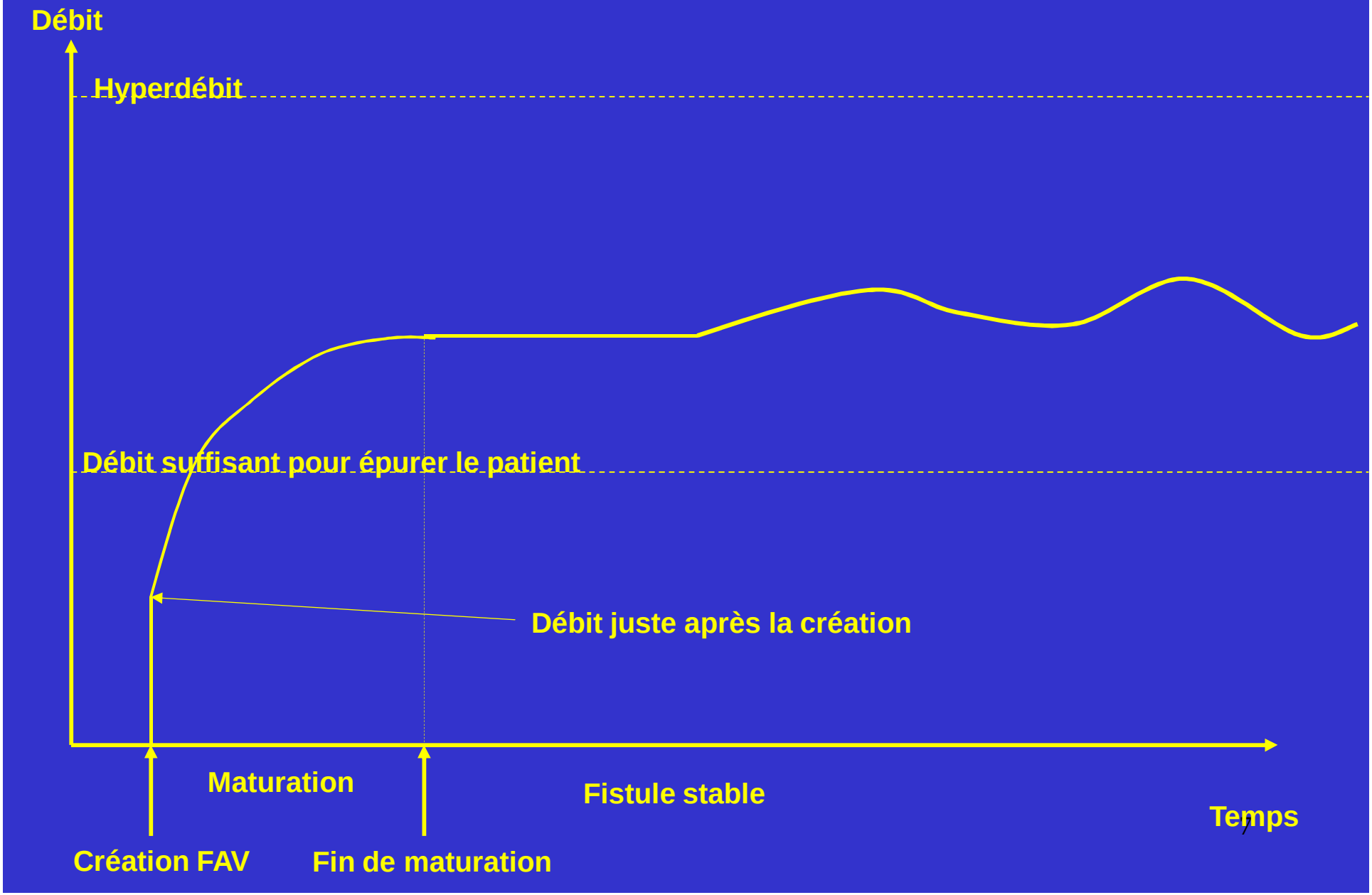

CONDITIONS DE L'EXAMEN CLINIQUE

- **Avant une séance d'hémodialyse.**
- **Membre dévêtu jusqu'à la racine.**
- **Dans une pièce chaude.**
- **Utilisation d'un garrot et d'un stéthoscope, et des …**
- **Au moins une fois par mois.**
- **Mais bien sûr, la vérification du fonctionnement du montage est faite avant chaque ponction !**



CONDITIONS DE L'EXAMEN CLINIQUE

- **Avant une séance d'hémodialyse.**
- **Membre dévêtu jusqu'à la racine.**
- **Dans une pièce chaude.**
- **Utilisation d'un garrot et d'un stéthoscope, et des … doigts**
- **Au moins une fois par mois.**
- **Mais bien sûr, la vérification du fonctionnement du montage est faite avant chaque ponction !**



CONDITIONS DE L'EXAMEN CLINIQUE

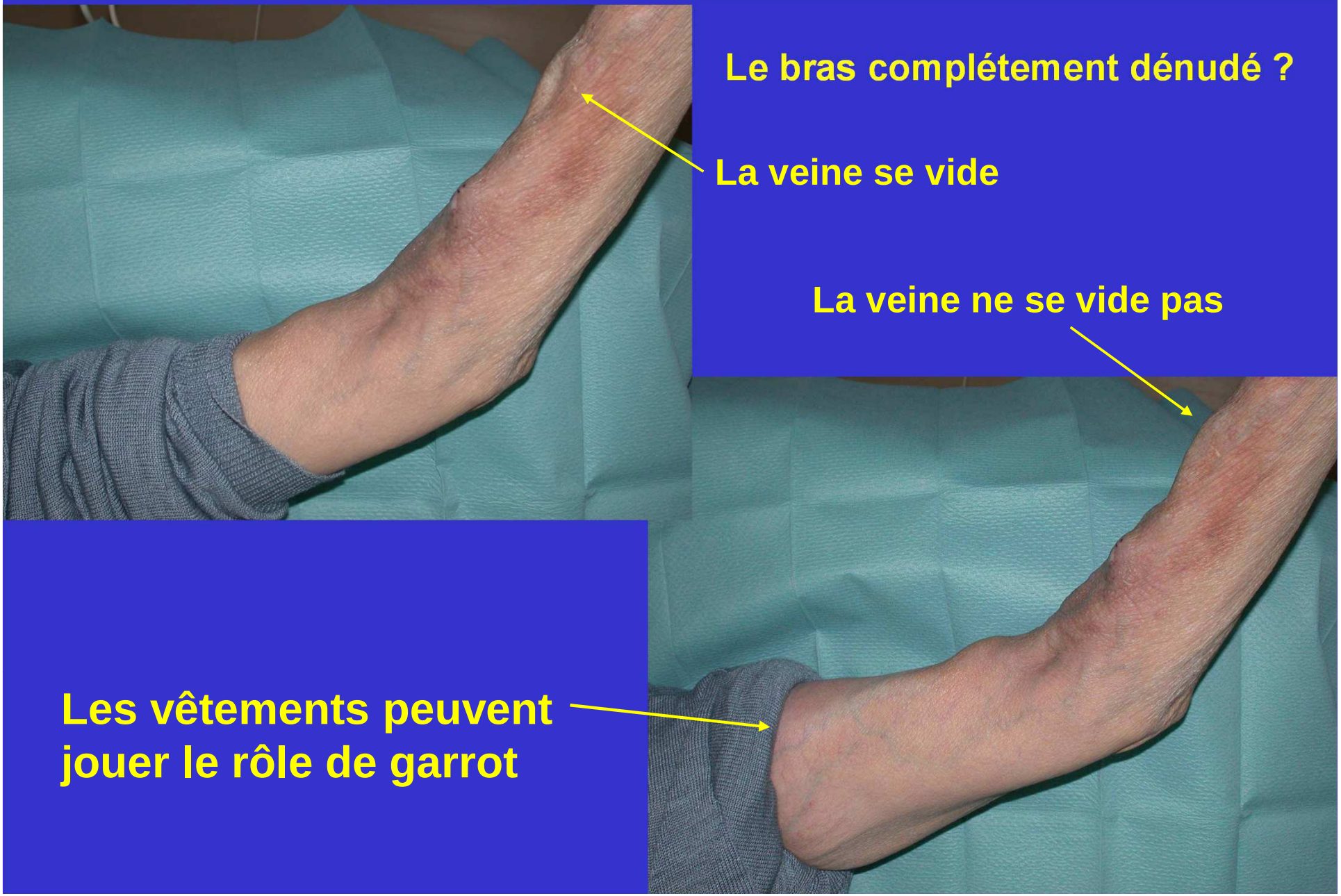

Le bras complétement dénudé ?

La veine se vide

La veine ne se vide pas

Les vêtements peuvent jouer le rôle de garrot

CARACTERISTIQUES DE L'EXAMEN CLINIQUE

- **D'autant plus efficace qu'il est <u>réalisé avec soin</u>, c'est-à-dire <u>en prenant du temps</u>**
  - **être assis ?**
  - **chez un patient en confiance.**

- **D'autant plus pertinent que le patient est maigre, et le montage distal. C'est donc une raison supplémentaire de faire des fistules distales.**

- **Il est opérateur-dépendant, comme beaucoup d'examens en médecine.**

- **Le fonctionnement de l'abord dépend aussi de la PRESSION ARTERIELLE**



PRINCIPES DE L'EXAMEN CLINIQUE

- **Le DEBIT est apprécié par l'importance des turbulences, donc par l'intensité du FREMISSEMENT et du SOUFFLE qui sont :**
  - plus ou moins forts
  - diffusent plus ou moins loin, avec une distance mesurable par l'auscultation, supérieure à 20 cm pour un débit correct

- **La PRESSION dans un vaisseau est appréciée par son caractère PULSATILE, ou simplement TENDU s'il n'y pas de pulsatilité. Si la pression est basse, la veine se COLLABE à l'élévation du membre**

LA FISTULE RADIO-CEPHALIQUE NORMALE (1)

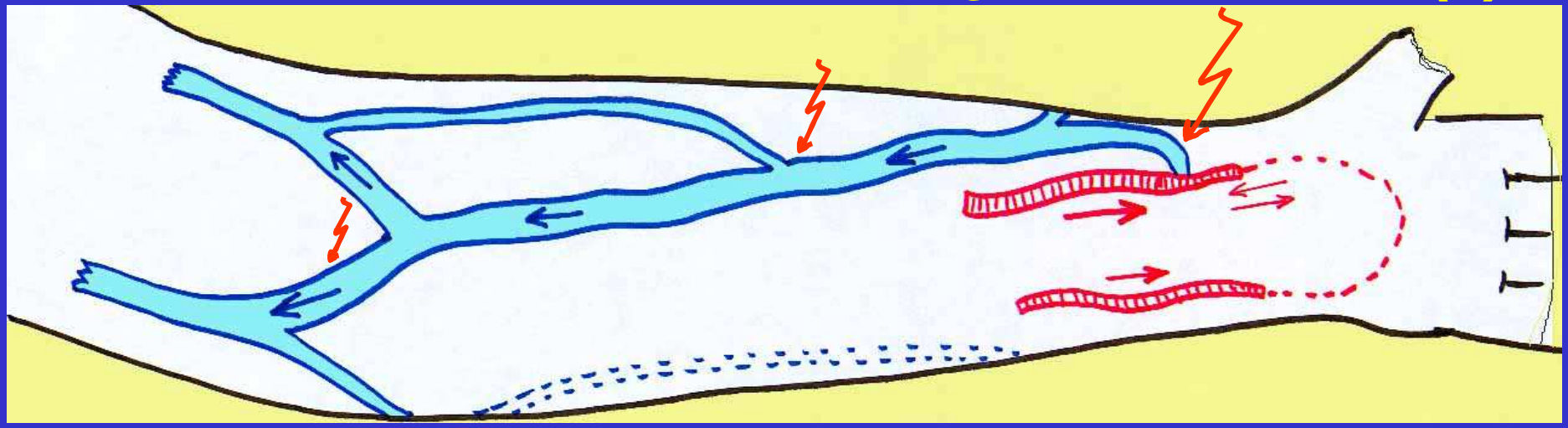

- Veine régulièrement dilatée, sous faible pression, de calibre moyen.
- Peu de collatérales.
- Excellent pouls radial d'amont.
- La veine se collabe à l'élévation du membre.
- Le souffle atteint et dépasse le coude.





La veine céphalique antébrachiale dilatée se collabe à l'élévation du membre

LA FISTULE RADIO-CEPHALIQUE NORMALE (2)

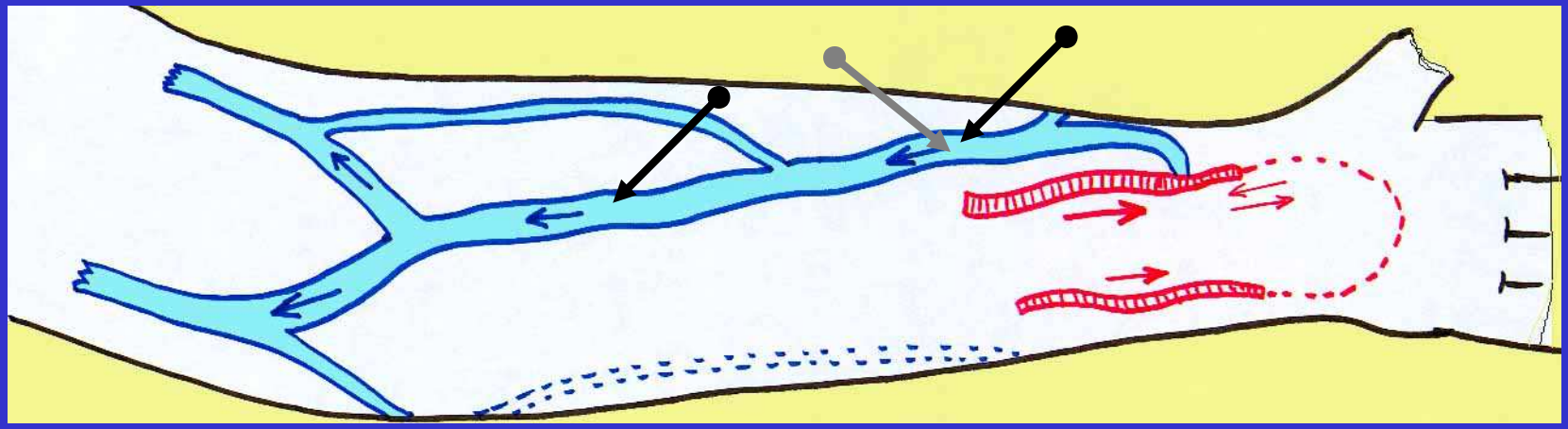

- **En début de séance : réalisation d'un "test de débit" : la fistule doit pouvoir donner 500 ml/mn, sans recirculation. Ce test ne vise pas à mesurer une augmentation obligatoire de la pression veineuse de réinjection.**
- **Ce test est plus efficacement remplacé par les tests de débit en ligne, quand ils sont disponibles.**
- **Pression veineuse de réinjection faible, inférieure à 150.**
- **Saignement inférieur à 5 mm après retrait des aiguilles de 15G.**

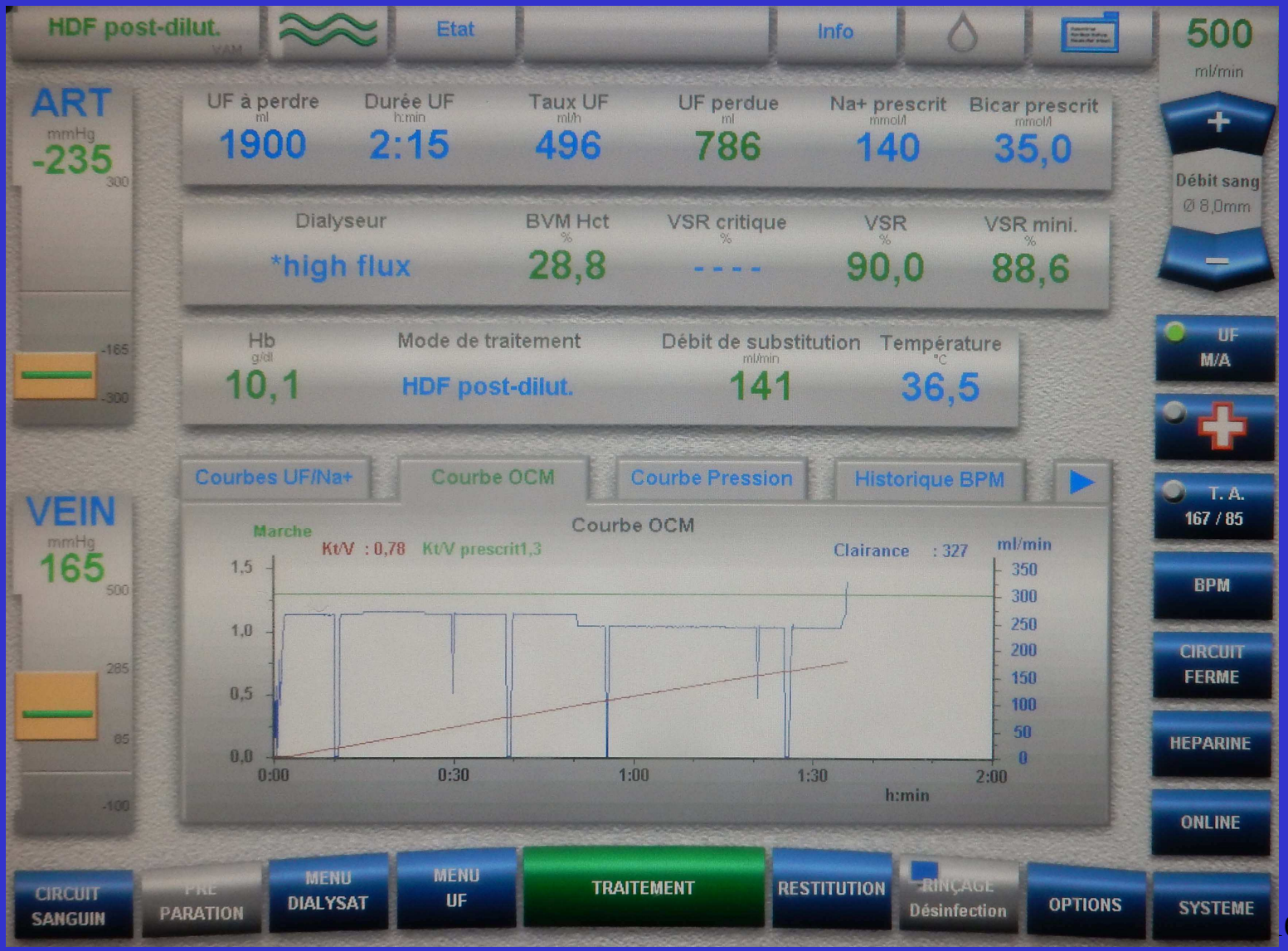
HDF post-dilut.
Etat
Info
500
ml/min
ART
mmHg
-235
300
-165
-300
UF à perdre
ml
1900
Durée UF
h:min
2:15
Taux UF
ml/h
496
UF perdue
ml
786
Na+ prescrit
mmol/l
140
Bicar prescrit
mmol/l
35,0
Débit sang
Ø 8,0mm
Dialyseur
*high flux
BVM Hct
%
28,8
VSR critique
%
- - - -
VSR
%
90,0
VSR mini.
%
88,6
Hb
g/dl
10,1
Mode de traitement
HDF post-dilut.
Débit de substitution
ml/min
141
Température
°C
36,5
UF
M/A
VEIN
mmHg
165
500
285
85
-100
Courbes UF/Na+
Courbe OCM
Courbe Pression
Historique BPM
Courbe OCM
Marche
Kt/V : 0,78
Kt/V prescrit1,3
Clairance : 327
ml/min
1,5
1,0
0,5
0,0
350
300
250
200
150
100
50
0
0:00
0:30
1:00
1:30
2:00
h:min
T. A.
167 / 85
BPM
CIRCUIT
FERME
HEPARINE
ONLINE
CIRCUIT
SANGUIN
PRE
PARATION
MENU
DIALYSAT
MENU
UF
TRAITEMENT
RESTITUTION
RINÇAGE
Désinfection
OPTIONS
SYSTEME

LES STENOSES AVANT L'AIGUILLE

« ARTERIELLE » ->

DEBIT INSUFFISANT

LES STENOSES AVANT L'AIGUILLE « ARTERIELLE » -> APPORT SANGUIN INSUFFISANT

- **Difficultés de ponction, avec survenue d'hématomes, et débits faibles => mise en place de garrot, uniponction ou inversion des aiguilles !**
- **Veine peu dilatée.**
- **Frémissement et souffle sont faibles et diffusent peu.**
- **La veine principale se vide bien à l'élévation du membre.**
- **La sévérité de la sténose est précisée par le "test de débit », ou les mesures de débit en ligne**

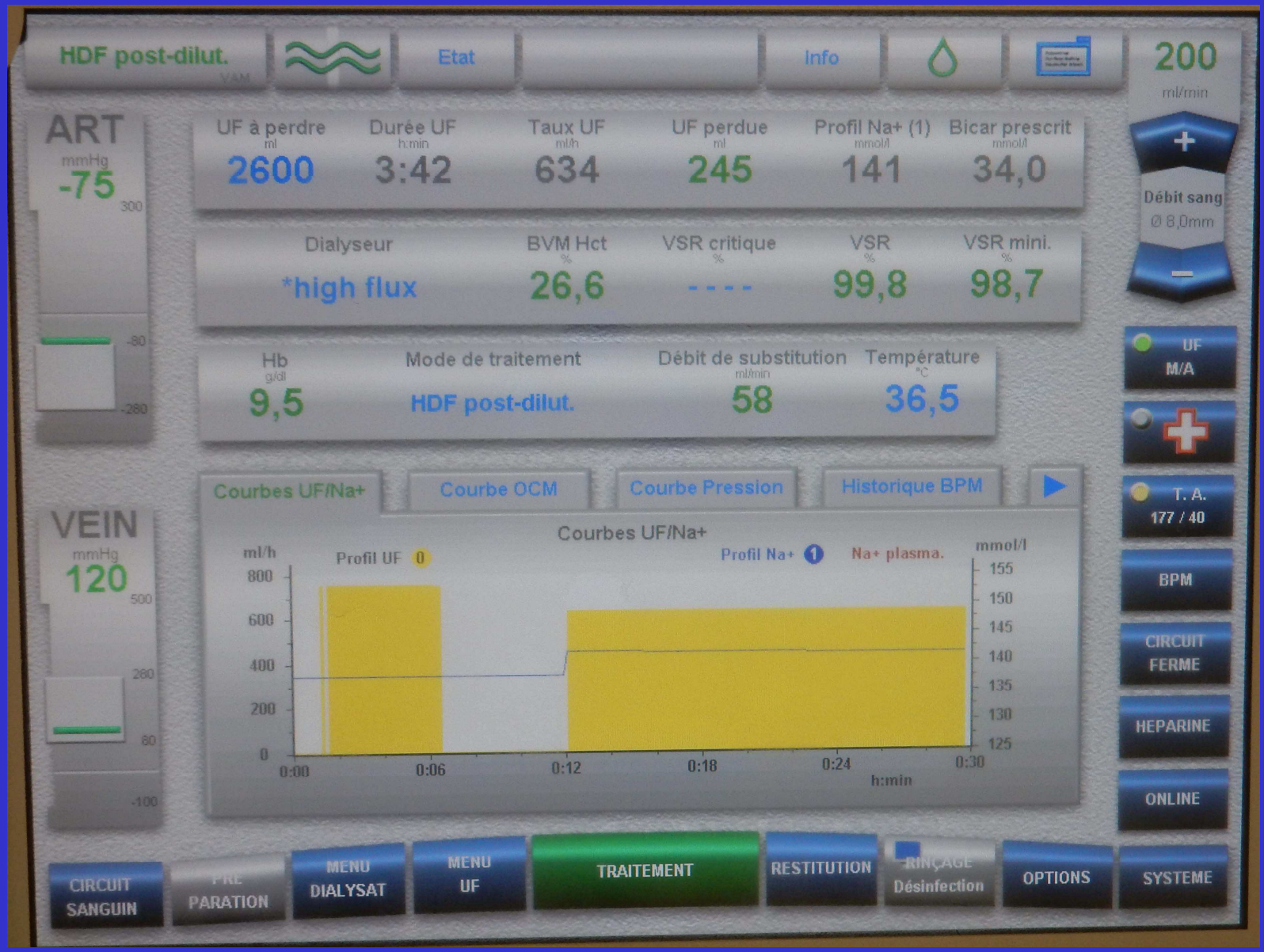
HDF post-dilut.
Etat
Info
200
ml/min
ART
mmHg
-75
300
-80
-280
UF à perdre
ml
2600
Durée UF
h:min
3:42
Taux UF
ml/h
634
UF perdue
ml
245
Profil Na+ (1)
mmol/l
141
Bicar prescrit
mmol/l
34,0
Débit sang
Ø 8,0mm
Dialyseur
*high flux
BVM Hct
%
26,6
VSR critique
%
- - - -
VSR
%
99,8
VSR mini.
%
98,7
Hb
g/dl
9,5
Mode de traitement
HDF post-dilut.
Débit de substitution
ml/min
58
Température
°C
36,5
UF
M/A
T. A.
177 / 40
BPM
CIRCUIT FERME
HEPARINE
ONLINE
VEIN
mmHg
120
500
280
80
-100
Courbes UF/Na+
Courbe OCM
Courbe Pression
Historique BPM
Courbes UF/Na+
ml/h
Profil UF
0
Profil Na+
1
Na+ plasma.
mmol/l
800
600
400
200
0
155
150
145
140
135
130
125
0:00
0:06
0:12
0:18
0:24
0:30
h:min
CIRCUIT SANGUIN
PRE PARATION
MENU DIALYSAT
MENU UF
TRAITEMENT
RESTITUTION
RINÇAGE Désinfection
OPTIONS
SYSTEME

LES STENOSES AVANT L'AIGUILLE « ARTERIELLE » : LES LESIONS ARTERIELLES

- **Athéromatose des artères de l'avant-bras**

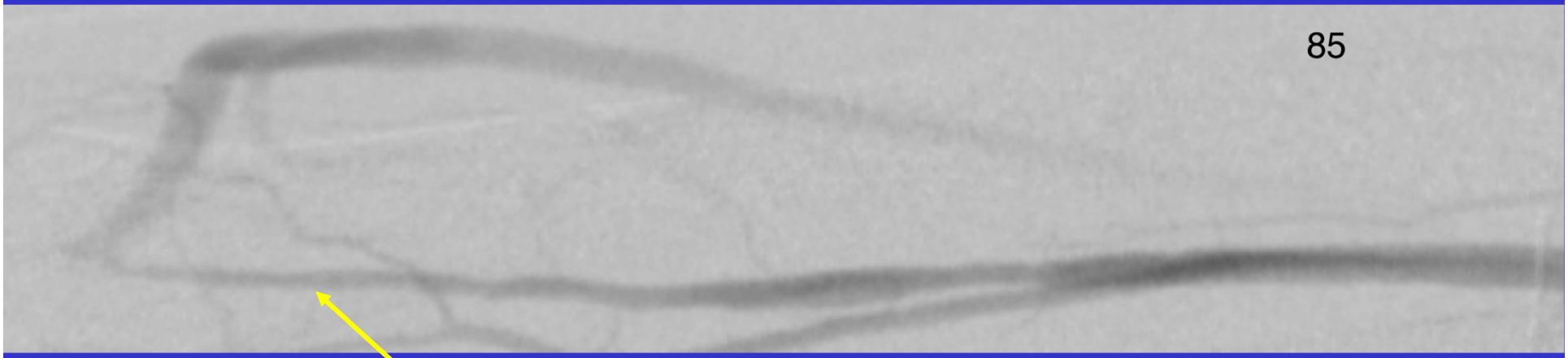

Artère radiale très pathologique

LES STENOSES AVANT L'AIGUILLE « ARTERIELLE » : LA STENOSE VEINEUSE JUXTA-ANASTOMOTIQUE

C'est la plus fréquente, car presque constante.

Il existe un court segment veineux sous pression entre l'anastomose et la sténose, qui ne se vide pas à l'élévation du membre.

Le pouls radial est excellent.

Sténose veineuse juxta-anastomotique



Fistule radiale gauche



La veine se vide après la sténose avec des vibrations spécifiques

Fistule radiale gauche



Vibrations de la veine juste après la sténose, lors de l'élévation du membre. Elle se remplit par la manœuvre de Valsalva

Fistule radiale gauche



La pression avec le doigt permet de remplir la veine après la sténose qui est ainsi mieux vue

Fistule radiale gauche

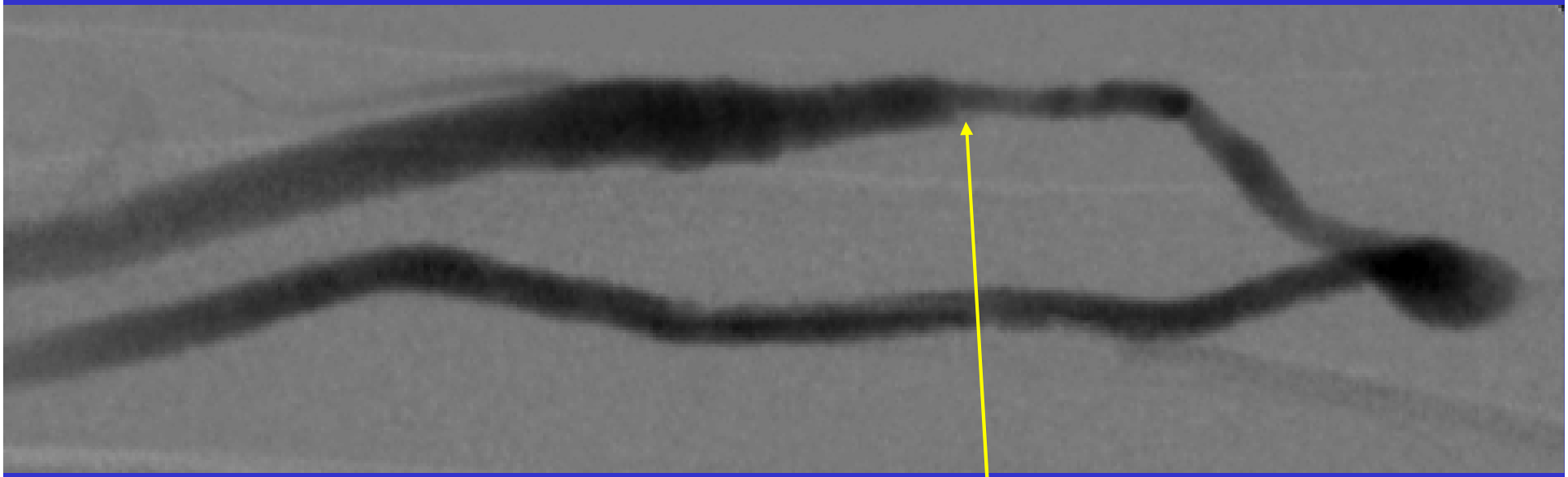

Fin de la sténose

LES STENOSES D'AVAL

-> VEINE SOUS PRESSION

LES STENOSES D'AVAL
-> VEINE SOUS PRESSION

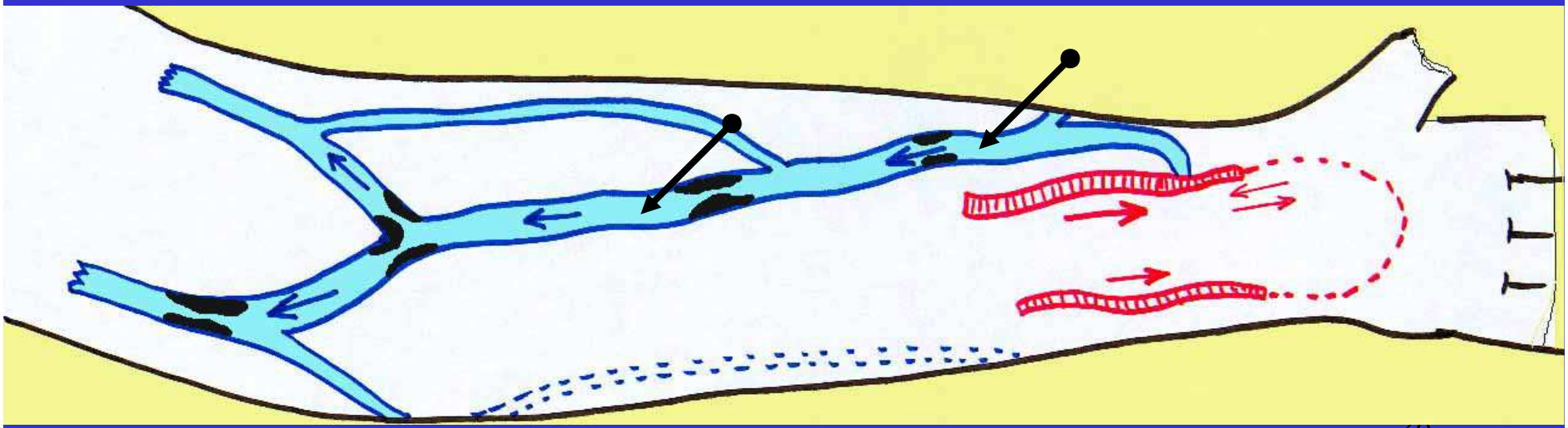

LES STENOSES D'AVAL -> LA PRESSION AUGMENTE DANS LA VEINE

- **Elles siègent après l'aiguille "artérielle".**
- **La pression dans la veine augmente, et provoque le développement d'une collatéralité dont la qualité influe beaucoup sur les symptômes.**
- **La veine ne se vide pas en élévation.**
- **La veine devient "battante" comme une artère, et se dilate ("anévrysmes").**
- **Saignement prolongé au retrait des aiguilles.**
- **Parfois œdèmes distaux par hyperpression veineuse distale (ulcérations). Il n'existe pas d'ischémie veineuse.**
- **Favorise les ulcérations et croûtes**

LES STENOSES D'AVAL :
LA STENOSE ENTRE LES AIGUILLES

- **La qualité des dialyses n’est pas altérée.**
- **Pas d'altération des débits, ni d'augmentation de la pression veineuse de réinjection.**
- **Peut passer longtemps inaperçue.**
- **Saignement prolongé au niveau de l'aiguille "artérielle".**

LES STENOSES D'AVAL : LA STENOSE AU-DELA DE L'AIGUILLE "VEINEUSE"

- La pression de réinjection peut augmenter.
- Saignement prolongé au niveau des deux aiguilles.
- Risque de recirculation.
- Réalise de fait une dialyse sur un montage artério-artériel, quand la pression dans la veine est proche de la pression artérielle.
- La qualité de la dialyse dépend directement du débit effectif dans le montage.

LA STENOSE AU-DELA DE L'AIGUILLE «VEINEUSE»

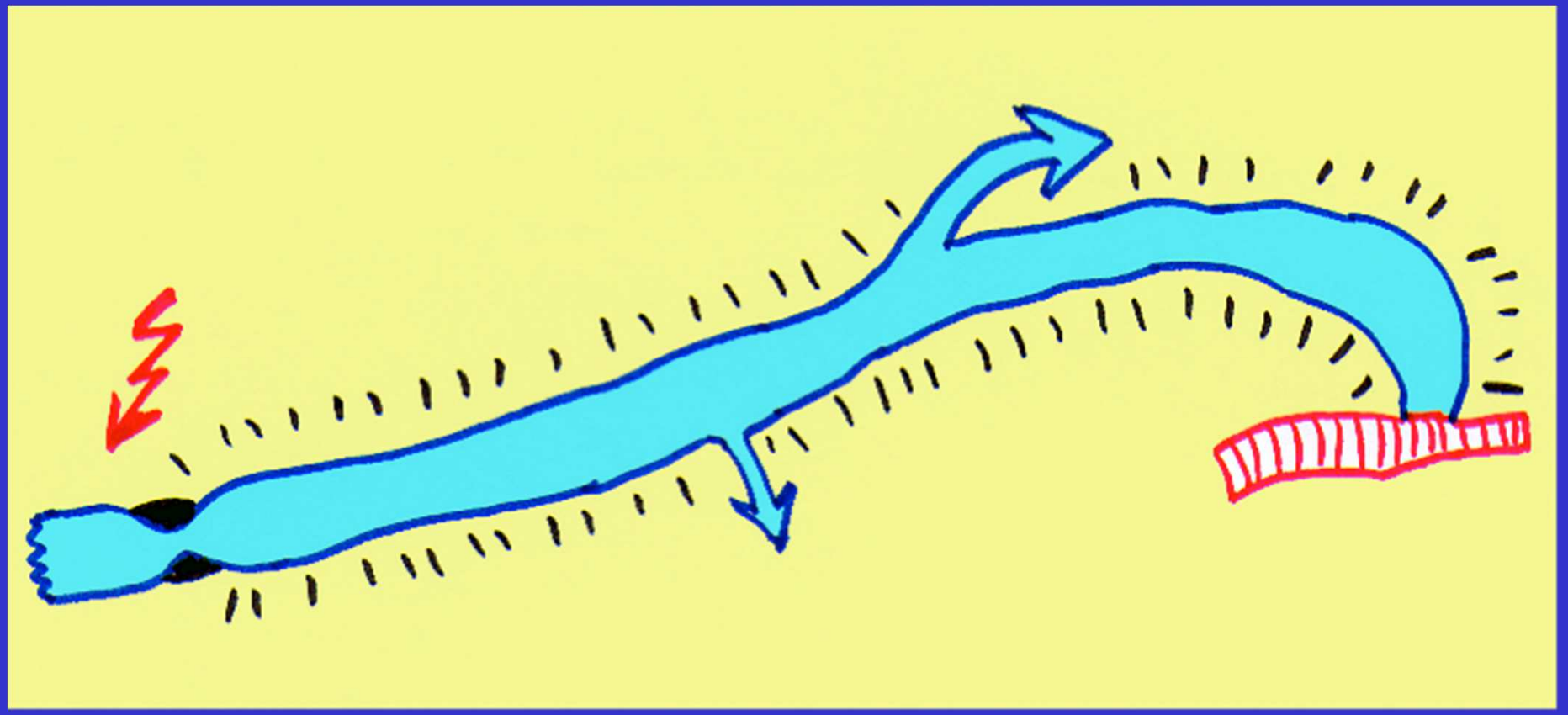

LA STENOSE AU-DELA DE L'AIGUILLE «VEINEUSE» FORMATION D'«ANEVRYSMES», avec parfois thrombus mural



STENOSE SUR VEINE CEPHALIQUE GAUCHE
Veine pulsatile avant la sténose



STENOSE SUR VEINE CEPHALIQUE GAUCHE
Veine plate après la sténose qui a favorisé l'hématome



STENOSE SUR VEINE CEPHALIQUE GAUCHE

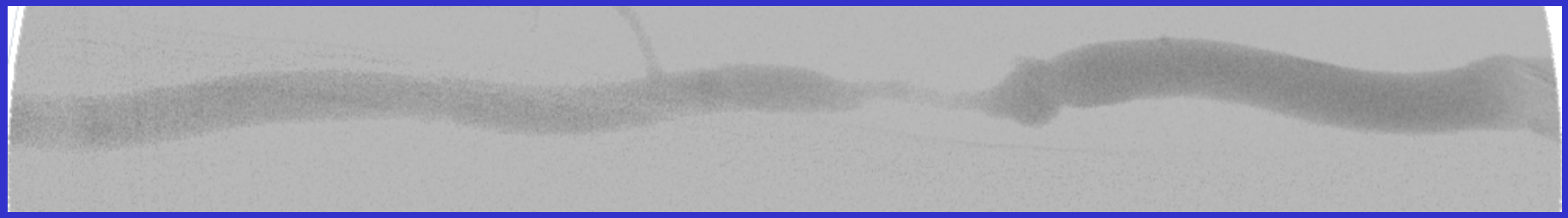

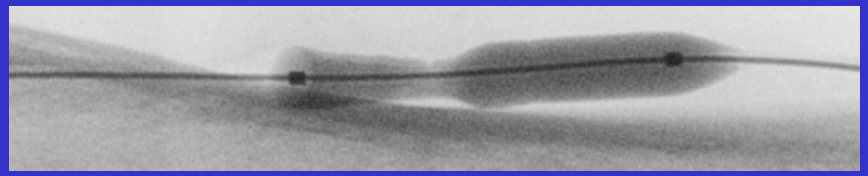





HYPERPRESSION VEINEUSE DISTALE



Elle est due à une pression trop importante dans les veines de la distalité du membre. Ce n'est pas une ischémie, qui se caractèrise par un défaut de pression dans le réseau artériel.
Douleurs et nécroses du dos de la main. Ces douleurs diminuent en cours de séance, et sont augmentées par la mise en déclive du membre. C'est donc l'inverse pour l'ischémie.

LES AUTRES FISTULES

Le principe est toujours le même :

- la pression est jugée sur la palpation de la veine

- le débit est apprécié par la l'importance du souffle et sa zone de diffusion qui doit dépasser 15 cm

- **Fistules ulno-basiliques ou cubitales.**
- **Fistules au pli du coude.**
- **Fistules latéro-latérales.**
- **Superficialisations et transpositions : pas de collatérales.**

LES CAS PARTICULIERS

- **Les sténoses doubles ou éventuellement multiples peuvent être reconnues avec ... de l'expérience et de la patience.**

- **Mais l'essentiel est d'avoir repéré une anomalie.**

- **Les hématomes, favorisés ou non par une sténose, peuvent créer une sténose extrinsèque par compression. Il faut attendre leur diffusion quand le tableau n'est pas net.**

L'HYPERDEBIT

Très grosse veine sur tout son trajet, avec frémissement très important, qui ne se collabe pas à l'élévation du membre.

La veine ne peut se vider, car elle est en permanence remplie par le flux considérable issu de l'anastomose.

Le souffle diffuse sur plus de 30-40 cm : pour une fistule radiale, il atteint l'épaule

Frémissement important sur l'artère d'amont, qui n'est plus battante

L’HYPERDEBIT



Exemple d’hyperdébit sur superficialisation basilique

L'EXAMEN "SIMPLIFIE"

- **Peut éventuellement répondre à la demande des néphrologues « débordés » ?**

- **Recherche de la pression dans la veine par la palpation, avec élévation du membre -> estime la pression dans la veine.**

- **Recherche par l'auscultation :**
  - **de la distance de diffusion du souffle né de l'anastomose, exprimée en centimètres -> estime le débit,**
  - **d'un deuxième souffle -> recherche une sténose.**

- **Réalisation d'un "test de débit » ou mieux, mesure du débit en ligne.**

- **Peut-être délégué à l'équipe soignante selon la situation locale**

CONCLUSION

- Les **THROMBOSES** sont dues à une ou plusieurs **STENOSES**.

- Le dépistage, et le diagnostic éventuel, des sténoses est très facile grâce à un examen clinique régulier.

- L'examen clinique est fiable, rapide, économique. Il est de la responsabilité du néphrologue. Il peut être délégué à son équipe soignante

- Il peut rendre inutiles les examens complémentaires, et à tout le moins, éclaire beaucoup la demande de ces examens.