Changement de Cathéter infecté, thrombosé, dysfonctionnel

Richard Shoenfeld MD, FSIR, FAHA

The Access Center at West Orange

West Orange, New Jersey

USA



Conflit d'intérêt: aucun

18 juin 2025

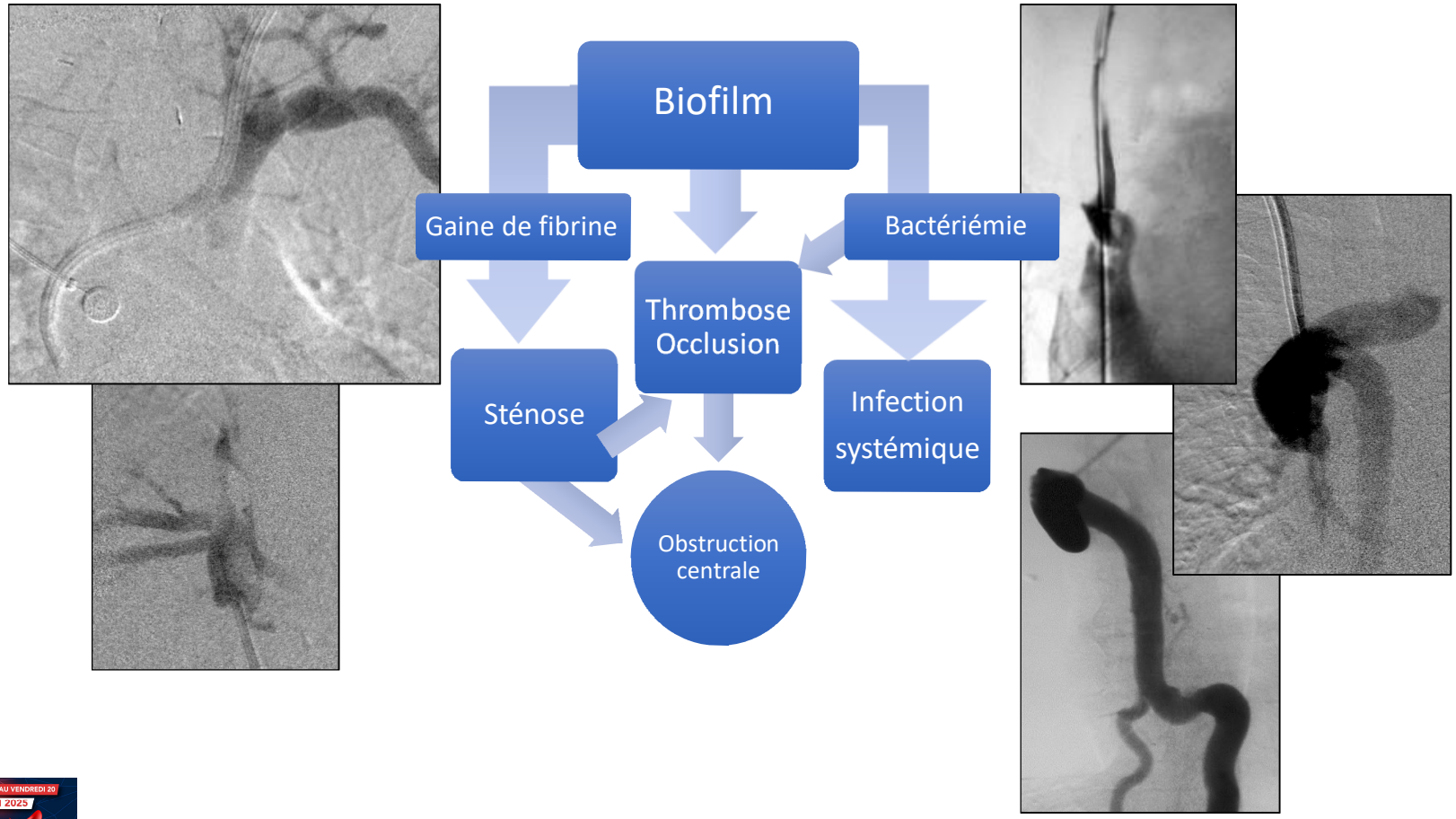

(Shingarev. JVIR 2013)

28ème Congrès de la Société Francophone d'Accès Vasculaire
Abords vasculaires pour hémodialyse
MERCREDI 18 AU VENDREDI 20 JUIN 2025
Palais des Congrès d'Aix-en-Provence
• MÉDECINE VASCULAIRE
• PÔLE INTIMISTE
• CHIRURGIE
• NÉPHROLOGIE
• IMAGERIE DIAGNOSTIQUE
• RADIOLOGIE INTERVENTIONNELLE
aix2025.sfav.org

Traiter, Remplacer, changer de tunnel ou abandonner?

1) Tableau de dysfonction:
   - Biofilm, Recul, migration, dysfonction, sténose, thrombose, KT endommagé, perdu
2) Tableau clinque de bactériémie/sepsis:
   - Colonisation du biofilm
   - Bactériémie malgré traitement aux antibiotiques
   - Tableau septique avec cultures positives
   - Tunnelite suppurante
3) Tableau inflammatoire, thrombophilie:
   - Thrombophlébite douloureuse
   - Thrombose
4) Préservation du capital veineux +++

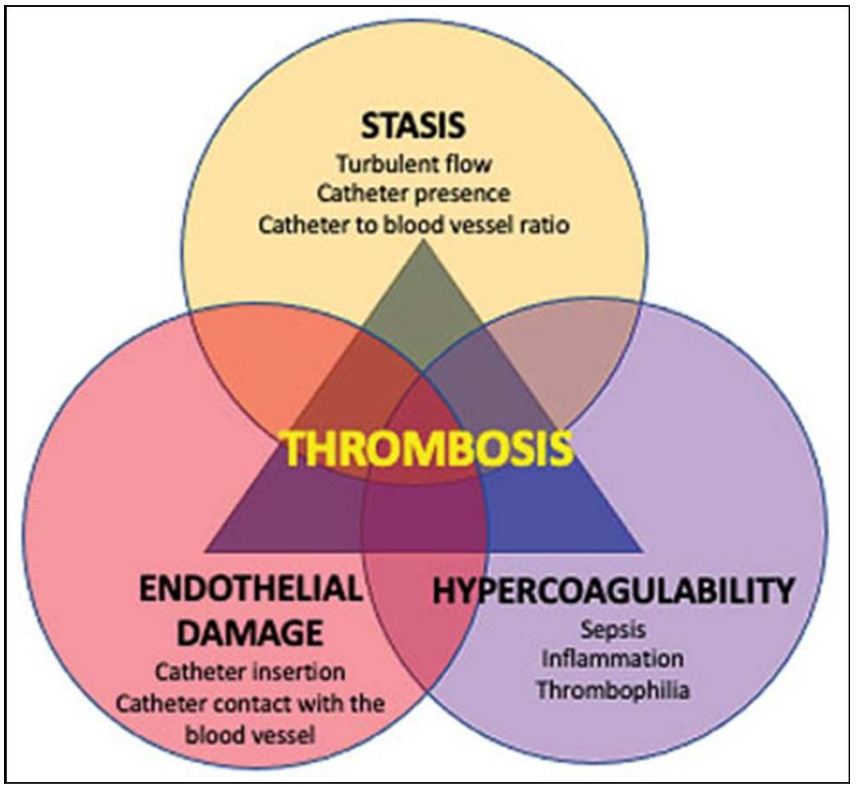

28ème CONGRÈS DE LA SOCIÉTÉ FRANCOPHONE DE LA VOIE VASCULAIRE
Abords vasculaires pour hémodialyse
MERCREDI 18 AU VENDREDI 20 JUIN 2025
Palais des Congrès d'Aix-en-Provence
• MÉDECINE VASCULAIRE • PÔLE INTIMISTE • CHIRURGIE • NÉPHROLOGIE • IMAGERIE DIAGNOSTIQUE • RADIOLOGIE INTERVENTIONNELLE
aix2025.sfav.org

Changement de KT: ambulatoire ou en hospitalisation

Pré-opératoire

- A jeun depuis la veille
- Pas d'interruption d'anticoagulants
- Pas d'interruption des médicaments
- Exceptions:
  - Insuline - demi-dose
  - Arrêt d'agonists GLP-1: Semaglutide (Ozempic, Wegovy)

Per-opératoire

- Antibiotiques
  - Sepsis: continue avec Abs prescrits
  - KT thrombosé, dysfonctionnel:
    - Prophylaxie AB < 30 mins. avant l'intervention
- Anesthésie locale
  - Lidocaïne
  - Lidocaïne avec épinéphrine, si anticoagulants
- Sédation i.v. (rare)
  - à titrer ou à proscrire selon la kaliémie
  - Fentanyl 25 à 50 µg
  - Midazolam 1 mg

Technique de dépose

Palper le cuff

Fixation du sein lourd, si besoin

Scopie: confirmer la bonne position du cathéter

Anesthésie locale

Libérer le cuff

Disséquer la gaine de fibrine



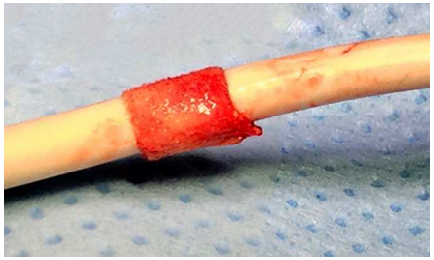

Boston, Medcomp

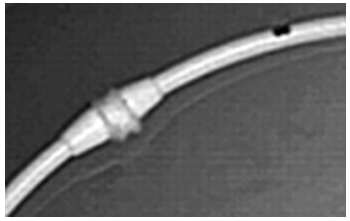

Canaud (Tesio)



Arrow Edge



28ème CONGRÈS DE LA SOCIÉTÉ FRANCOPHONE DE L'ACCÈS VASCULAIRE
Abords vasculaires pour hémodialyse
MERCREDI 18 AU VENDREDI 20 JUIN 2025
• MÉDECINE VASCULAIRE
• PÔLE INFIRMIER
• CHIRURGIE
• NÉPHROLOGIE
• IMAGERIE DIAGNOSTIQUE
• RADIOLOGIE INTERVENTIONNELLE
Palais des Congrès d'Aix-en-Provence
aix2025.sfav.org

Libération du cathéter

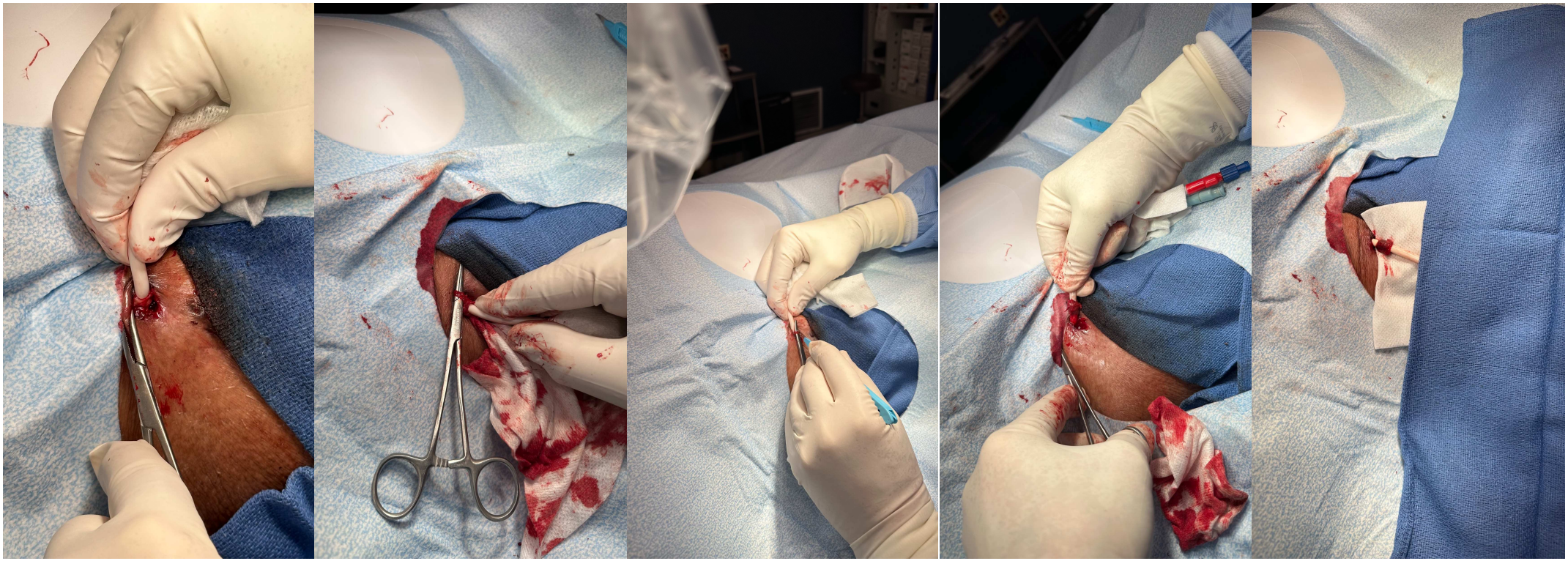

Changement du cathéter

- Insérer le guide. Avancer jusqu'à la VCI
- Retirer le KT, insérer l'introducteur (11 Fr)
- Imagerie des veines centrales, cœur
- Angioplastie: sténose, gaine de fibrine (10 mm)
- Insérer nouveau KT
- Confirmer bonne position, fonction
- Fixation du KT
- Cliché du KT en place

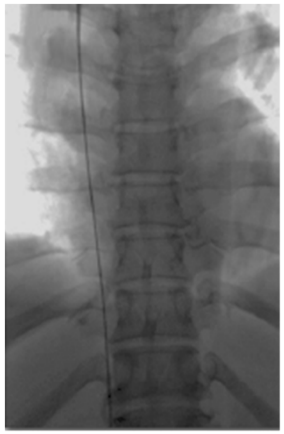

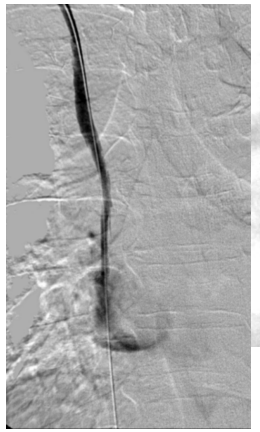







28ème Congrès de la Société Francophone de l'Abord Vasculaire
MERCREDI 18 AU VENDREDI 20 JUIN 2025
Abords vasculaires pour hémodialyse
• MÉDECINE VASCULAIRE
• RÔLE INFIRMIER
• CHIRURGIE
• NÉPHROLOGIE
• IMAGERIE DIAGNOSTIQUE
• RADIOLOGIE INTERVENTIONNELLE
Palais des Congrès d'Aix-en-Provence
aix2025.afav.org

Changement du tunnel sous-cutané

- Fixation du sein lourd, si besoin
- Incision au site d'insertion du KT dans la V. centrale
- Récupérer le KT et diviser
- Insérer le guide. Avancer jusqu'à la VCI
- Retirer le KT, insérer l'introducteur (11 Fr)
- Imagerie des veines centrales, cœur
- Angioplastie (10 mm)
- Nouveau tunnel sous-cutané
- Insérer nouveau KT
- Confirmer bonne position, fonction
- Enlever KT infecté, divisé: culture
- Cliché du KT en place



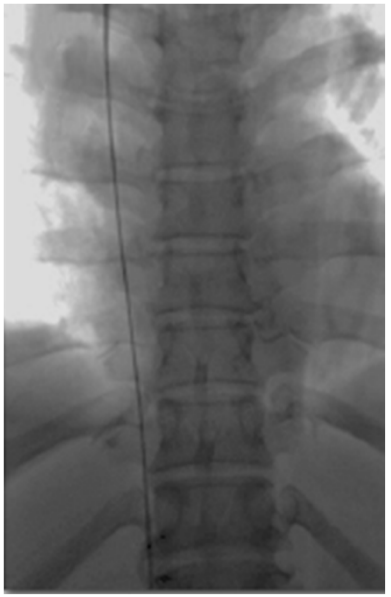

28ème Congrès de la Société Francophone de Médecine Vasculaire
• MÉDECINE VASCULAIRE
• PÔLE INFIRMIER
• CHIRURGIE
• NÉPHROLOGIE
• IMAGERIE DIAGNOSTIQUE
• RADIOLOGIE INTERVENTIONNELLE
Abords vasculaires pour hémodialyse
MERCREDI 18 AU VENDREDI 20 JUIN 2025
Palais des Congrès d'Aix-en-Provence
aix2025.sfav.org

Gaine de fibrine: KT dysfonctionnel, figé en place

TuLIP (Tunnelled Line Intraluminal Plasty)

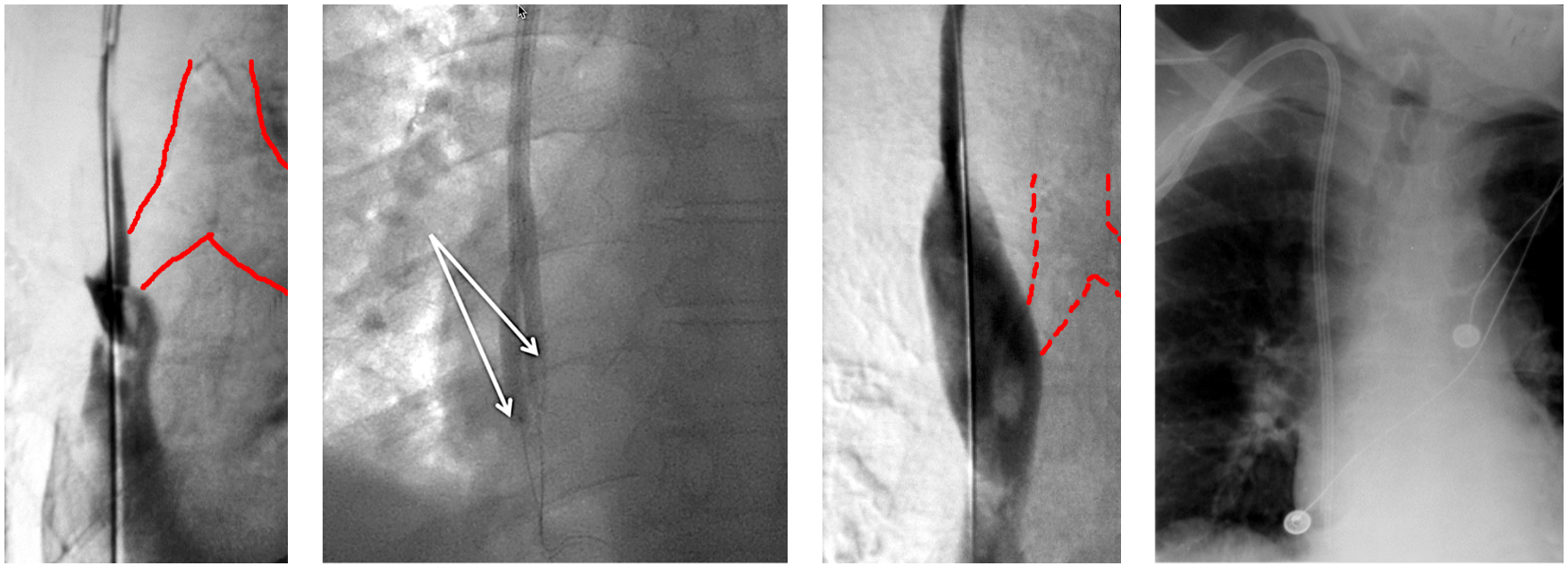

Extraction au laser (rythmologues, chirurgiens cardiaques)

Ahmed R, Cardiovasc Intervent Radiol 2019

28ème Congrès de la Société Francophone de l'Accès Vasculaire
MERCREDI 18 AU VENDREDI 20 JUIN 2025
Abords vasculaires pour hémodialyse
• MÉDECINE VASCULAIRE
• RÔLE INFIRMIER
• CHIRURGIE
• NÉPHROLOGIE
• IMAGERIE DIAGNOSTIQUE
• RADIOLOGIE INTERVENTIONNELLE
Palais des Congrès d'Aix-en-Provence
aix2025.sfav.org

Thrombus mural dans la VCI, OD

Peu de risque de migration lors du changement du KT



Occlusion sur KT: Syndrôme VCS

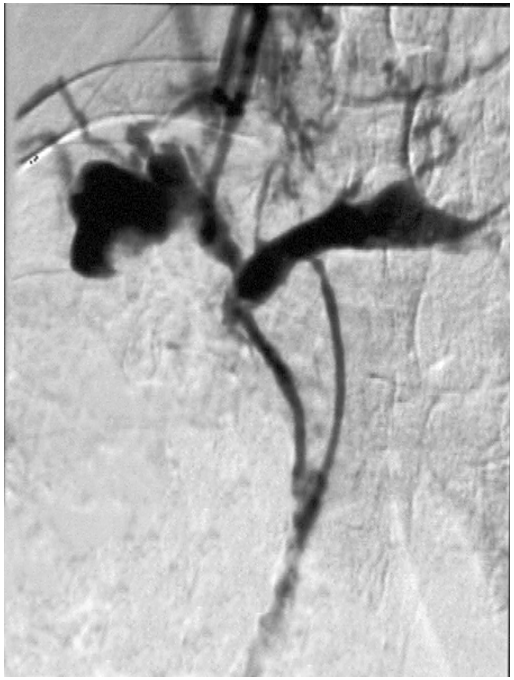



Résultats comparés par voie d'abord

• ***Jugulaire interne***	(Shingarev. JVIR 2013)		
RIJV cath patency	54% @ 6 mos; 35% @ 12 mos.		
LIJV cath patency	36% @ 6 mos; 6% @ 12 mos.		
Median time to CRB	163 days		
% Patients infected	35% @ 3 mos; 54% @ 6 mos; 79% @ 12 mos.		
• ***Fémoral***	(Zaleski. AJR 1999)	(Burton. CVIR 2012)	(Roozbeh MJMS 2021)
Infection rate	.24/100 catheter days	0.14/100 catheter days	21% of catheters
Primary patency	78% @ 6 mos; 55% @ 12 mos.	32% @ 3 mos; 27% @ 6 mos	68% @ 4 mos; 48% @ 6 mos
Secondary patency	95% @ 6 mos; 61% @ 12 mos.		64% @ 3 mos; 32% @ 8 mos
• ***Translombaire***	(Lund. Am J Kid Dis 25)	(Power. Nephrol. Dial. Transplant. 25)	
Infection rate	0.28/100 catheter days	0.28/100 catheter days	
Thrombosis rate	0.33/100 catheter days		
Cumulative patency	52% @ 6 mos; 17% @ 12 mos.	81% @ 6 mos; 73% @ 12 mos.	
• ***Transhépatique***	(Khallaf. Egypt. J Rad 2019)	(Sanal. Diag Interv Radiol 2016)	Al-Ghamdi (E J Rad 2024)
Infection rate	0.15/100 catheter days	0.18/100 catheter days.	0.046/100 catheter days
Thrombosis rate	0.18/100 catheter days	0.37/100 catheter days.	0.18/100 catheter days
Primary patency	290 catheter days	68 catheter days	*68 catheter days
Secondary patency	577 catheter days	136 catheter days	*392 catheter days

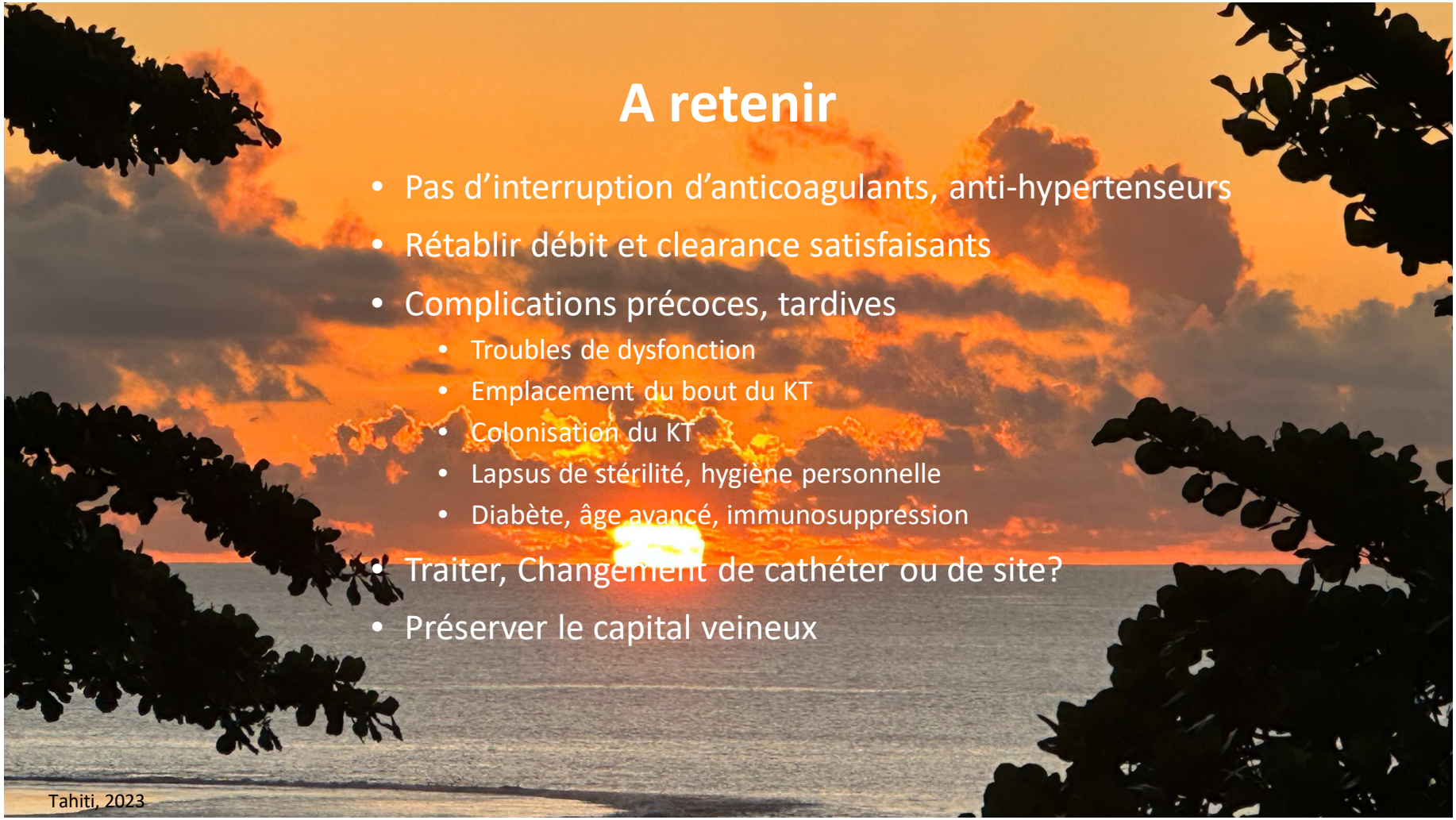
A retenir
• Pas d'interruption d'anticoagulants, anti-hypertenseurs
• Rétablir débit et clearance satisfaisants
• Complications précoces, tardives
• Troubles de dysfonction
• Emplacement du bout du KT
• Colonisation du KT
• Lapsus de stérilité, hygiène personnelle
• Diabète, âge avancé, immunosuppression
• Traiter, Changement de cathéter ou de site?
• Préserver le capital veineux
Tahiti, 2023

Gaine de fibrine occlusive

- ✓ Ballon à haute pression
- ✓ Cutting ballon
- • Lasso
- ➢ Disruption de la gaine

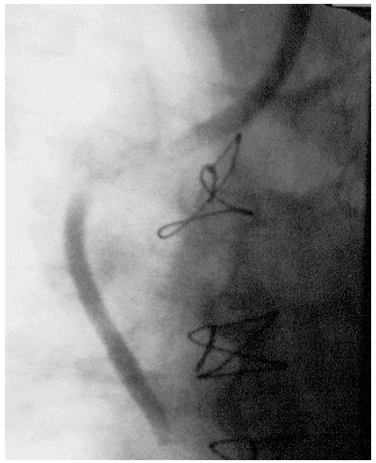

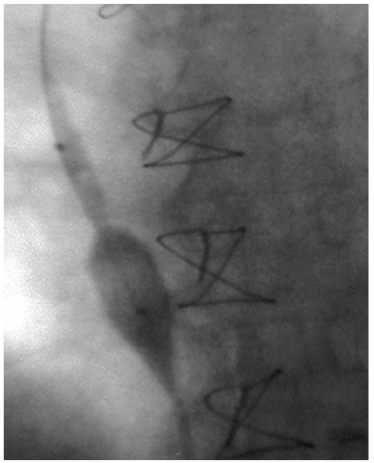

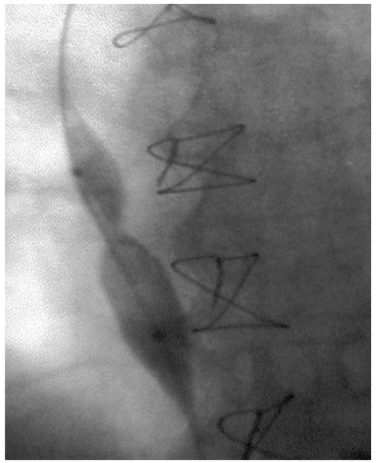

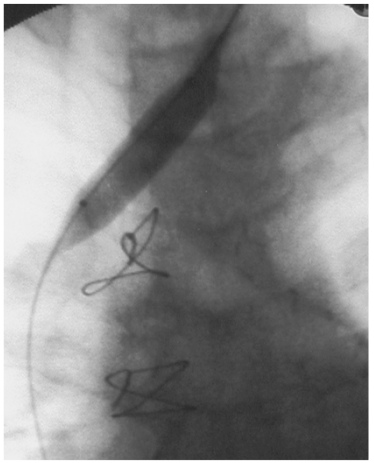

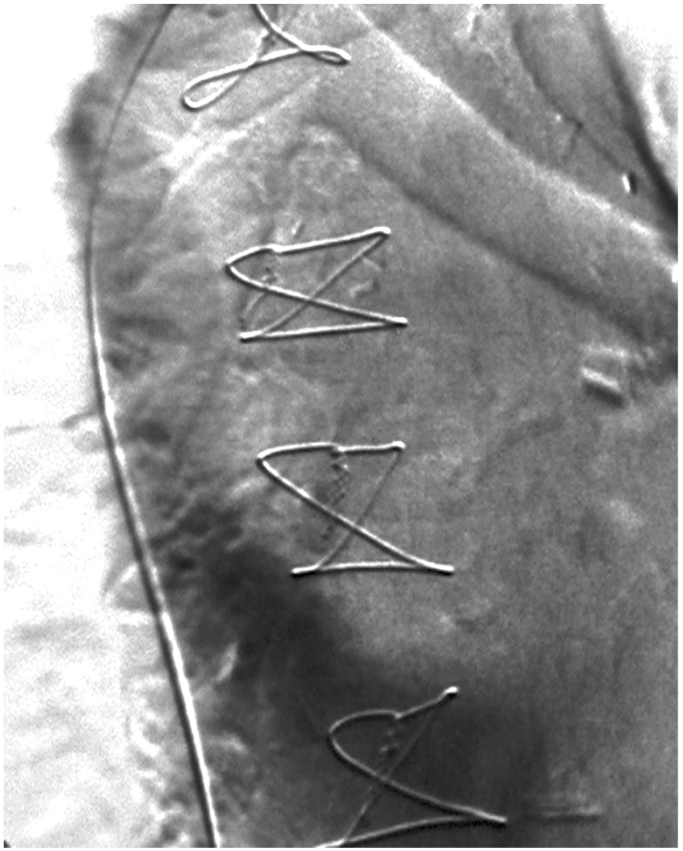

28ème Congrès de la Société Francophone d'Accès Vasculaire
Abords vasculaires pour hémodialyse
MERCREDI 18 AU VENDREDI 20 JUIN 2025
• MÉDECINE VASCULAIRE
• PÔLE INTIMES
• CHIRURGIE
• NÉPHROLOGIE
• IMAGERIE DIAGNOSTIQUE
• RADIOLOGIE INTERVENTIONNELLE
Palais des Congrès d'Aix-en-Provence
aix2025.sfav.org

Traiter, Remplacer, changer de tunnel ou abandonner?

1) Tableau dysfonctionnel:
   - Biofilm, Recul, migration, dysfonction, sténose, thrombose, KT endommagé, perdu
2) Tableau clinque de bactériémie/sepsis:
   - Colonisation du biofilm
   - Bactériémie malgré traitement aux antibiotiques
   - Tableau septique avec cultures positives
   - Tunnelite suppurante
3) Tableau inflammatoire, thrombophilie:
   - Thrombophlébite douloureuse
   - Thrombose
4) Préservation du capital veineux +++

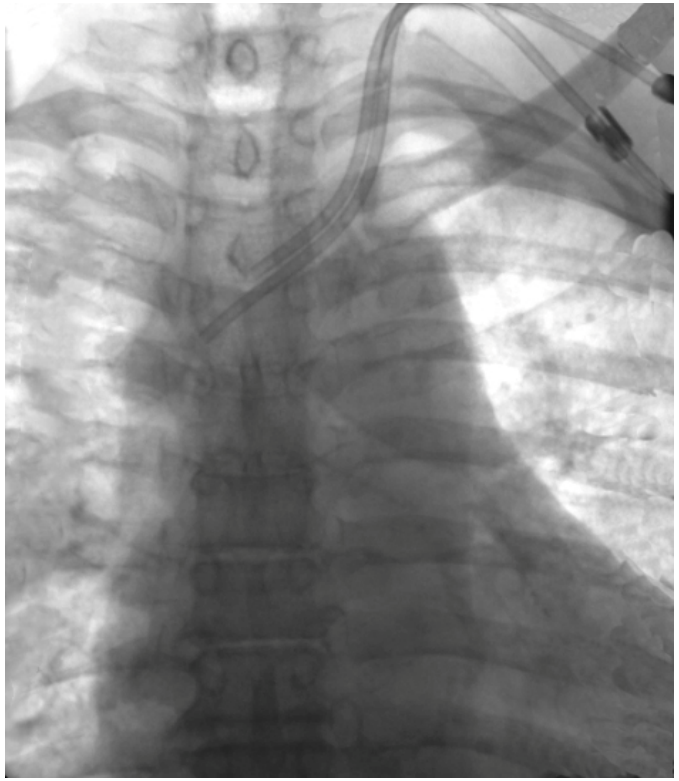

Résultats comparés par voie d'abord

- ***Jugulaire interne*** (Shingarev. JVIR 2013)

RIJV cath patency	54% @ 6 mos; 35% @ 12 mos.
LIJV cath patency	36% @ 6 mos; 6% @ 12 mos.
Median time to CRB	163 days
% Patients infected	35% @ 3 mos; 54% @ 6 mos; 79% @ 12 mos.

- ***Fémoral***

	(Zaleski. AJR 1999)	(Pokala. JVAS 2025)
Infection rate	.24/100 catheter days	0.4/100 catheter days
Primary patency	78% @ 6 mos; 55% @ 12 mos.	
Secondary patency	95% @ 6 mos; 61% @ 12 mos.	

- ***Translombaire***

	(Lund. Am J Kid Dis 25)	(Power. Nephrol. Dial. Transplant. 25)
Infection rate	0.28/100 catheter days	0.28/100 catheter days
Thrombosis rate	0.33/100 catheter days	
Cumulative patency	52% @ 6 mos; 17% @ 12 mos.	81% @ 6 mos; 73% @ 12 mos.

- ***Transhépatique***

	(Khallaf. Egypt. J Rad 2019)	(Sanal. Diag Interv Radiol 2016)	Al-Ghamdi (E J Rad 2024)
Infection rate	0.15/100 catheter days	0.18/100 catheter days.	0.046/100 catheter days
Thrombosis rate	0.18/100 catheter days	0.37/100 catheter days.	0.18/100 catheter days
Primary patency	290 catheter days	68 catheter days	*68 catheter days
Secondary patency	577 catheter days	136 catheter days	*392 catheter days

28ème COURS-CONGRÈS DE LA SOCIÉTÉ FRANCOPHONE DE L'ACCÈS VASCULAIRE
MERCREDI 18 AU VENDREDI 20 JUIN 2025
Abords vasculaires pour hémodialyse
• MÉDECINE VASCULAIRE • RÔLE INFIRMIER • CHIRURGIE • NÉPHROLOGIE • IMAGERIE DIAGNOSTIQUE • RADIOLOGIE INTERVENTIONNELLE
Palais des Congrès d'Aix-en-Provence
aix2025.sfav.org

Cathéter dysfonctionnel

- Occlusion:
  - Plicature, torsion, mauvaise position
  - Retirer KT du tunnel
  - Repositionner
  - Révision du tunnel au cou
- Aspiration difficile/par à coups:
  - Vérifier position du KT
  - Tourner le KT à 180^0
  - Avancer/retirer l'extrémité

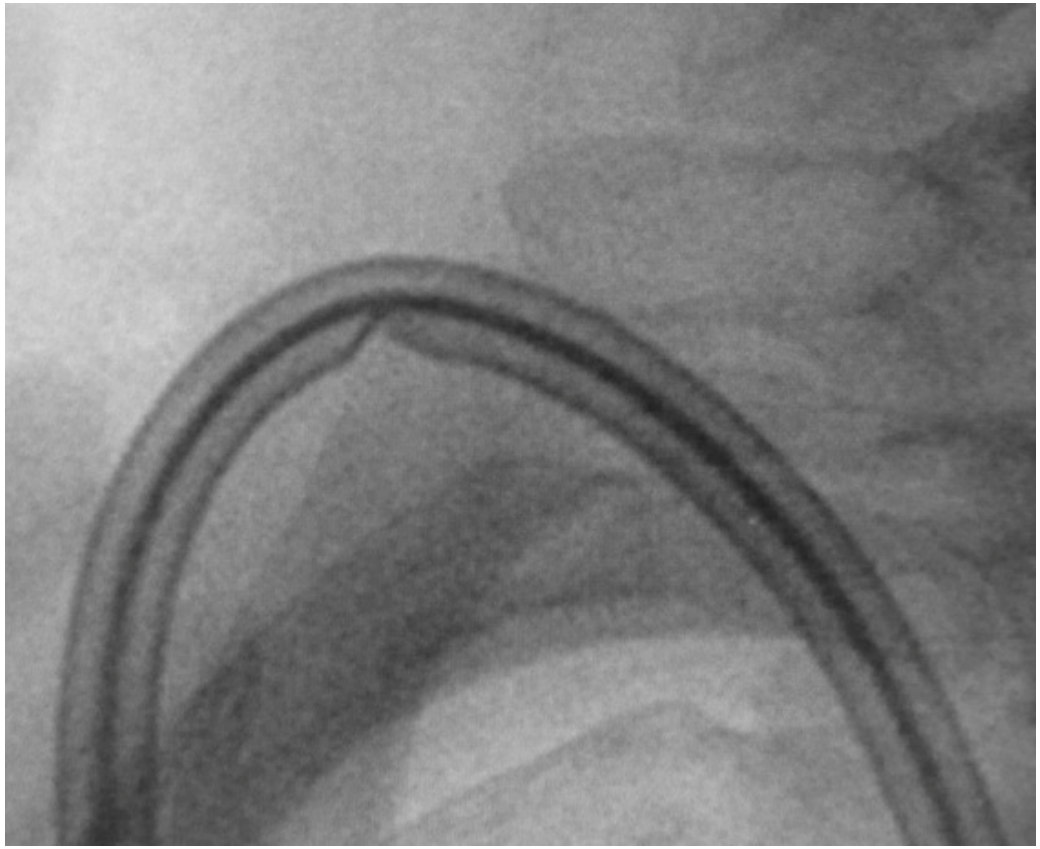

28ème Congrès de la Société Francophone d'Accès Vasculaire
Abords vasculaires pour hémodialyse
MERCREDI 18 AU VENDREDI 20 JUIN 2025
Palais des Congrès d'Aix-en-Provence
• MÉDECINE VASCULAIRE
• PÔLE INFIRMIER
• CHIRURGIE
• NÉPHROLOGIE
• IMAGERIE DIAGNOSTIQUE
• RADIOLOGIE INTERVENTIONNELLE
aix2025.sfav.org

Gaine de fibrine. Bas débit à 150 mL/min.

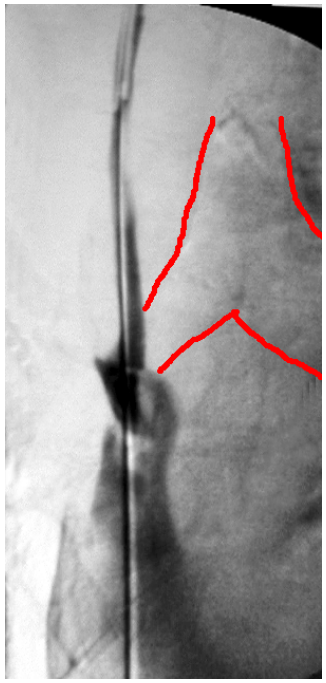

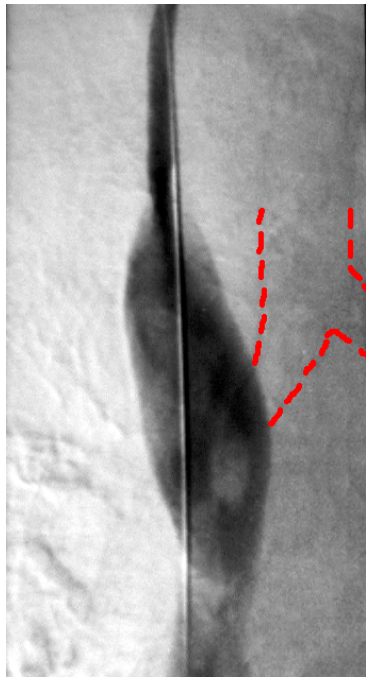

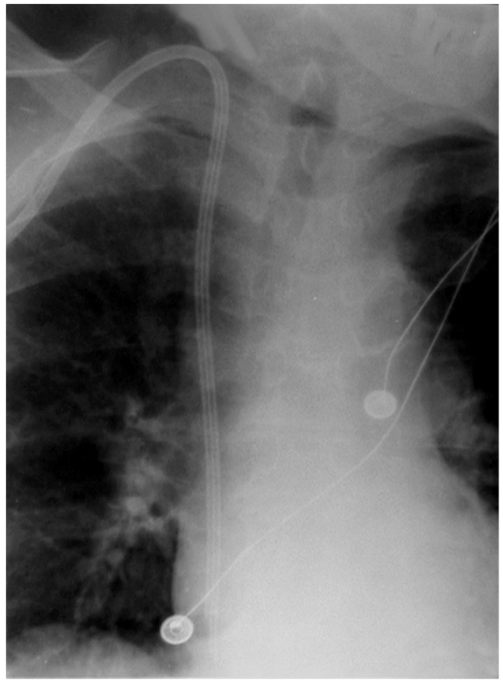







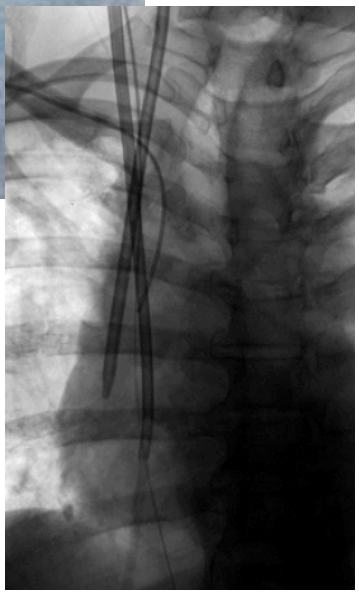

28ème CONGRÈS DE LA SOCIÉTÉ FRANCOPHONE
Abords vasculaires pour hémodialyse
MERCREDI 18 AU VENDREDI 20 JUIN 2025
• MÉDECINE VASCULAIRE
• PÔLE INFIRMIER
• CHIRURGIE
• NÉPHROLOGIE
• IMAGERIE DIAGNOSTIQUE
• RADIOLOGIE INTERVENTIONNELLE
Palais des Congrès d'Aix-en-Provence
aix2025.sfav.org





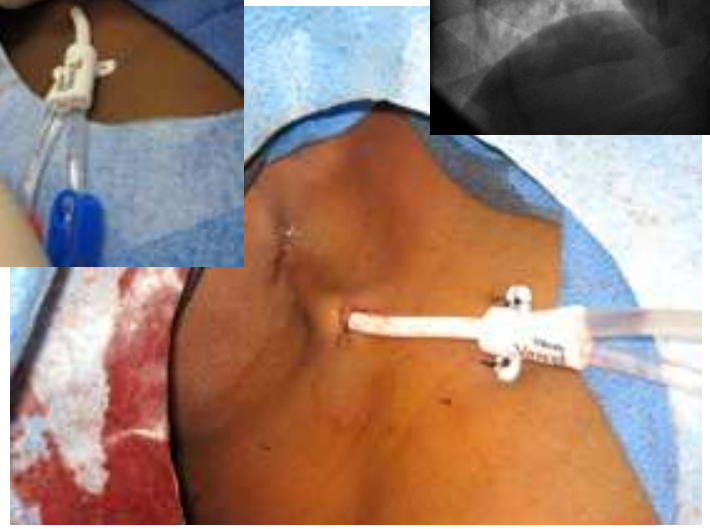



28ème Congrès de la Société Francophone de l'Abord Vasculaire
MERCREDI 18 AU VENDREDI 20 JUIN 2025
Abords vasculaires pour hémodialyse
• MÉDECINE VASCULAIRE
• RÔLE INFIRMIER
• CHIRURGIE
• NÉPHROLOGIE
• IMAGERIE DIAGNOSTIQUE
• RADIOLOGIE INTERVENTIONNELLE
Palais des Congrès d'Aix-en-Provence
aix2025.sfav.org

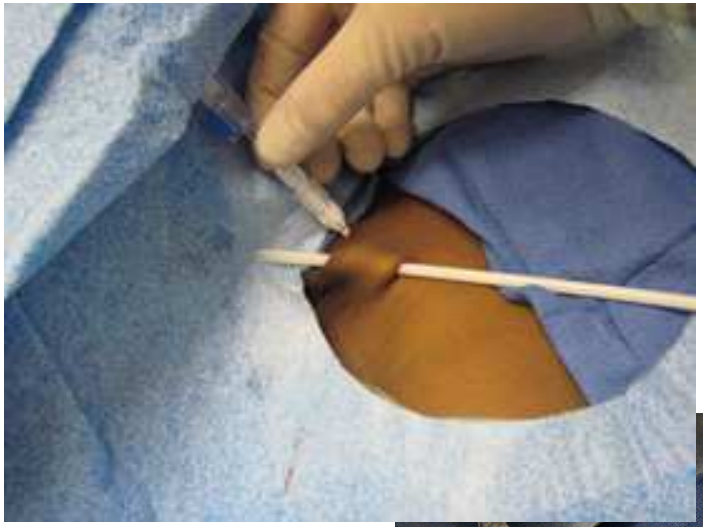

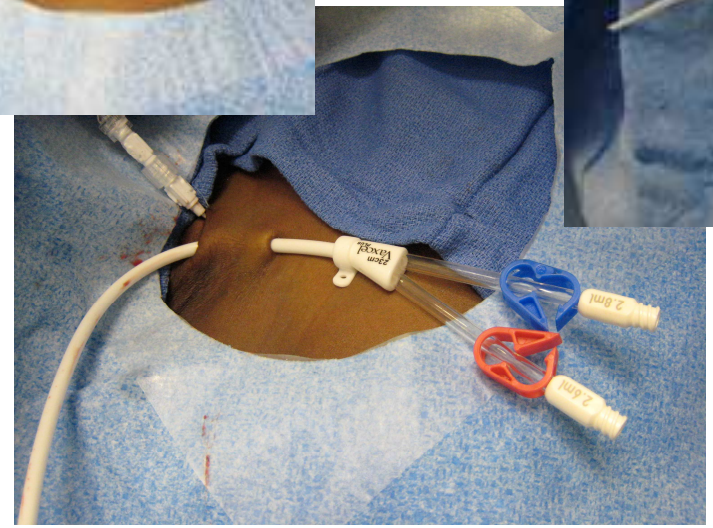

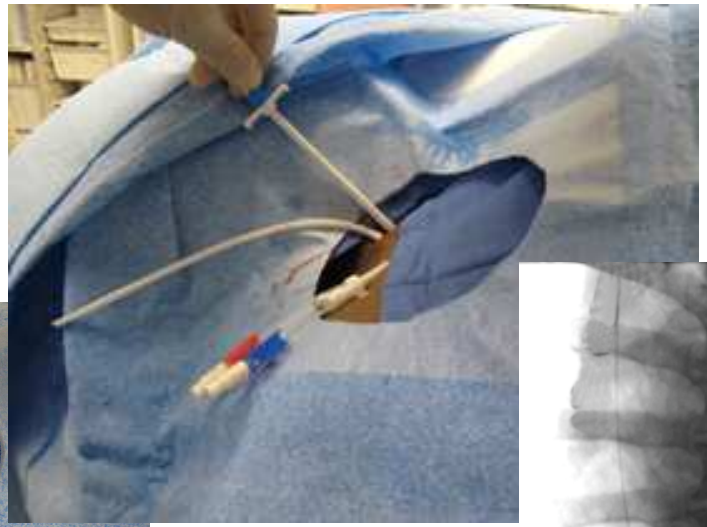



Dissection du cuff

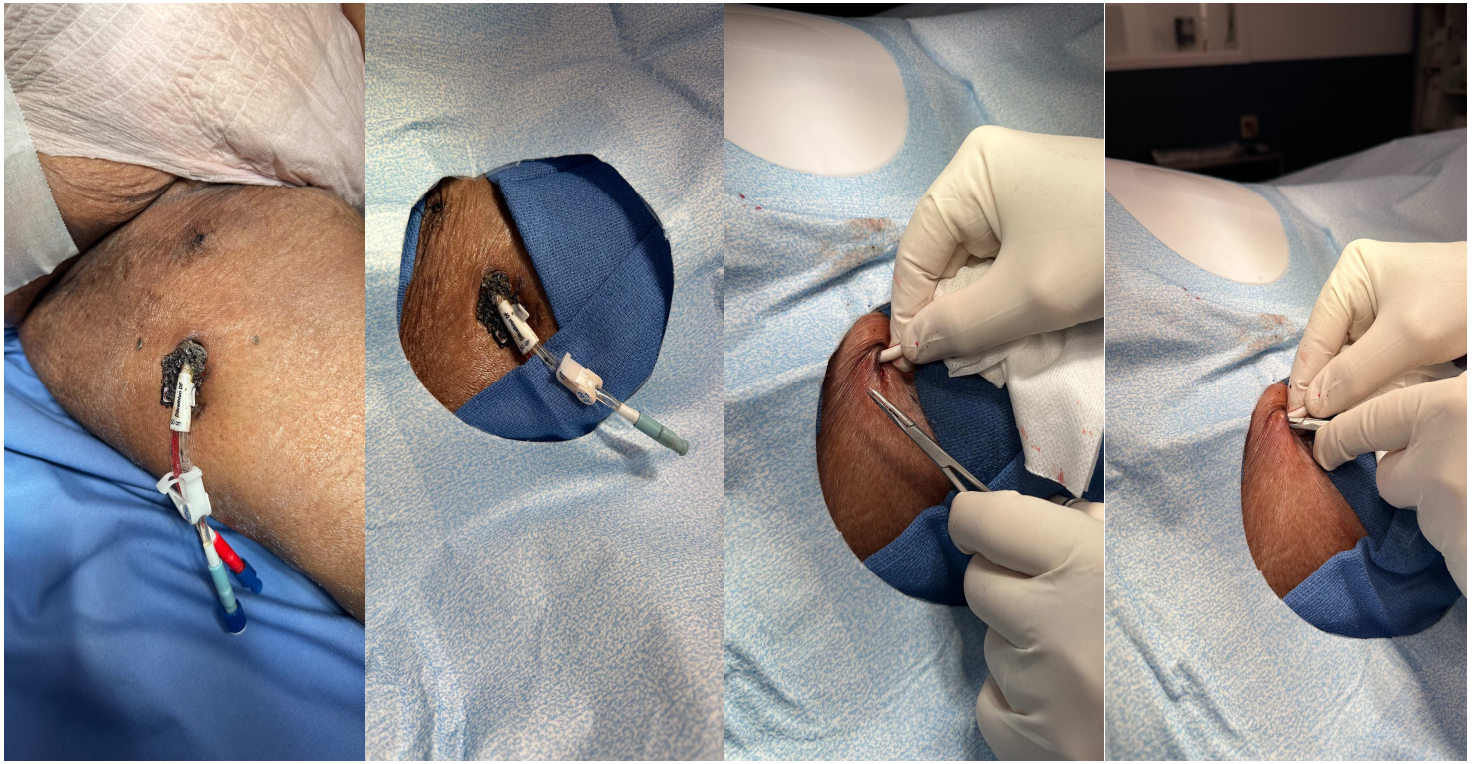

Réinsertion d’un KT dans un tract récent abandonné/perdu

- Réinsertion à travers le même tunnel sous-cutané

Cas Particuliers

- Hémophilie, thrombocytopénie
- L’obésité
- Porte de jeunes enfants
- Diabète, malnutrition




28ème
CONGRÈS
MERCREDI 18 AU VENDREDI 20
JUIN 2025
Abords vasculaires pour hémodialyse
• MÉDECINE VASCULAIRE
• PÔLE INFIRMIER
• CHIRURGIE
• NÉPHROLOGIE
• IMAGERIE DIAGNOSTIQUE
• RADIOLOGIE INTERVENTIONNELLE
Palais des Congrès d'Aix-en-Provence
aix2025.sfav.org

Remplacer, changer de site ou abandonner?

Préservation du capital veineux

Tableau d'infection avec cultures positives

Recul, migration, dysfonction, thrombose, extrusion

Bactériémie malgré traitement aux antibiotiques

Cathéter endommagé

Thrombophlébite

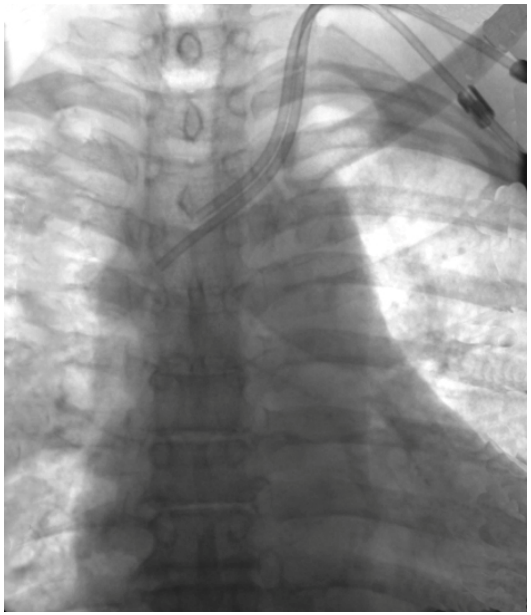

Occlusion sur KT: Syndrôme VCS

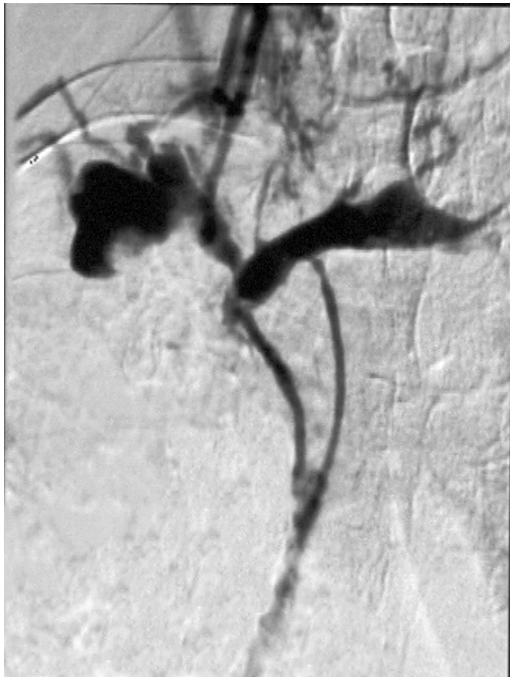



Histologic Changes in the Human Vein Wall Adjacent to Indwelling Central Venous Catheters



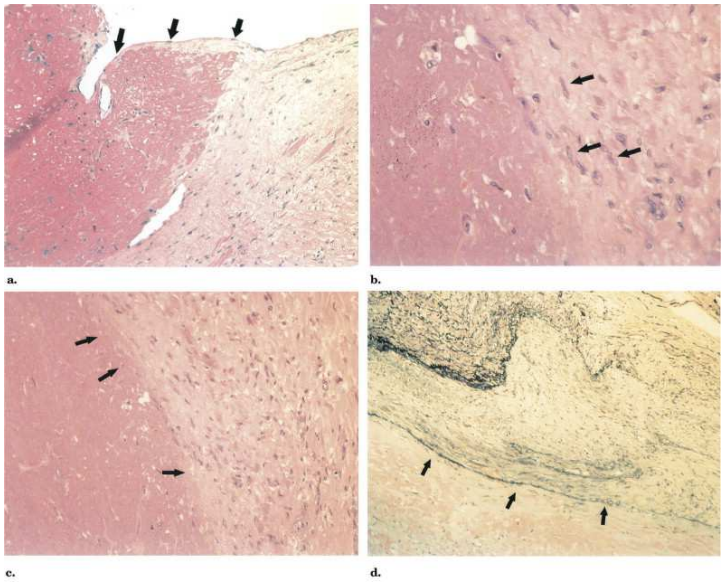

Forauer A. et al. JVIR 2003 14, 1163-1168

28ème Congrès de la Société Francophone de Médecine Vasculaire
Abords vasculaires pour hémodialyse
MERCREDI 18 AU VENDREDI 20 JUIN 2025
Palais des Congrès d'Aix-en-Provence
• MÉDECINE VASCULAIRE
• PÔLE INFIRMIER
• CHIRURGIE
• NÉPHROLOGIE
• IMAGERIE DIAGNOSTIQUE
• RADIOLOGIE INTERVENTIONNELLE
aix2025.sfav.org

KT VCI: hypodébit, occlusion sur KT

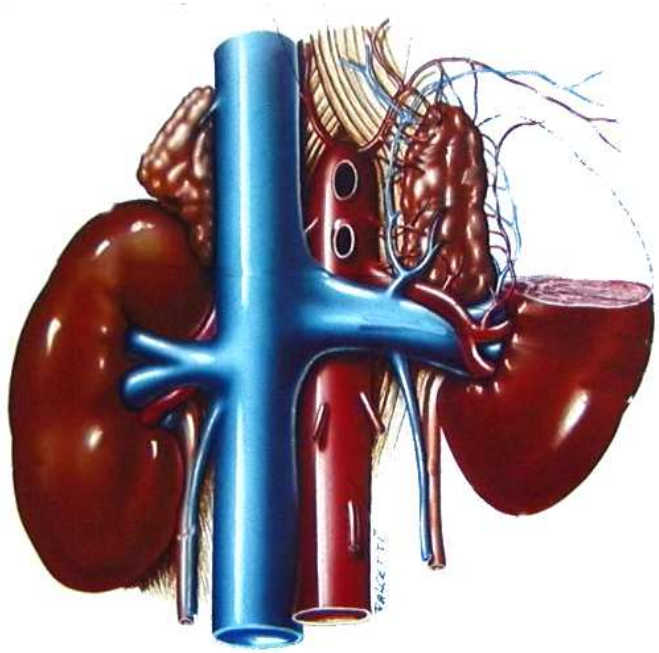



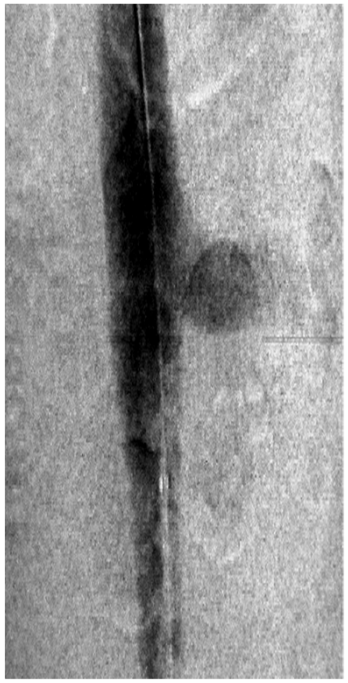

Insérer un guide jusqu'à la VCI

Reculer le cathéter, étudier la VCS
± traiter le manchon de fibrine

Echanger le cathéter sur guide

Scopie: confirmer la bonne position

Fixation avec sutures

Cliché radio de contrôle

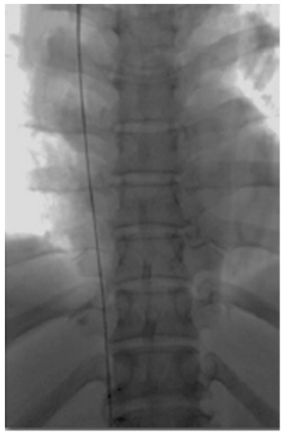

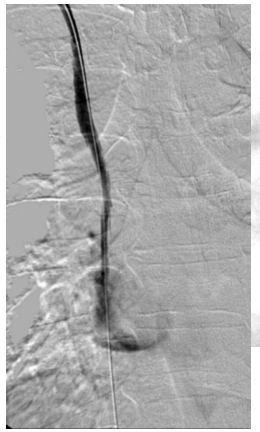







28ème Congrès de la Société Francophone d'Accès Vasculaire
Abords vasculaires pour hémodialyse
MERCREDI 18 AU VENDREDI 20 JUIN 2025
• MÉDECINE VASCULAIRE
• PÔLE INFIRMIER
• CHIRURGIE
• NÉPHROLOGIE
• IMAGERIE DIAGNOSTIQUE
• RADIOLOGIE INTERVENTIONNELLE
Palais des Congrès d'Aix-en-Provence
aix2025.sfav.org

Cas particuliers

Le diabète

La malnutrition

L’hémophilie, la thrombocytopénie

L’obésité

Porte de jeunes enfants

