La cartographie idéale pas à pas

Yara FARES

Médecin vasculaire, ROUEN

18/06/2025



Examen clinique et interrogatoire

- Diabète, HTA, artériopathie, fdrCV
- Pouls, ischémie digitale, trouble trophique
- Antécédents de cathéter, CIP, PM, middline, piccline
- Antécédents de TVP du MS
- Circulation veineuse collatérale
- Latéralisation

KDOQI

Statements: Patient Clinical Examination

7.1 KDOQI recommends that a physical examination focused on vascular anatomy be the basis for the initial assessment and planning of vascular access creation. ***(Conditional Recommendation, Very Low Quality of Evidence)***

7.2 KDOQI considers it reasonable to have greater emphasis on and more training in preoperative clinical examination to assess patients and their vessels to determine the type and location of their vascular access. ***(Expert Opinion)***



Indication de cartographie

Recommendation 8	Class	Level	Refs
Pre-operative ultrasonography of bilateral upper extremity arteries and veins is recommended in all patients when planning the creation of a vascular access.	I	A	106,107,109

Eur JVascEndovascSurg(2018)55,757e818

KDOQI

7.3 **KDOQI suggests selective preoperative ultrasound in patients at high risk of AV access failure (Table 7.2) rather than routine vascular mapping in all patients (*Conditional Recommendation, Low Quality of Evidence*).**

Table 7.2. Examples of Risk Factors For Which Vessel Mapping May Be Beneficial

Clinical Problem	Risk Factors
Fistula failure	Elderly age, female, comorbidities (eg, peripheral vascular disease, coronary artery disease), small pediatric patients
Peripheral vessel damage	Ipsilateral: PICC insertion, other iatrogenic (eg, venipuncture), self-inflicted (eg, IVDU), disease states (eg, vasculitis), radial artery harvesting for CABG
Central venous stenosis	Multiple CVCs; prolonged CVC duration; cardiac implantable electronic device; PICC; surgery or trauma to neck, chest, upper extremity
Limitations to physical examination	Morbid obesity, suboptimal conditions (eg, patient dehydrated or vasoconstricted), poor skin integrity, patient refusal

AJKD Vol 75 | Iss 4 | Suppl 2 | April 2020

Abords vasculaires pour hémodialyse
MERCREDI 18 AU VENDREDI 20 JUIN 2025
Palais des Congrès d'Aix-en-Provence

Clinical Trial > J Ultrasound Med. 2001 Mar;20(3):217-22. doi: 10.7863/jum.2001.20.3.217.

Cephalic vein and hemodialysis fistula: surgeon's observation versus color Doppler ultrasonographic findings

I Mihmanli [1], K Besirli, S Kurugoglu, K Atakir, S Haider, G Ogut, F Numan, E Canturk, A G Sayin

Echec primaire de 25% à 6%

> J Vasc Access. 2013 Jan-Mar;14(1):83-8. doi: 10.5301/jva.5000097. Epub 2012 Sep 11.

The clinical utility of vascular mapping with Doppler ultrasound prior to arteriovenous fistula construction for hemodialysis access

Gökhan Ilhan [1], Ertap Esi, Sahin Bozok, Ismail Yürekli, Berkan Özpak, Ahmet Özelçi, Bugra Destan, Ali Gürbüz

Perméabilité primaire de 75% à 97% (p=.001)

Review > Eur J Vasc Endovasc Surg. 2015 May;49(5):600-5. doi: 10.1016/j.ejvs.2015.01.012. Epub 2015 Feb 27.

The Necessity for Routine Pre-operative Ultrasound Mapping Before Arteriovenous Fistula Creation: A Meta-analysis

G S Georgiadis [1], D G Charalampidis [1], C Argyriou [1], E I Georgakarakos [1], M K Lazarides [2]

5 études en faveur d'un ED de routine



Cartographie

- Sonde linéaire et sonde plus basse fréquence

- +/-sonde linéaire plus haute fréquence superficielle

Sonde	Fréquence approximative*
Linéaire vasculaire	7–4 MHz
Microconvexe	5–9 MHz



Importance des conditions d’examen







Korten Eur Vasc Endovasc Surg 2009

28ème Congrès de la Société Francophone de l'Accès Vasculaire
MERCREDI 18 AU VENDREDI 20 JUIN 2025
Abords vasculaires pour hémodialyse
• MÉDECINE VASCULAIRE
• RÔLE INFIRMIER
• CHIRURGIE
• NÉPHROLOGIE
• IMAGERIE DIAGNOSTIQUE
• RADIOLOGIE INTERVENTIONNELLE
Palais des Congrès d'Aix-en-Provence
aix2025.sfav.org

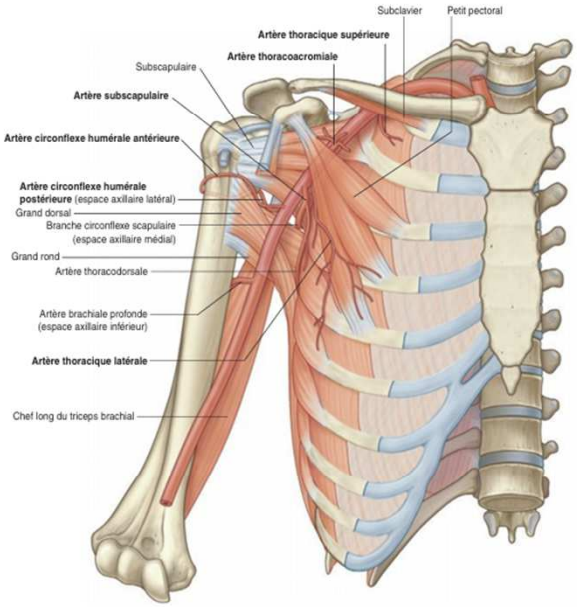

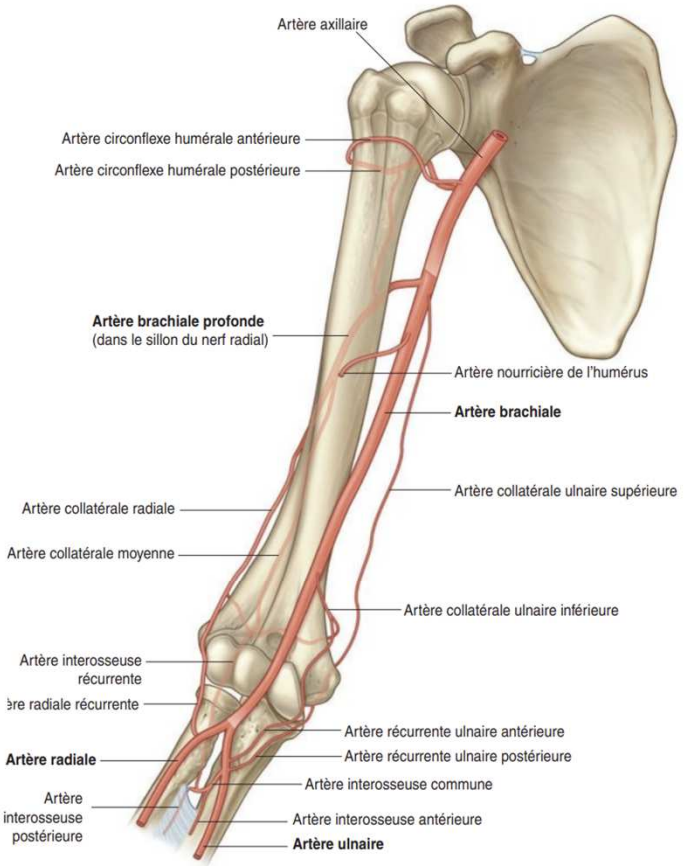

Figure 4.3 Artère brachiale.
Source : *Gray's, anatomie pour les étudiants*. 3e éd. Issy-les-Moulineaux : Elsevier Masson; 2015.

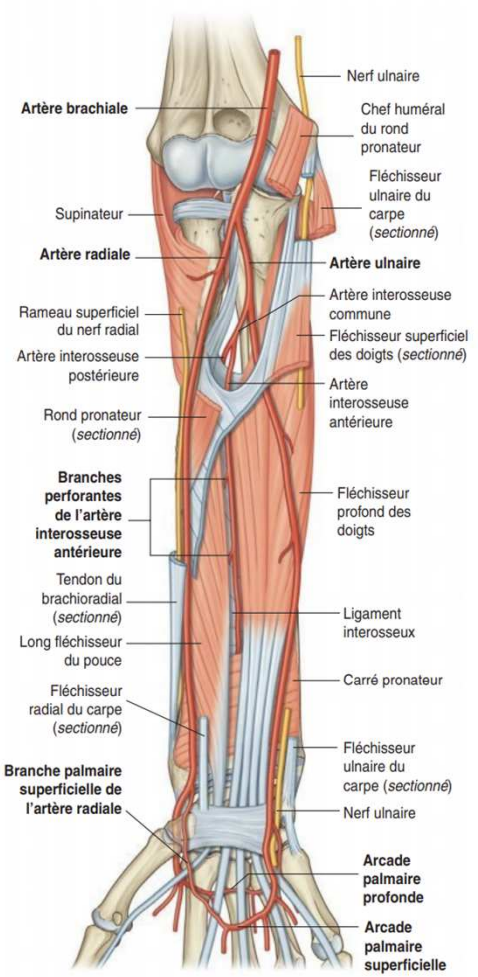

Figure 4.4 Artères de l'avant-bras.
Source : *Gray's, anatomie pour les étudiants*. 3e éd. Issy-les-Moulineaux : Elsevier Masson; 2015.

28ème Congrès de la Société Francophone de Médecine Vasculaire
Abords vasculaires pour hémodialyse
MERCREDI 18 AU VENDREDI 20 JUIN 2025
• MÉDECINE VASCULAIRE
• PÔLE INTIMES
• CHIRURGIE
• NÉPHROLOGIE
• IMAGERIE DIAGNOSTIQUE
• RADIOLOGIE INTERVENTIONNELLE
Palais des Congrès d'Aix-en-Provence
aix2025.sfav.org

Calcification in arteriovenous fistula blood vessels may predict arteriovenous fistula failure: a 5-year follow-up study

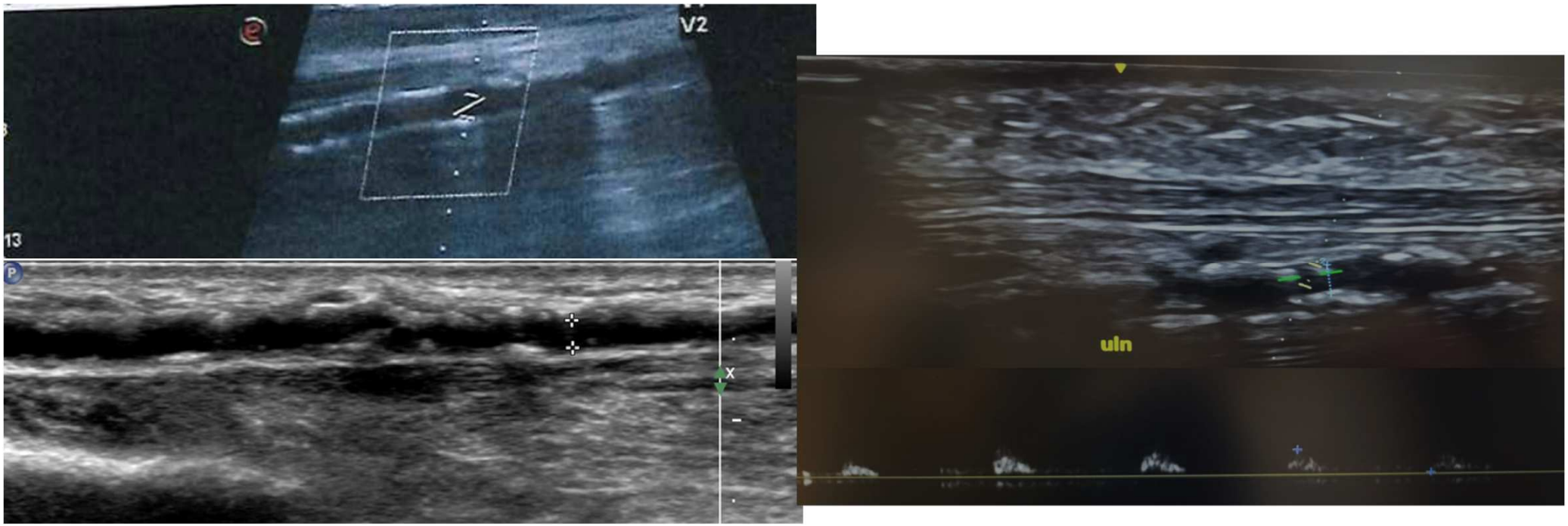

HR of 3.42 (P = 0.049)

Jankovic Int Urol Nephrol 2017

28ème Congrès de la Société Francophone d'Accès Vasculaire
Abords vasculaires pour hémodialyse
MERCREDI 18 AU VENDREDI 20 JUIN 2025
Palais des Congrès d'Aix-en-Provence
• MÉDECINE VASCULAIRE
• PÔLE INTERNES
• CHIRURGIE
• NÉPHROLOGIE
• IMAGERIE DIAGNOSTIQUE
• RADIOLOGIE INTERVENTIONNELLE
aix2025.sfav.org

Evaluer la sous clavière!!



Journal of the American College of Cardiology
© 2004 by the American College of Cardiology Foundation
Published by Elsevier Inc.

Vol. 44, No. 3, 2004
ISSN 0735-1097/04/$30.00
doi:10.1016/j.jacc.2004.04.044

Subclavian Artery Stenosis: Prevalence, Risk Factors, and Association With Cardiovascular Diseases

Ramin Shadman, BA,* Michael H. Criqui, MD, MPH,† Warner P. Bundens, MD,‡ Arnost Fronek, MD, PHD,‡ Julie O. Denenberg, MA,† Anthony C. Gamst, PHD,† Mary M. McDermott, MD§

Table 3. The Prevalence of Subclavian Stenosis in Population Cohorts and Clinical Cohorts*

Prevalence (95% CI)	Population Cohort (n = 2,885) 1.9% (1.4, 2.4)	Clinical Cohort (n = 1,227)† 7.1% (5.7, 8.7)
Age <50 yrs	1.4% (0.6, 2.6)	N/A
Age 50–59 yrs	1.5% (0.8, 2.7)	4.3% (1.6, 9.0)‡
Age 60–69 yrs	1.7% (0.9, 2.9)	5.8% (3.8, 8.4)
Age 70+ yrs	2.7% (1.7, 4.1)	8.7% (6.6, 11.1)
NHW	2.3% (1.7, 3.1)	6.0% (4.6, 7.6)
AA	0.6% (0.1, 2.2)	14.0% (8.8, 20.8)
Hispanic	1.7% (0.6, 3.8)	10.5% (2.9, 24.8)
Other	0.4% (0.0, 1.9)	8.3% (1.8, 22.5)
Current or past smoker	2.2% (1.5, 3.0)	7.4% (5.9, 9.2)
Ever diabetic	1.6% (0.2, 5.6)	8.0% (4.6, 12.6)
Ever hypertensive	2.5% (1.6, 3.8)	8.5% (6.7, 10.7)
PAD	10.1% (6.0, 15.6)	9.3% (7.3, 11.5)
Ever had a stroke	2.5% (0.1, 13.2)	8.7% (4.8, 14.2)
CAD	1.5% (0.2, 5.3)	6.0% (3.9, 8.7)

28ème Congrès de la Société Francophone de Médecine Vasculaire
Abords vasculaires pour hémodialyse
MERCREDI 18 AU VENDREDI 20 JUIN 2025
Palais des Congrès d'Aix-en-Provence
aix2025.sfav.org

Test des arcades

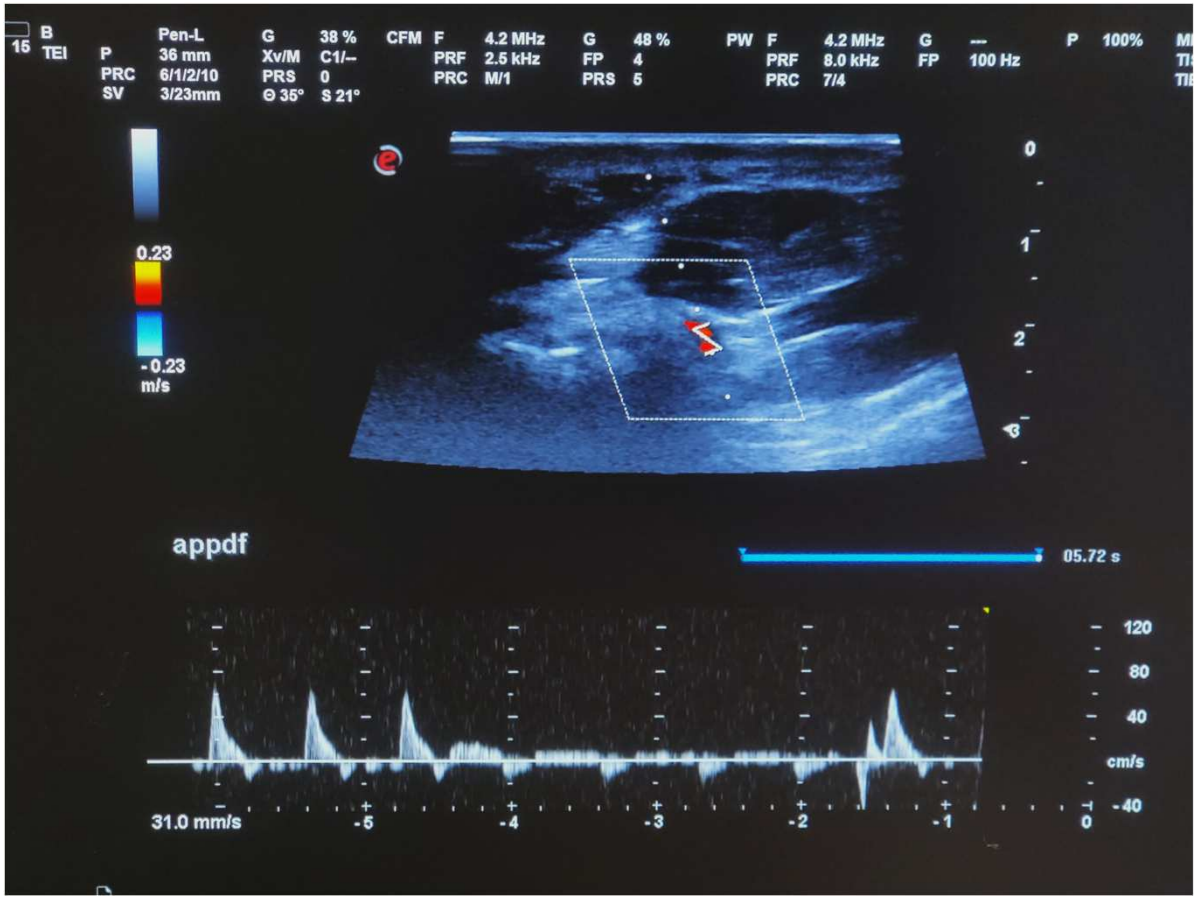

28ème Congrès de la Société Francophone de Dialyse
Abords vasculaires pour hémodialyse
MERCREDI 18 AU VENDREDI 20 JUIN 2025
Palais des Congrès d'Aix-en-Provence
• MÉDECINE VASCULAIRE
• PÔLE INFIRMIER
• CHIRURGIE
• NÉPHROLOGIE
• IMAGERIE DIAGNOSTIQUE
• RADIOLOGIE INTERVENTIONNELLE
aix2025.sfav.org

Anticiper le risque d'ischémie



Δc Ischémie	Se	Sp
PD<60 mmHg	100%	87%
IDB <0,4	92%	96%

↘ P de 30mmHg et de 15% d'IPS

Odland MD Surgery 1991; Schanzer A Vasc Med 2006; Goff CF Ann Vasc Surg 2000.

Variations anatomiques

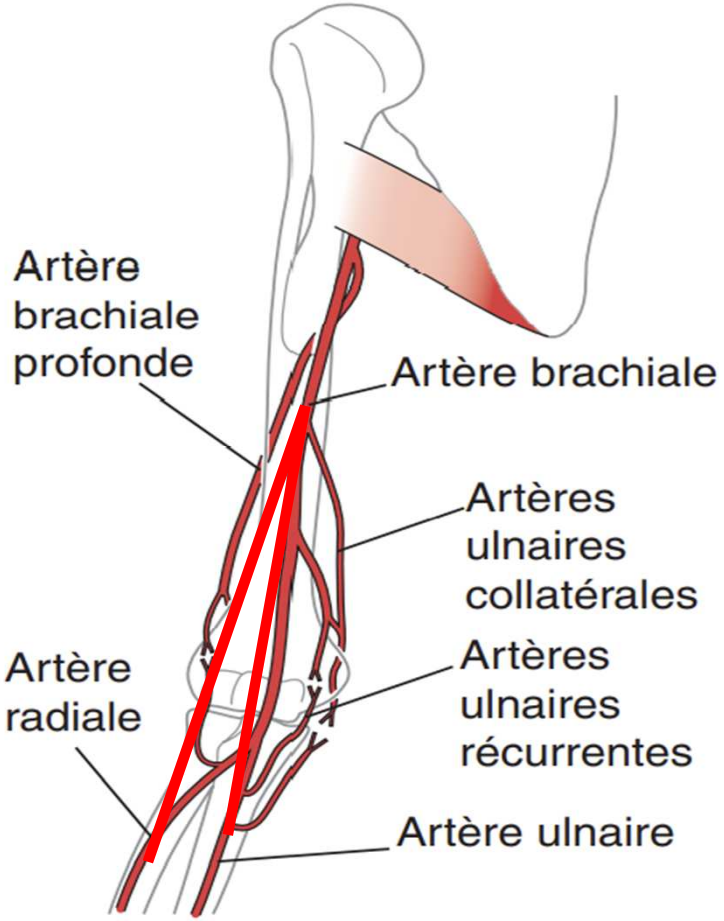

15%

28ème Congrès de la Société Francophone de Médecine Vasculaire
Abords vasculaires pour hémodialyse
MERCREDI 18 AU VENDREDI 20 JUIN 2025
Palais des Congrès d'Aix-en-Provence
aix2025.sfav.org

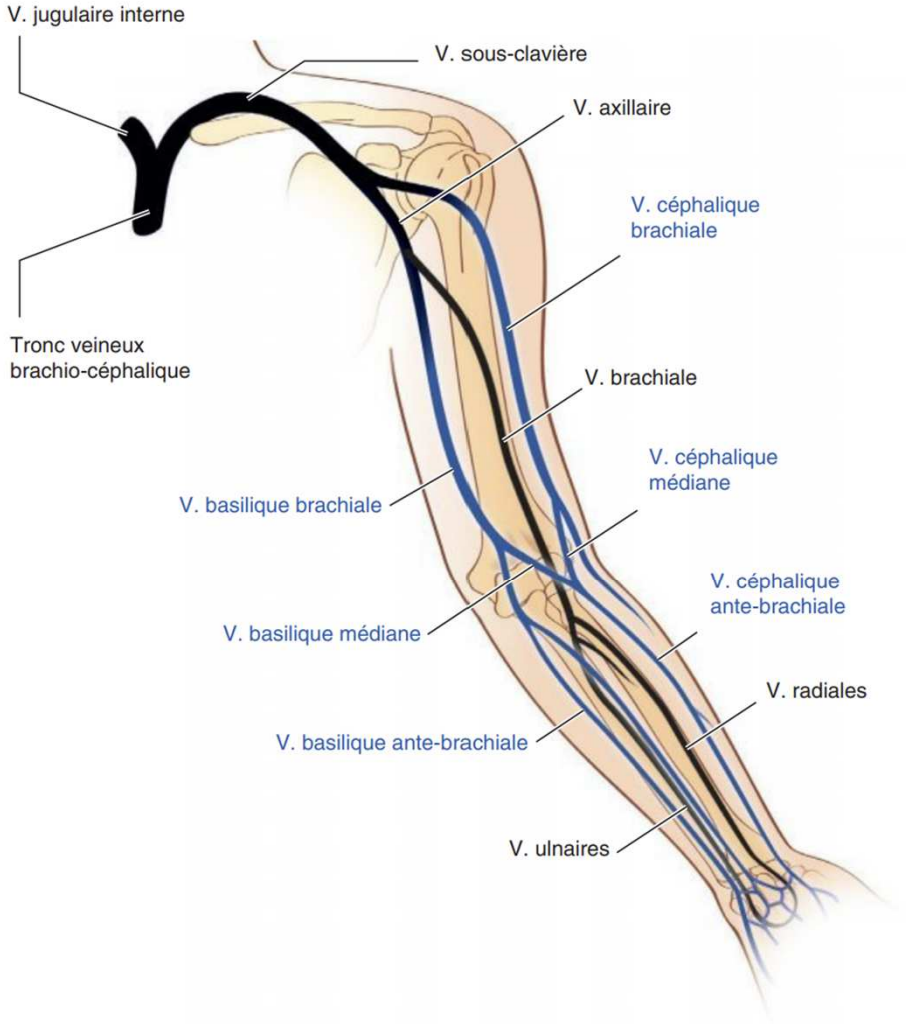

Figure 5.1 Réseaux veineux profond (noir) et superficiel (bleu) du membre supérieur.

V. : veine.

Illustration : Annaïck Péron.

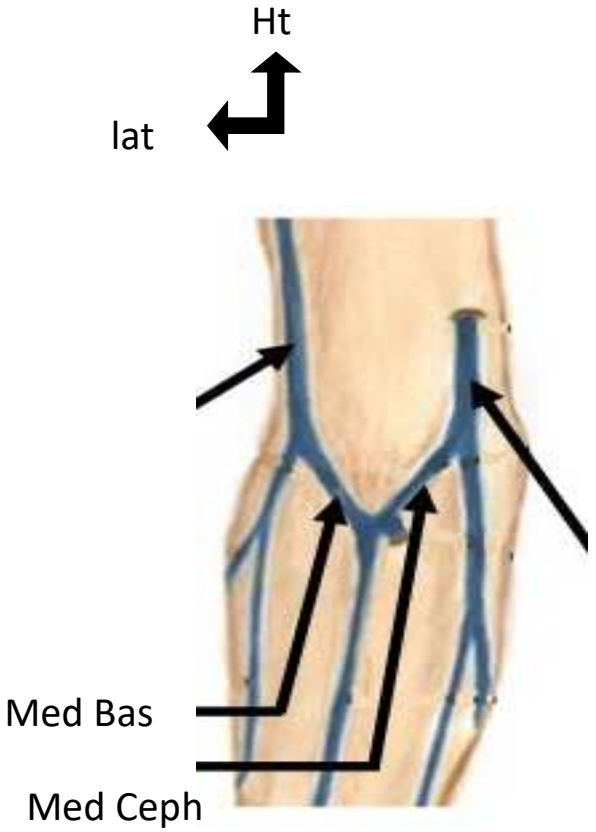





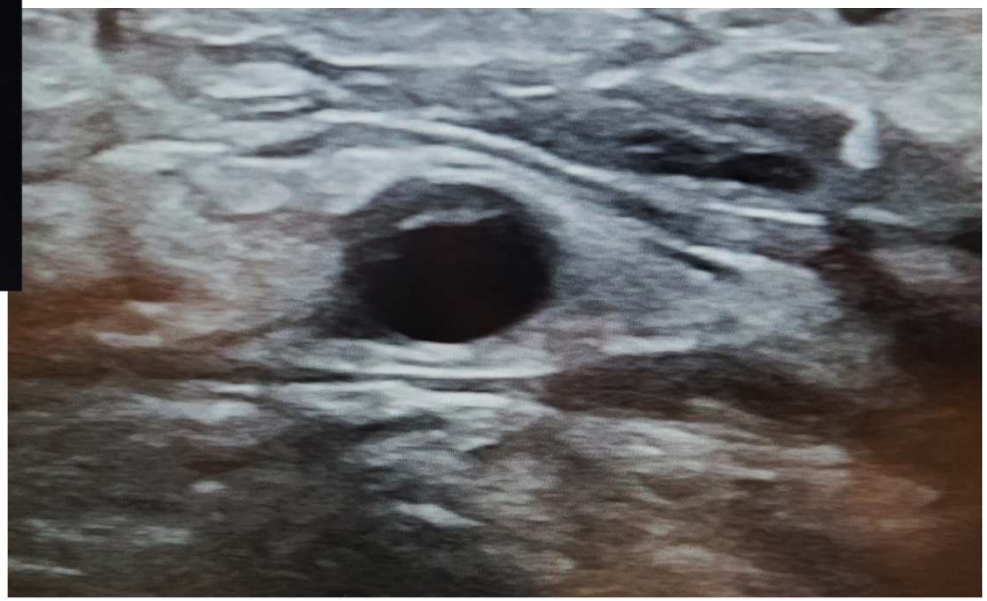

28ème Congrès de la Société Francophone de Chirurgie Vasculaire
Abords vasculaires pour hémodialyse
MERCREDI 18 AU VENDREDI 20 JUIN 2025
• MÉDECINE VASCULAIRE
• PÔLE INTIMISTE
• CHIRURGIE
• NÉPHROLOGIE
• IMAGERIE DIAGNOSTIQUE
• RADIOLOGIE INTERVENTIONNELLE
Palais des Congrès d'Aix-en-Provence
aix2025.sfav.org

Variations anatomiques

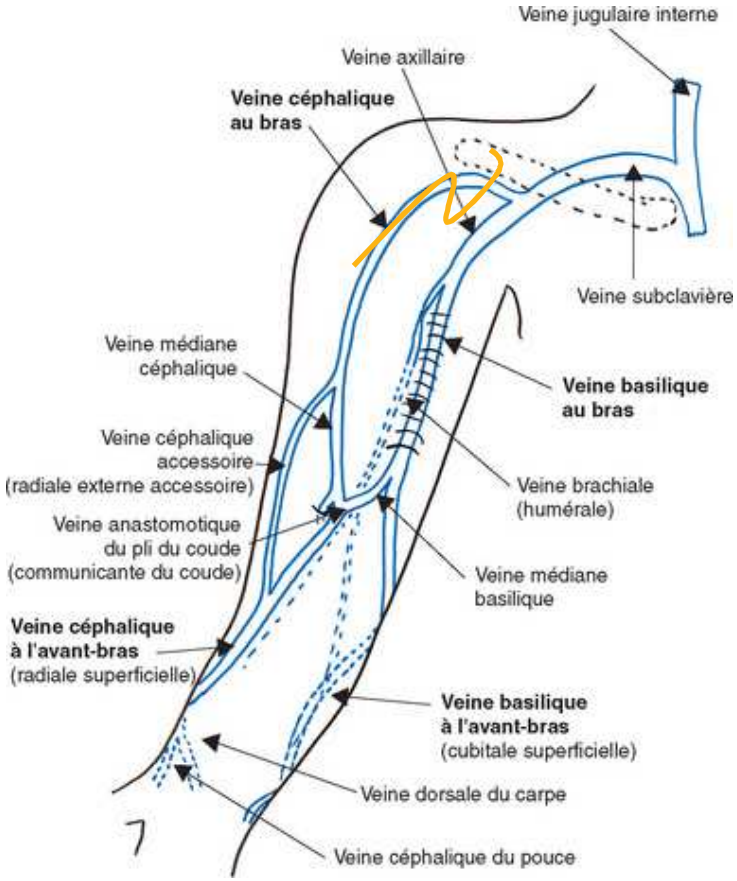

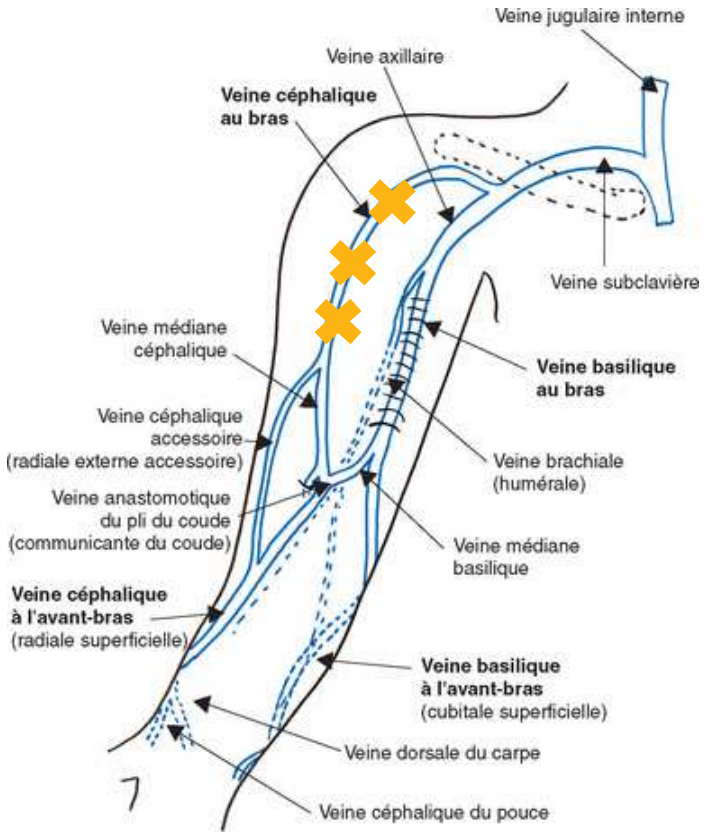

28ème Congrès de la Société Francophone de Dialyse
Abords vasculaires pour hémodialyse
MERCREDI 18 AU VENDREDI 20 JUIN 2025
Palais des Congrès d'Aix-en-Provence
aix2025.sfav.org

Variations anatomiques

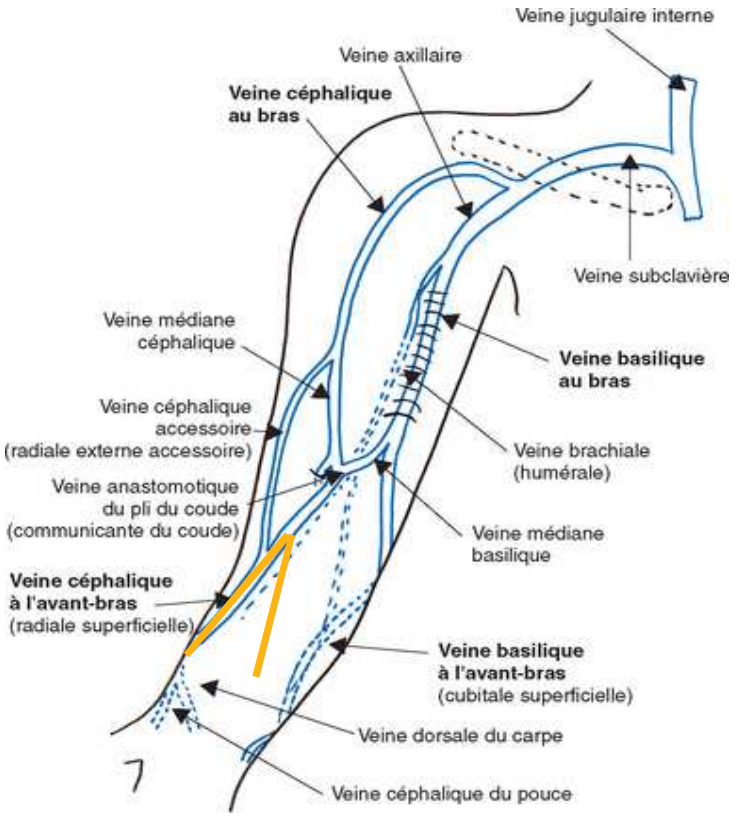

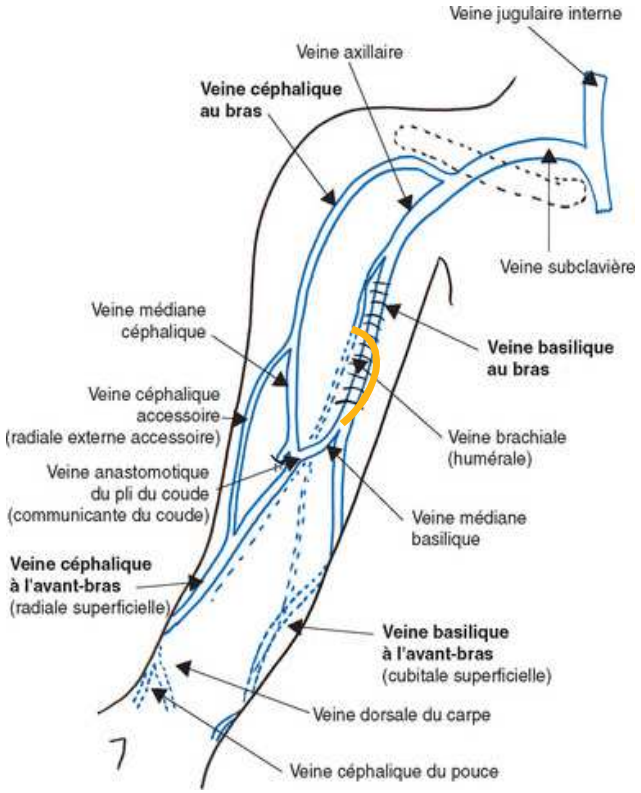

28ème Congrès de la Société Francophone de Dialyse
Abords vasculaires pour hémodialyse
MERCREDI 18 AU VENDREDI 20 JUIN 2025
Palais des Congrès d'Aix-en-Provence
• MÉDECINE VASCULAIRE
• PÔLE INTIMISTE
• CHIRURGIE
• NÉPHROLOGIE
• IMAGERIE DIAGNOSTIQUE
• RADIOLOGIE INTERVENTIONNELLE
aix2025.sfav.org

Penser à évaluer les veines centrales!!

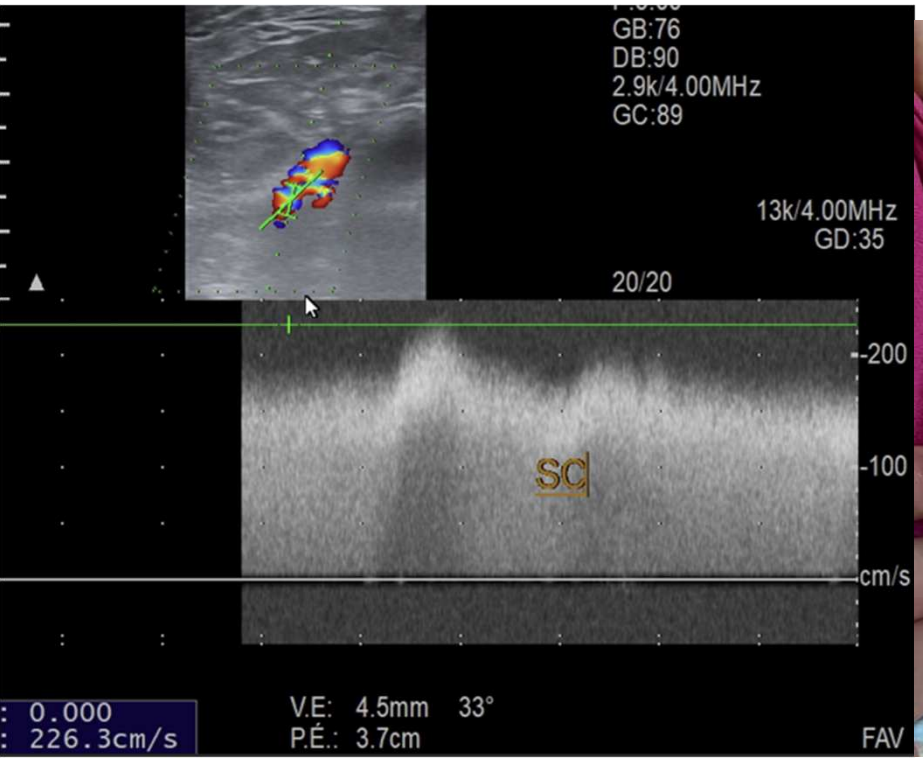





Recommendation 19	Class	Level
In adults when the inner radial arterial diameter is less than 2.0 mm and/or the cephalic venous diameter is less than 2.0 mm by ultrasound measurement an alternative site for access should be considered.	IIa	B
Recommendation 20		
If there is an indwelling central venous catheter or pacemaker the vascular access should be created in the opposite arm because of the risk of central venous stenosis and reduced access patency.	I	C

esvs Journal

KDOQI

wrist RCAVF depends on the outcome of physical examination (inspection and palpation of distal veins and arteries) and additional ultrasound examination. A minimum internal vessel diameter for both radial artery and cephalic vein of 2.0 mm using a proximal tourniquet is considered to be adequate for successful fistula creation and maturation. For brachiocephalic (BCAVF) and brachiobasilic (BBAVF) AVFs a minimum arterial and venous diameter of 3 mm is sufficient.

Statements: Optimal Vessel Size of Artery and Vein for AV Access Creation

7.5 KDOQI considers it reasonable that while there is no minimum diameter threshold to create an AVF, arteries and veins of <2 mm in diameter should undergo careful evaluation for feasibility and quality to create a functioning AVF. (Expert Opinion)

7.6 KDOQI considers it reasonable to evaluate multiple characteristics of vessel quality for AVF creation (size, distensibility, flow, etc). (Expert Opinion)

28ème Congrès Abords vasculaires pour hémodialyse
MERCREDI 18 AU VENDREDI 20 JUIN 2025
Palais des Congrès d'Aix-en-Provence
aix2025.sfav.org

FAV idéale

The lower the better

The longer the better



Orienter

Guideline 3.1. The access should provide sufficient blood flow to perform adequate haemodialysis (Evidence level II).

Guideline 3.2. Autogenous arteriovenous fistulae should be preferred over AV grafts and AV grafts should be preferred over catheters (Evidence level III).

Guideline 3.3. The upper extremity arteriovenous fistula should be the preferred access and should be placed as distal as possible (Evidence level III).

Guideline 3.4. Fistula maturation should be monitored to allow pre-emptive intervention if needed (Evidence level III).

- Moins d'hyperdébit
- Moins d'ischémie
- Perméabilité (3-5 A vs 7 A)
- Contexte du patient
- Capital veineux
- Latéralisation du patient
- Confort (ulnobasilique --)



Nephrol Dial Transplant (2007) 22 [Suppl 2]: ii88–ii117

28ème COURS-CONGRÈS DE LA SOCIÉTÉ FRANCOPHONE DE L'ACCÈS VASCULAIRE
MERCREDI 18 AU VENDREDI 20 JUIN 2025
Abords vasculaires pour hémodialyse
• MÉDECINE VASCULAIRE • RÔLE INFIRMIER • CHIRURGIE • NÉPHROLOGIE • IMAGERIE DIAGNOSTIQUE • RADIOLOGIE INTERVENTIONNELLE
Palais des Congrès d'Aix-en-Provence
aix2025.sfav.org

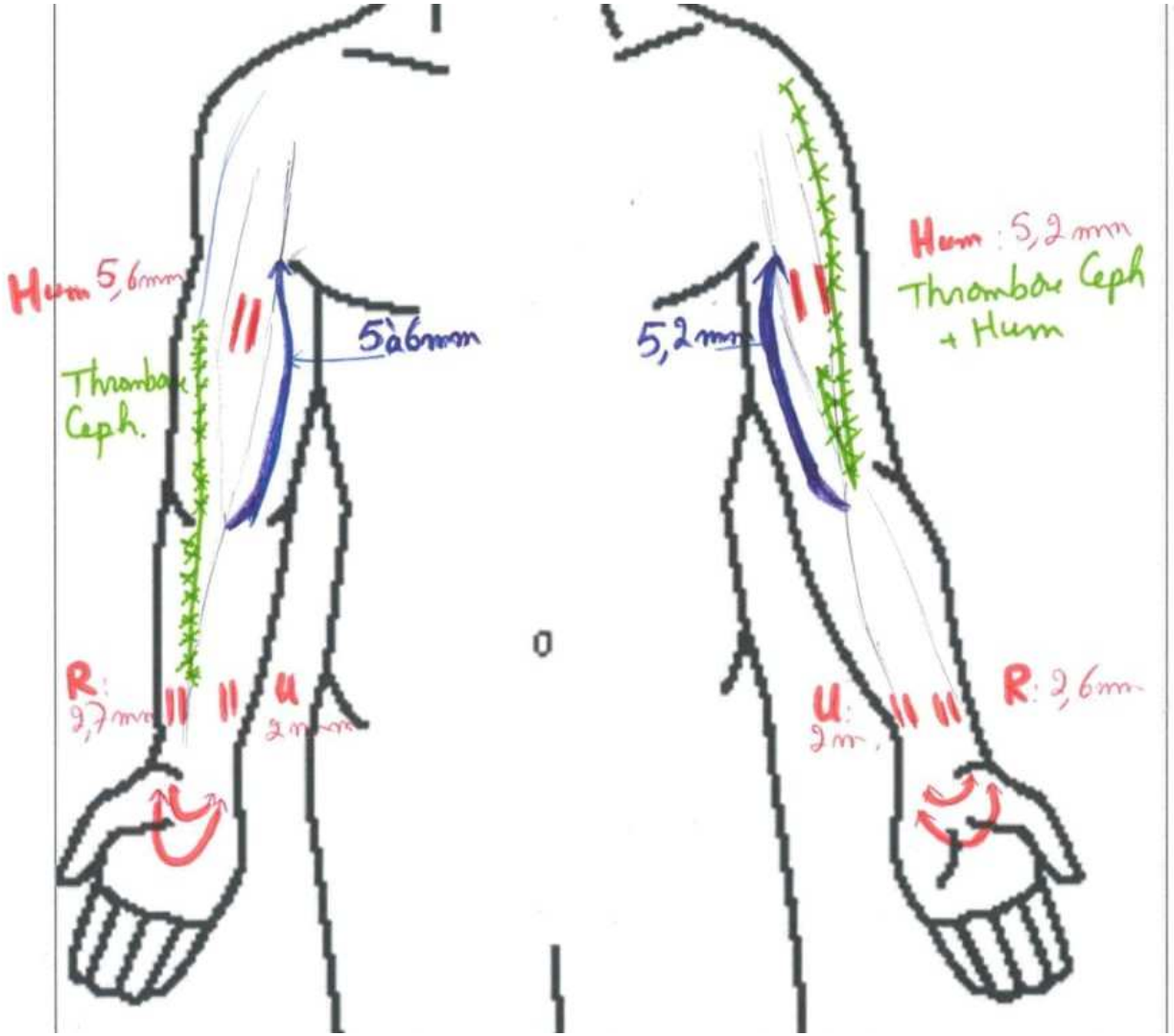

28ème CIVILE CONGRÈS DE LA SOCIÉTÉ FRANCOPHONE DE LA MÉDECINE VASCULAIRE
Abords vasculaires pour hémodialyse
MERCREDI 18 AU VENDREDI 20 JUIN 2025
• MÉDECINE VASCULAIRE
• PÔLE INFIRMIER
• CHIRURGIE
• NÉPHROLOGIE
• IMAGERIE DIAGNOSTIQUE
• RADIOLOGIE INTERVENTIONNELLE
Palais des Congrès d'Aix-en-Provence
aix2025.sfav.org

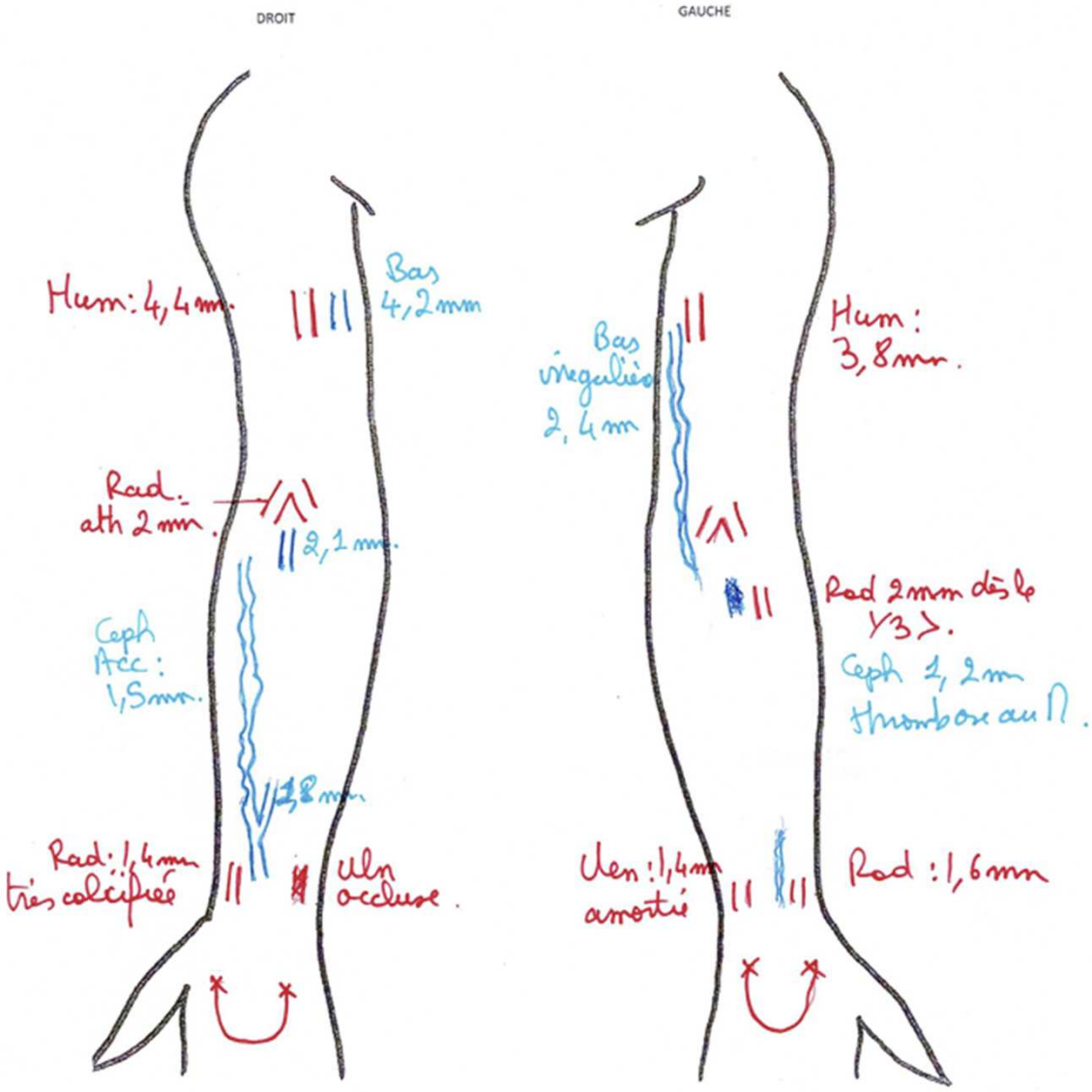

28ème CONGRÈS DE LA SOCIÉTÉ FRANCOPHONE DE LA DIALYSE
Abords vasculaires pour hémodialyse
MERCREDI 18 AU VENDREDI 20 JUIN 2025
• MÉDECINE VASCULAIRE
• PÔLE INFIRMIER
• CHIRURGIE
• NÉPHROLOGIE
• IMAGERIE DIAGNOSTIQUE
• RADIOLOGIE INTERVENTIONNELLE
Palais des Congrès d'Aix-en-Provence
aix2025.sfav.org

Conclusion

- Cartographie systématique et standardisée.
- Evaluer les variations anatomiques, anomalies veineuses ou artérielles.
- Orienter sur le meilleur abord possible.
- Anticiper les risques d'échec et améliorer la perméabilité primaire.
- Décision finale multidisciplinaire en connaissance du contexte global du patient de la faisabilité technique.



MERCI DE VOTRE ATTENTION!

