

Quand on arrive en dialyse:
Evaluation et traitement du réseau veineux profond

Dr Guillaume GOUFFRAN
Clinique Saint Gatien NCT + , Tours

28ème CONGRÈS DE LA SOCIÉTÉ FRANCOPHONE
Abords vasculaires pour hémodialyse
MERCREDI 18 AU VENDREDI 20 JUIN 2025
Palais des Congrès d'Aix-en-Provence
aix2025.sfav.org

- Pas de conflit d’intérêt



Quel intérêt ?





Œdème du bras du côté de la FAV = sténose/occlusion des VC jusqu'à preuve du contraire

28ème Congrès de la Société Francophone de Médecine Vasculaire
Abords vasculaires pour hémodialyse
MERCREDI 18 AU VENDREDI 20 JUIN 2025
Palais des Congrès d'Aix-en-Provence
aix2025.sfav.org

Prévalence des sténoses/occlusions des VC chez les patients arrivant en dialyse

Prevalence of Central Vein Stenosis in Patients Referred for Vein Mapping

Fasika M Tedla [1], Guerrier Clerger [2], Dale Distant [3], Moro Salifu [1]

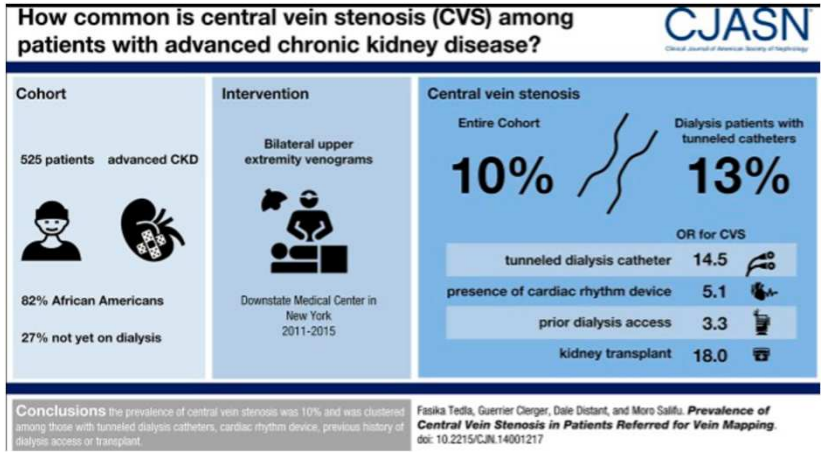

De Novo Central Vein Stenosis in Hemodialysis Patients Following Initial Tunneled Central Vein Catheter Placement

Alian Al-Balas [1 2], Ammar Almehmi [1 2], Rakesh Varma [2], Hassan Al-Balas [3 4], Michael Allon [1]

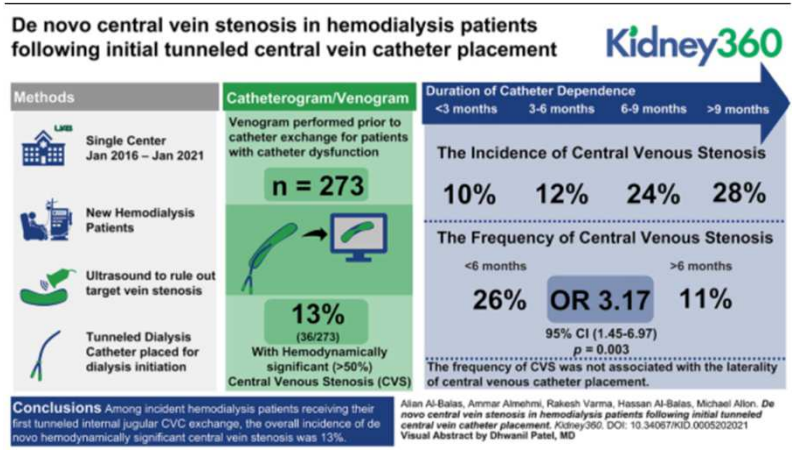

28ème CONGRÈS DE LA SOCIÉTÉ FRANCOPHONE D'ACCÈS VASCULAIRE
Abords vasculaires pour hémodialyse
MERCREDI 18 AU VENDREDI 20 JUIN 2025
• MÉDECINE VASCULAIRE • RÔLE INFIRMIER • CHIRURGIE • NÉPHROLOGIE • IMAGERIE DIAGNOSTIQUE • RADIOLOGIE INTERVENTIONNELLE
Palais des Congrès d'Aix-en-Provence
aix2025.sfav.org

FDR sténose VC

- ATCD cathéter dialyse, Durée
- PM /DAI
- ATCD cathéter central (réanimation, chirurgie lourde, transplantation?)
- ATCD Port-à-cath
- Pic-line
- Chirurgie cervico-thoracique
- Radiothérapie

➞ Evaluation indispensable du réseau veineux profond central

- Il existe des sténoses des VC sans ATCD de cathéter: variantes anatomiques défavorables/FAV à débit élevé

Oguzkurt et al. Eur J Radiol. 2005

Evaluation réseau veineux profond: l'examen clinique

- Interrogatoire: recherche FDR
- Examen physique: recherche veines collatérales cervico-throaciques
- PM/Port à cath



28ème Congrès de la Société Francophone de Médecine Vasculaire
Abords vasculaires pour hémodialyse
MERCREDI 18 AU VENDREDI 20 JUIN 2025
Palais des Congrès d'Aix-en-Provence
• MÉDECINE VASCULAIRE
• RÔLE INFIRMIER
• CHIRURGIE
• NÉPHROLOGIE
• IMAGERIE DIAGNOSTIQUE
• RADIOLOGIE INTERVENTIONNELLE
aix2025.sfav.org

Evaluation VC: l'écho-doppler?

- Evaluation difficile: profondeur, obstacle osseux, morphotype patient
- Méthodologie spécifique: signes indirects en l'absence d'accès au TBC
- Pas toujours réalisable en l'absence de FAV

⟶ Fiabilité incertaine dans l'évaluation du réseau profond particulièrement avant la création de la FAV

Evaluation des VC: la phlébographie

- À l'iode ou au CO2 (pas de néphrotoxicité dans ce dernier cas)
- Examen historique: cartographie des veines depuis l'avant-bras aux veines centrales
- Reproductible
- Sensibilité 97% Spécificité 85%









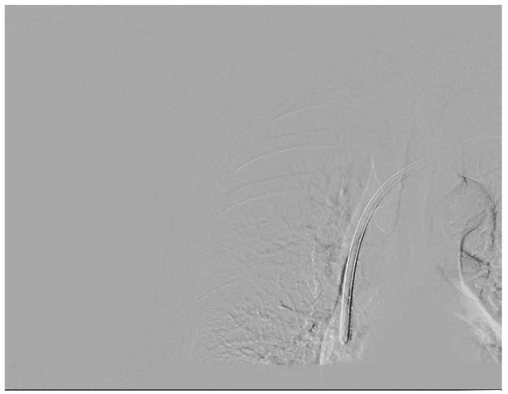



Heye et al. Radiology 2006, 2411050714

28ème CONGRÈS DE LA SOCIÉTÉ FRANCOPHONE DE LA VOIE D'ABORD VASCULAIRE
Abords vasculaires pour hémodialyse
MERCREDI 18 AU VENDREDI 20 JUIN 2025
Palais des Congrès d'Aix-en-Provence
• MÉDECINE VASCULAIRE
• RÉALZ INFIRMIER
• CHIRURGIE
• NÉPHROLOGIE
• IMAGERIE DIAGNOSTIQUE
• RADIOLOGIE INTERVENTIONNELLE
aix2025.sfav.org

La phlébographie: étude des VC

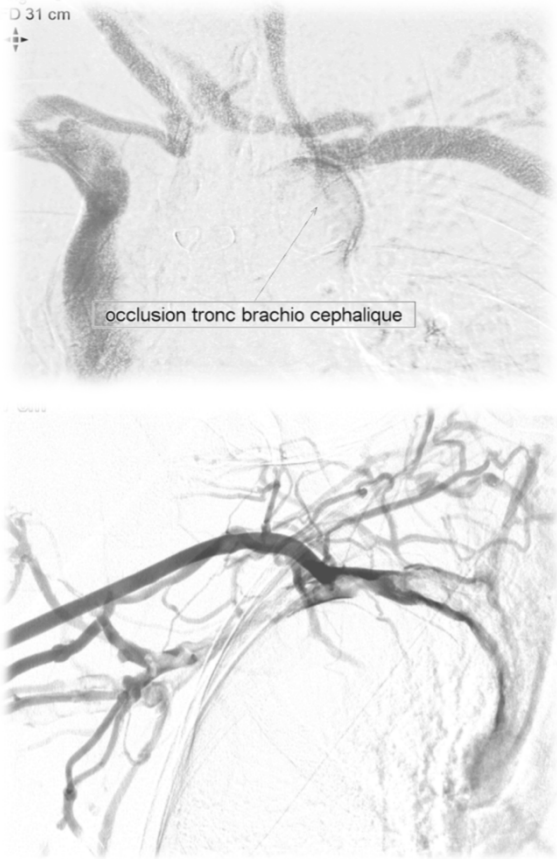



28ème Congrès de la Société Francophone de Médecine Vasculaire
MERCREDI 18 AU VENDREDI 20 JUIN 2025
Abords vasculaires pour hémodialyse
• MÉDECINE VASCULAIRE
• PÔLE INFIRMIER
• CHIRURGIE
• NÉPHROLOGIE
• IMAGERIE DIAGNOSTIQUE
• RADIOLOGIE INTERVENTIONNELLE
Palais des Congrès d'Aix-en-Provence
aix2025.sfav.org

La phlébographie

- Irradiation indiscutable mais relative: en moyenne 3-4msV dans notre centre versus 11msV pour un TDM thoraco-abdominal et 9,5msV pour un TDM thorax (NRD)

- Risques liés à l'injection:
  - Iode: allergie, néphrotoxicité (mais dilution possible)
  - CO2: CI chez l'insuffisant respiratoire sévère, shunt droit gauche important, risque pause cardiaque si non respect injection espacées (35-45s)

→ Examen de référence pour l'évaluation des veines centrales avant la création d'un AVAV

TDM/IRM

- Pas de place dans l’évaluation du réseau profond central avant création AVAV compte tenu vitesse propagation contraste/temps d’acquisition très court parfois aléatoire, néphrotoxicité

28ème CONGRÈS DE LA SOCIÉTÉ FRANCOPHONE
• MÉDECINE VASCULAIRE
• PÔLE INFIRMIER
• CHIRURGIE
• NÉPHROLOGIE
• IMAGERIE DIAGNOSTIQUE
• RADIOLOGIE INTERVENTIONNELLE
Abords vasculaires pour hémodialyse
MERCREDI 18 AU VENDREDI 20 JUIN 2025
Palais des Congrès d'Aix-en-Provence
aix2025.sfav.org

En cas de sténose veineuse centrale: Que faire?

- Evolution vers l'œdème du bras après la création de la FAV multifactorielle et incertaine, elle dépend essentiellement:
  - De la sévérité de la sténose veineuse centrale/occlusion
  - De la qualité de la collatéralité veineuse de suppléance +++
  - Du débit de la fistule (non connu en pré opératoire) +++

- Inflow-Outflow mismatch = Sténose symptomatique

En cas de sténose centrale: limiter le débit de la FAV

J Vasc Access 2012; 13 (2): 157-162
DOI: 10.5301/jva.5000020

ORIGINAL ARTICLE

Vascular access flow reduction for arteriovenous fistula salvage in symptomatic patients with central venous occlusion

William C. Jennings[1], Gregg A. Miller[2], M. Zachary Coburn[1], C. Anthony Howard[1], Michael A. Lawless[3]

[1]Department of Surgery, College of Medicine, University of Oklahoma-Tulsa, Tulsa, OK - USA
[2]Columbia University, New York, NY - USA
[3]St. John Medical Center, Tulsa, OK - USA

- 22 patients avec sténose centrale symptomatique en échec de prise en charge par angioplastie/stent sur FAV native
- Prise en charge par chirurgie de réduction du débit par technique du banding
- Analyse rétrospective monocentrique

- Chute débit moyen FAV 1640ml/min à 820ml/min en post (p <0,01)

- -Régression complète des symptômes chez 20 pts et partielle chez 2 pts
- Récidive tardive chez 4 patients
- 2 thromboses tardives avec perte abord à 8 et 13 mois

En cas SVC privilégier FAV à débit attendu modéré
➔ FAV distale/ diamètre anastomose limité ++



Peu de littérature en pré FAV mais en post…

Comparative outcomes of treated symptomatic versus non-treated asymptomatic high-grade central vein stenoses in the outflow of predominantly dialysis fistulas

Claude J. Renaud[1,5], Maud Francois[3], Alain Nony[4], Mahammed Fodil-Cherif[5] and Luc Turmel-Rodrigues[5]

- Etude rétrospective moncentrique
- 53 SVC a- ou pauci-symtomatiques vs 50 SVC symptomatiques traitées par ATL +/- stent du côté de la FAV
- Entre 1998 et 2010
- Localisation au niveau TBC plus fréquente chez asympto 74% vs symptomatique 56%
- Conclusion: Attendre en cas de SVC asymptomatique n'est pas délétère et améliore la perméabilité de l'abord

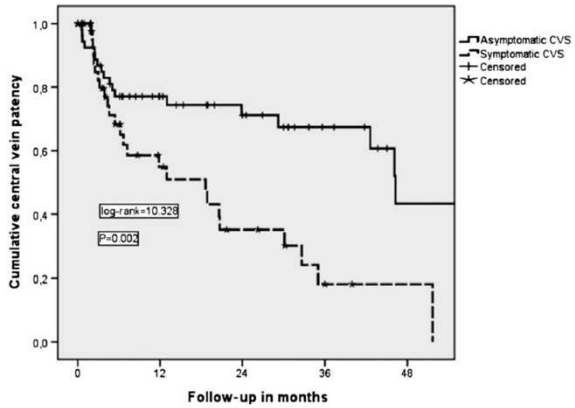

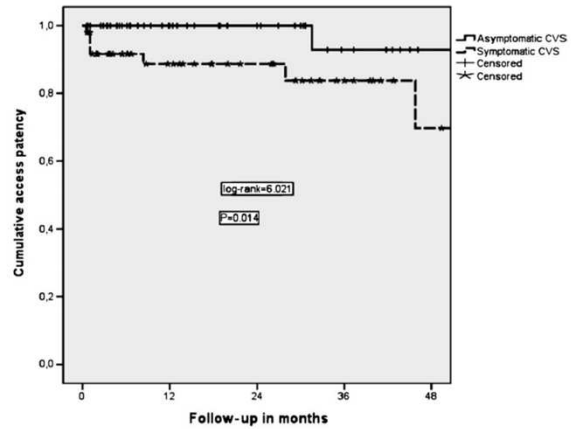

Renaud C. et al. Nephrol Dial Transplant (2012)

28ème Cours-Congrès de la Société Francophone de l'Abord Vasculaire
MERCREDI 18 AU VENDREDI 20 JUIN 2025
Abords vasculaires pour hémodialyse
Palais des Congrès d'Aix-en-Provence
• MÉDECINE VASCULAIRE • RÔLE INFIRMIER • CHIRURGIE • NÉPHROLOGIE • IMAGERIE DIAGNOSTIQUE • RADIOLOGIE INTERVENTIONNELLE
aix2025.sfav.org

A systematic review of venoplasty versus stenting for the treatment of central vein obstruction in ipsilateral hemodialysis access

Alice Andrawos, MBBS, MSc,[a,b,c,d] Hani Saeed, MD, BPharm,[a] *and* Christopher Delaney, PhD, FRACS,[a,e]
Bedford Park, Melbourne, and Bedford, Australia; and Edinburgh, United Kingdom

- 655 patients:
  - 456 sténoses
  - 208 occlusions
  - 288 ATL ballon seul vs 345 stents
- Entre 2000 et 2019

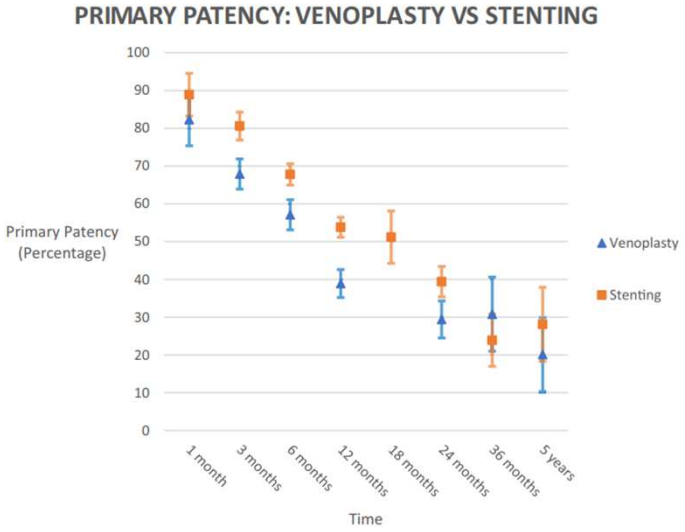

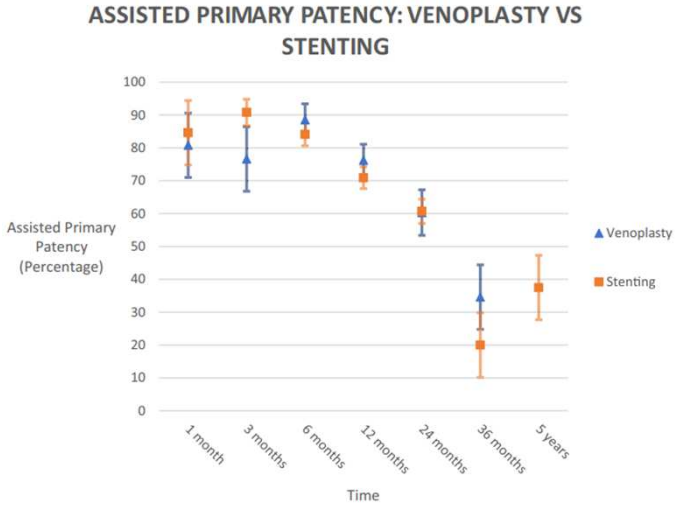

En pré FAV?: Angioplastie ➔ activation hyperplasie néo-intimale potentiellement aggressive sur des veines élastiques à forte tendance au recoil= risque ré-intervention, risque dégradation capital veineux utilisable…

28e CONGRÈS DE LA SOCIÉTÉ FRANCOPHONE
Abords vasculaires pour hémodialyse
MERCREDI 18 AU VENDREDI 20 JUIN 2025
Palais des Congrès d'Aix-en-Provence
aix2025.sfav.org

Andrawos A. et al. J Vasc Surg Venous Lymph Disord 2021

Créer une FAV alors qu'il existe une sténose VC une hérésie?

JVA
ISSN 1129-7298
J Vasc Access 2016; 17 (3): 239-242
DOI: 10.5301/jva.5000507
ORIGINAL ARTICLE

Creating arteriovenous fistulas in patients with chronic central venous obstruction

William C. Jennings, Charles Miles Maliska III, John Blebea, Kevin E. Taubman

Department of Surgery, University of Oklahoma College of Medicine, Tulsa, Oklahoma - USA

- FAV créées du côté sténose/occlusion centrale connue chez 19 patients
- Analyse rétrospective, monocentrique
- 15 radiales, 5 bracchiales ou axillaire
- Débit post op 410 à 910 ml/min (moyen 640 ml/min)
- 8 pts (42%) ont présenté un œdème du bras symptomatique
  - spontanément résolutif 2 pts
  - Banding 2 pts
  - Angioplastie/Stent 4 pts
  - Coil collatérales 1 pt
- Suivi moyen 14 mois
- Perméabilité secondaire 100% à 1 an et 80% à 2 ans

28ème Cours-Congrès de la Société Francophone de l'Accès Vasculaire
MERCREDI 18 AU VENDREDI 20 JUIN 2025
Abords vasculaires pour hémodialyse
Palais des Congrès d'Aix-en-Provence
• MÉDECINE VASCULAIRE
• RÔLE INFIRMIER
• CHIRURGIE
• NÉPHROLOGIE
• IMAGERIE DIAGNOSTIQUE
• RADIOLOGIE INTERVENTIONNELLE
aix2025.sfav.org

En cas de sténose veineuse centrale: Take Home Message

- Evaluation systématique en cas d'ATCD/FDR: Phlébographie pré opératoire +++
- Evolution vers l'œdème du bras après création de la FAV est multifactorielle et incertaine, elle dépend:
  - De la sévérité de la sténose veineuse centrale/occlusion
  - De la qualité de la collatéralité veineuse de suppléance
  - Du débit de la fistule (non connu en pré opératoire)
- L'abstention thérapeutique en pré opératoire est la règle en dehors de cas exceptionnels
- Concertation pluridisciplinaire: réflexion abord controlatéral ou alternative de suppléance type DP en fonction du patient de son espérance de vie et de ses comorbidités
- Si FAV côté sténose VC: Réalisation de FAV distale ou à faible débit attendu, collatéralité correcte
- Information du patient, adhésion au parcourt de soin