

Comment je fais: FAV à la tabatière anatomique

Marek Rawa
Gliwice, Pologne
drrawa@hotmail.fr

Aix-En-Provence, 18 - 20 juin 2023

Il est admis que l’emplacement du choix de la FAV radio céphalique se trouve au niveau de la gouttière du pouls.

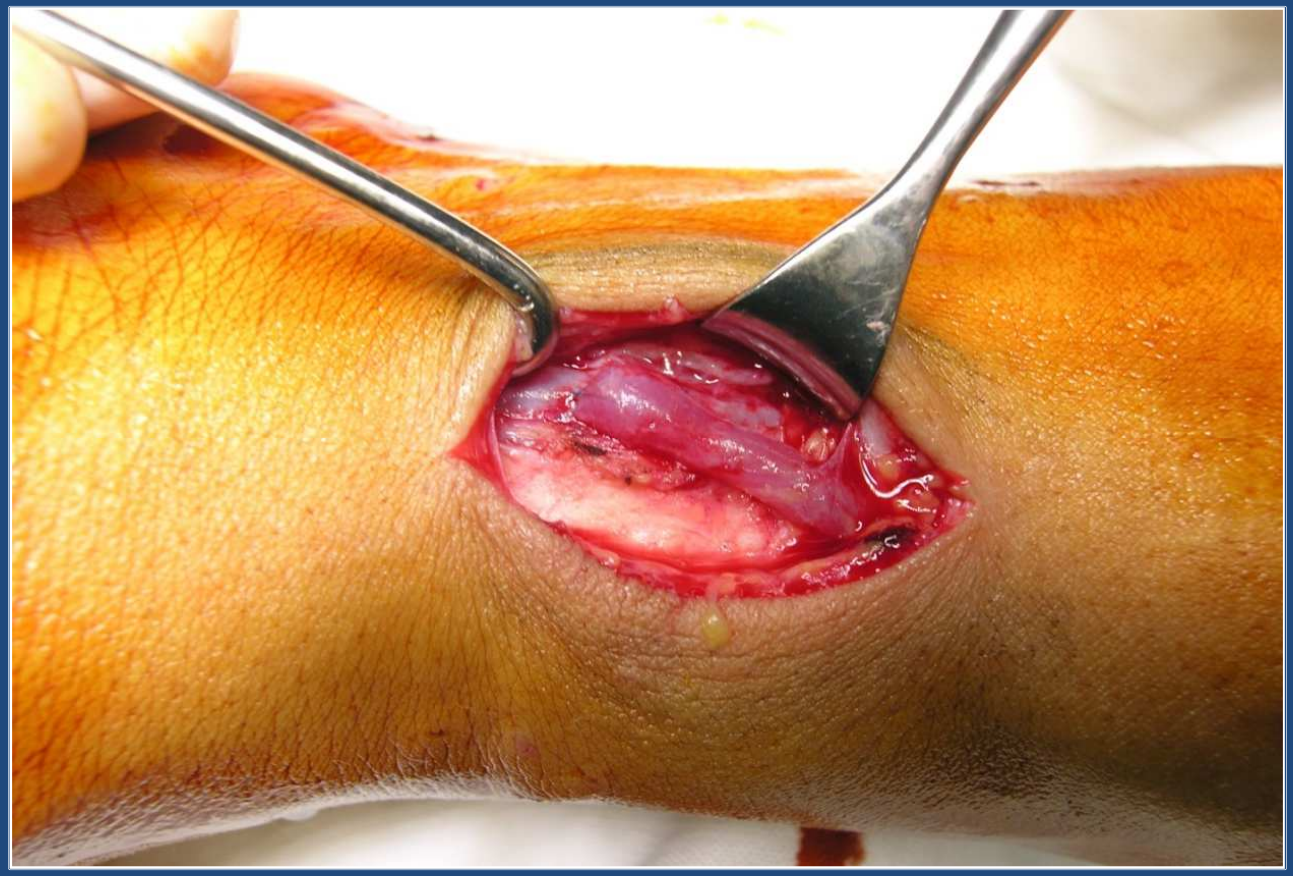

Est-ce vrai ?

Au poignet la localisation des veines céphalique et basilique, est très variable.

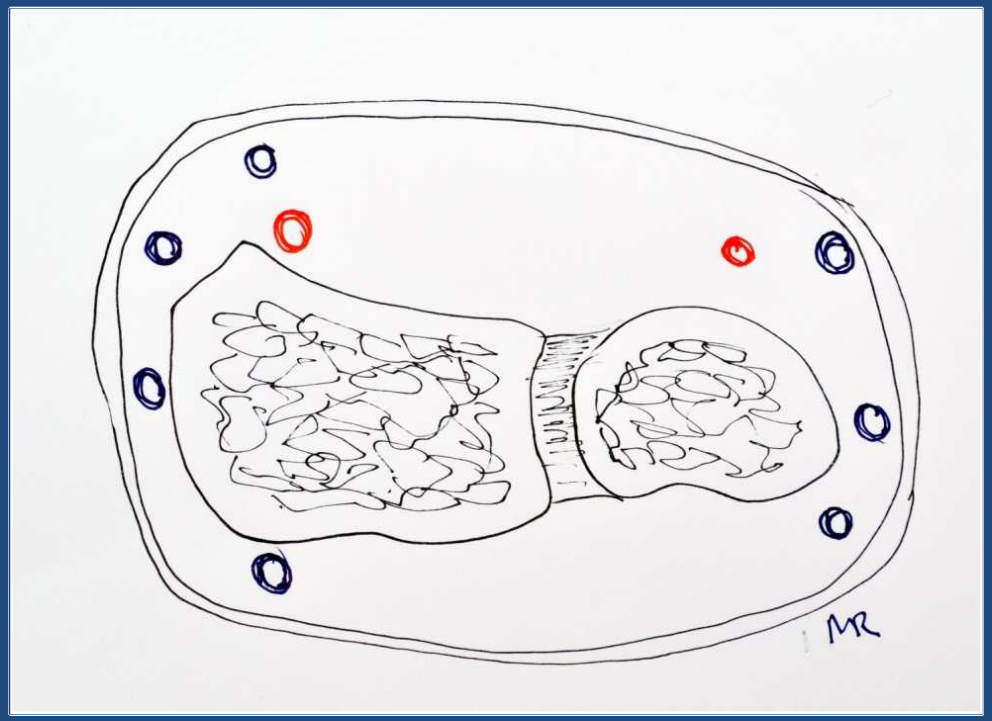





La dissection de la veine endommage sa vascularisation.
Le déplacement de la veine à proximité de l'artère radiale
peut engendrer les erreurs sur la longueur du fragment dissequé.
Peut aussi être la cause de la torsion.

La dissection, la devascularisation, la torsion et les turbulences,
sont les facteurs responsables de la grande fréquence d'apparition
des sténoses post-anastomotiques au poignet.

La localisation de la sténose postanastomotique

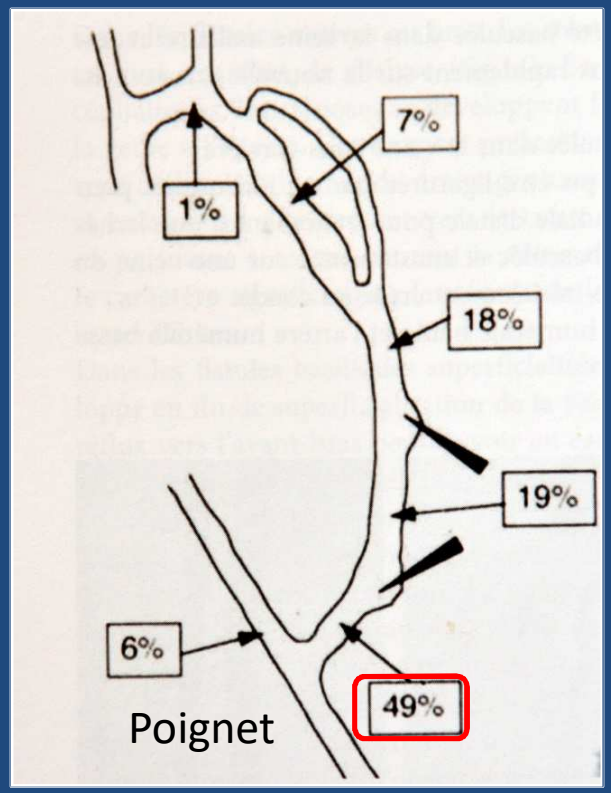

Turmel L.,
Radiologie diagnostique et interventionnelle des accès artério-veineux pour hémodialyse,
Springer 2012

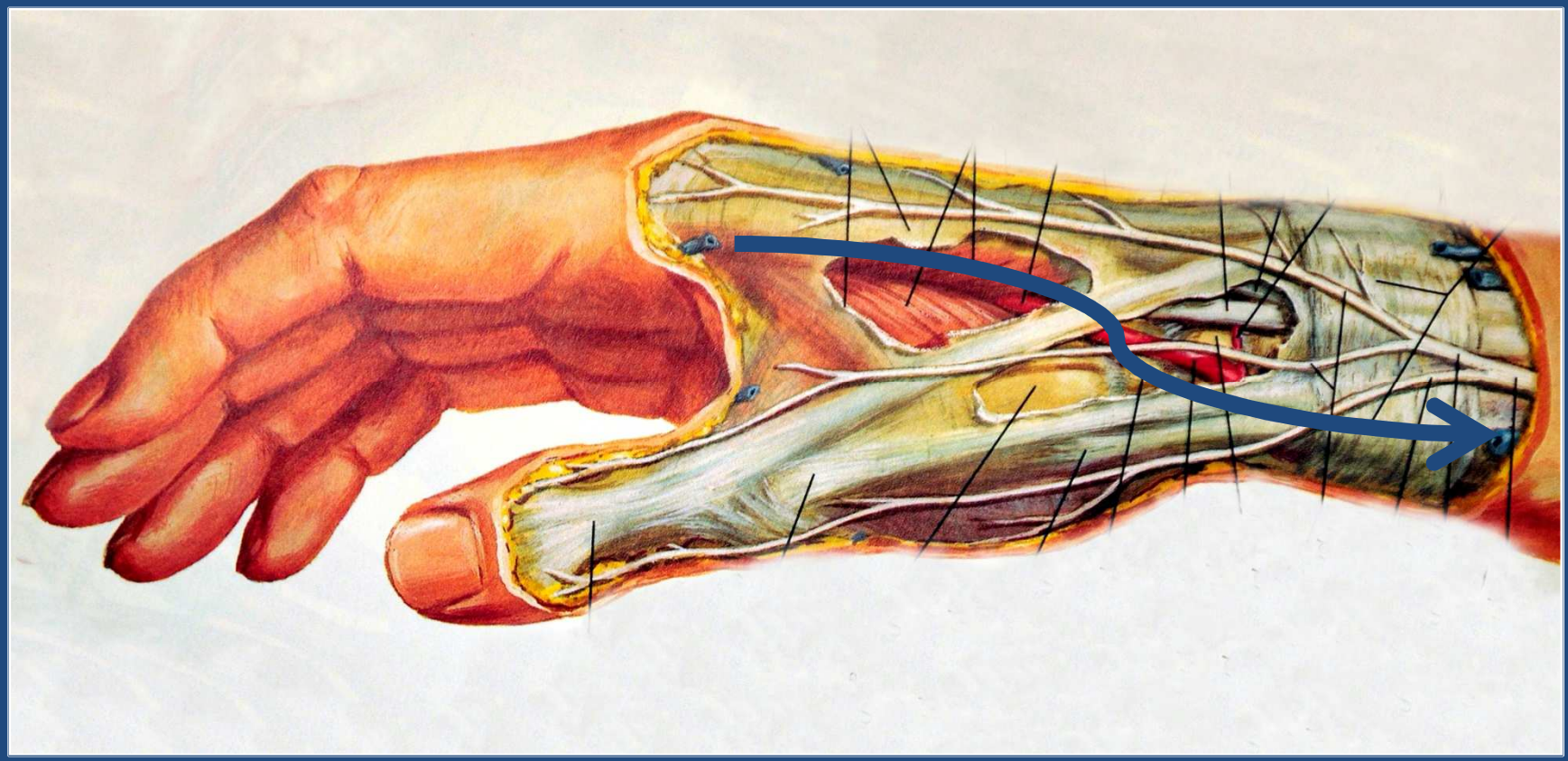

F.H.Netter,
Atlas of Human Anatomy, MD, Novartis, 1997

Au niveau de la tabatière anatomique la veine céphalique
se trouve au-dessus de l’artère radiale.



La FAV dans la tabatière anatomique a été décrite par Rassat et collaborateurs en 1969.

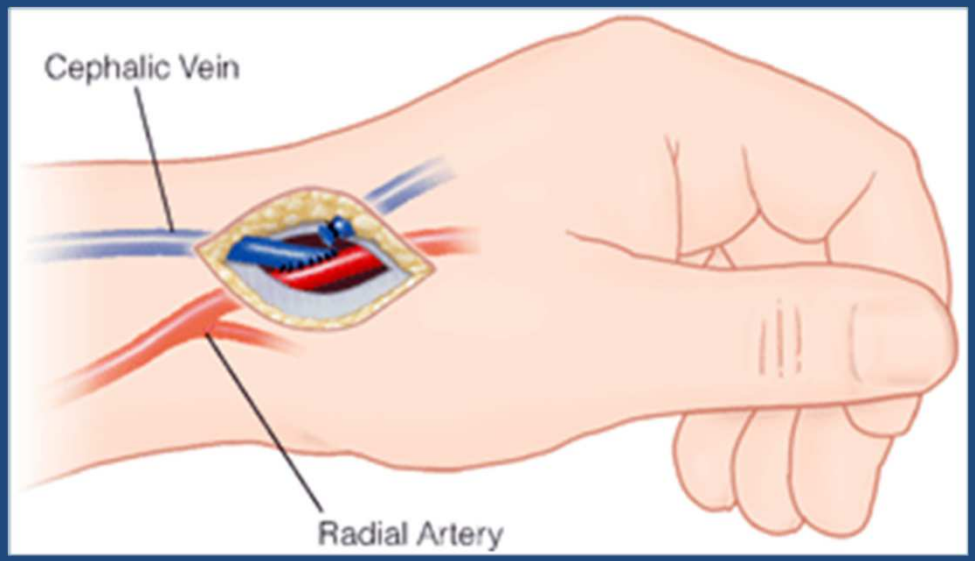

Rassat JP, Moscovtchenko JF, Perrin J, Traeger J,
La fistule artério veineuse dans la tabatière anatomique, Journal d'urologie et de néphrologie 1969, 75(suppl 12): 482

J’ai réalisé la FAV radiale dans la tabatière
à condition que le pouls radial à ce niveau était bien perçu,
que le pouls cubital était présent,
et que le diamètre de la veine avait au moins de 2,5 mm.



Une patiente de 92 ans 14 jours après la création





- bloc plexique écho-guidé (+ A.G. pour les enfants)
- hémostase préventive
- dissection: lunettes-loupes x 2,8; x 3,5
- coagulation bipolaire
- anastomose: microscope opératoire x 12.5 - 25
- fils: polypropylène: 8/0 - 9/0, polyamide: 8/0 - 10/0









Le temps moyen entre la mise en place du garrot et la fin de la suture cutanée était de 35 minutes.

Les avantages:

- la dissection de la veine est très limitée
- on ne devascularise pas la veine
- on évite le déroutement de la veine
- on évite des erreurs sur la longueur de la veine
- on évite des erreurs de la torsion de la veine
- le taux des sténoses post-anastomotiques est bas
- la FAV est très distale, peu de risque de l'hyper-débit et de l'ischémie
- le segment utilisable de la veine est plus long de 50 mm
- la reprise est facile
- les résultats à long terme sont satisfaisants

Les complications des 245 FAV dans la tabatière (2005 – 2010),

Complication	Nombre	%	Traitement	Echec
Thrombose immédiate	7	3,4	Nouvelle anastomose en aval	1
Non-maturation	19	9,2	Nouvelle anastomose en aval	2
Sténose (thr) post-anastomotique	28	13,5	Nouvelle anastomose en aval	4
Sténose (thr) à distance de l'anast.	15	7,2	Nouvelle anastomose en aval	2
Anévrisme	1	0,5	Abstention	0
Faux anévrisme	2	0,95	Suture vasculaire	0
Nécrose du PdP	1	0,5	Lambeau de Limberg	0
TOTAL	73	35		9

Les FAV fonctionnelles au bout de 5 ans = 65%

Rawa M.,
Les aspects techniques de la FAV au niveau de la tabatière anatomique, Congres de la SFAV, Ajaccio 2016.

En conclusion:

La topographie de l’artère et de la veine au niveau de la tabatière permet de minimaliser la dissection.

La FAV dans la tabatière anatomique est facile à réaliser
et permet d’obtenir le segment de la veine le plus long possible.

Le taux de la sténose post-anastomotique est bas.

Cette FAV doit être réalisée chaque fois quand l’état vasculaire le permet.

L’utilisation de l’hémostase préventive et le microscope opératoire sont à mon avis très conseillés.

Merci beaucoup de votre attention