Technique de maturation des fistules par le radiologue interventionnel

Dr **Marc-Antoine ARNOULD**

Institut cardiovasculaire Saint Gatien-NCT +. Tours



NCT+
ST GATIEN • ALLIANCE

- Conflit d’intérêt= 0



Le retard de maturation

- FAV non utilisable comme attendu dans les 2-3 mois post création
- À dépister précocement (diagnostic clinique et échographique dans les 4 à 6 semaines)
- Fréquent (30 % des FAV)
- Plurifactoriel (pas suffisant d'avoir une grosse artère et une grosse veine à la cartographie pré-opératoire)

28ème Cours-Congrès de la Société Francophone de l'Accès Vasculaire
MERCREDI 18 AU VENDREDI 20 JUIN 2025
Abords vasculaires pour hémodialyse
• MÉDECINE VASCULAIRE
• RÔLE INFIRMIER
• CHIRURGIE
• NÉPHROLOGIE
• IMAGERIE DIAGNOSTIQUE
• RADIOLOGIE INTERVENTIONNELLE
Palais des Congrès d'Aix-en-Provence
aix2025.sfav.org

Développement attendu d'une FAV après sa création

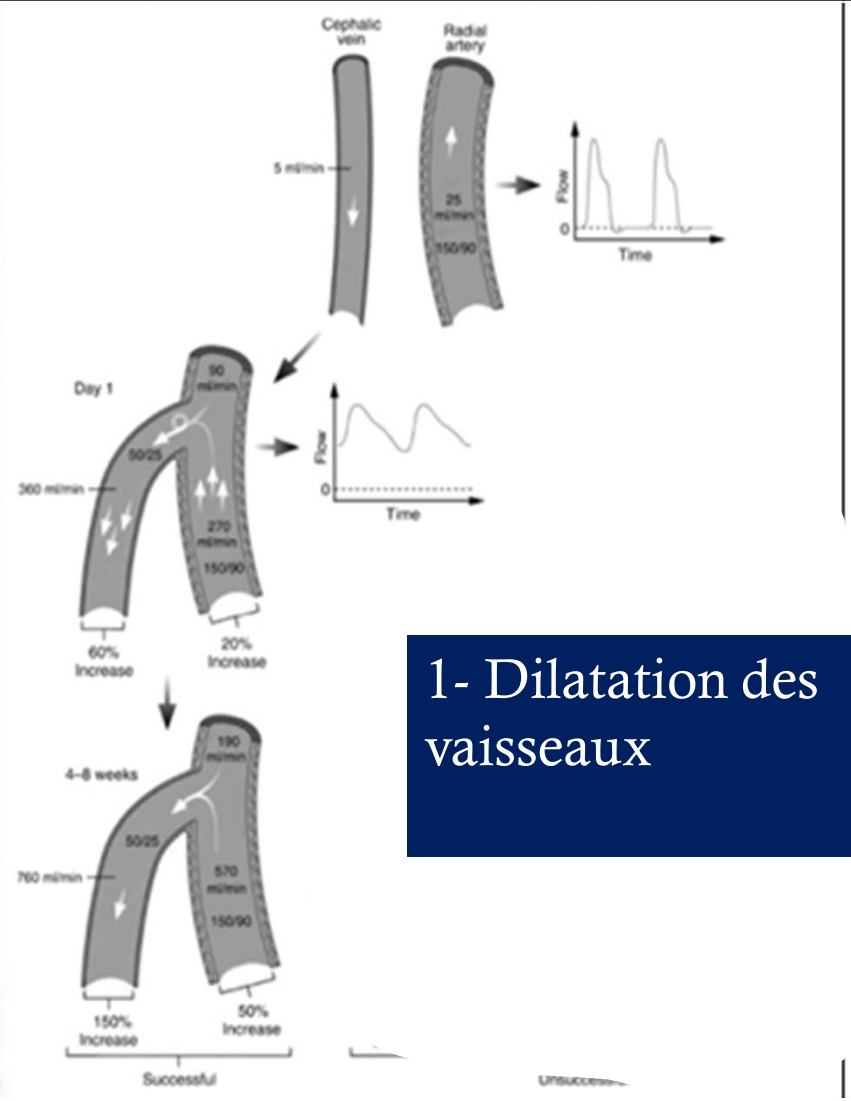

1- Dilatation des vaisseaux

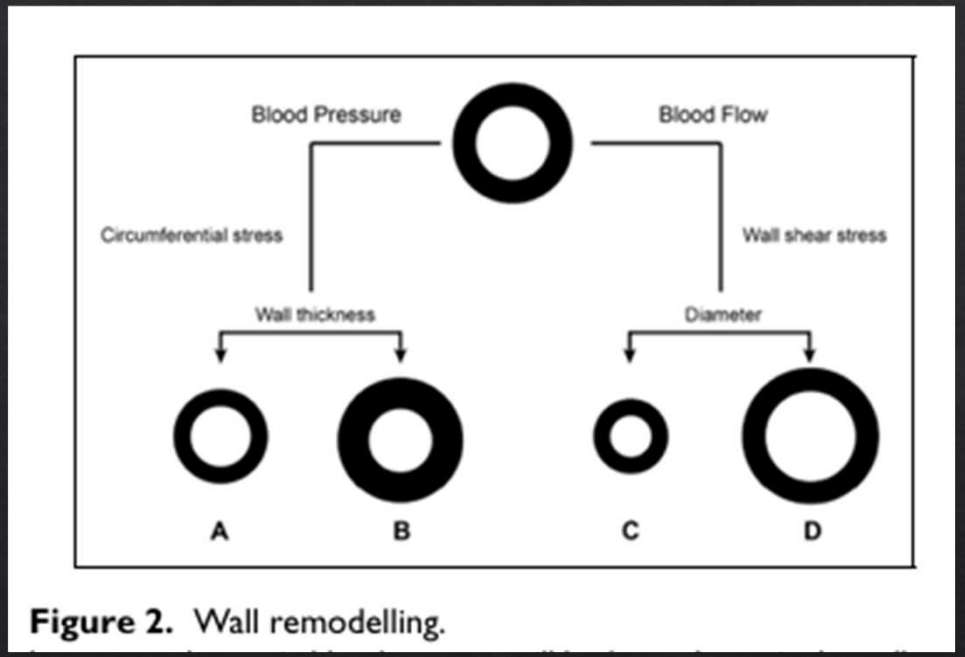

Figure 2. Wall remodelling.

2- Epaississement de la paroi veineuse

Colley and Al. Arteriovenous fistula maturation and the influence of fluid dynamics

« Shear stress » ⟷ Stress circonférentiel

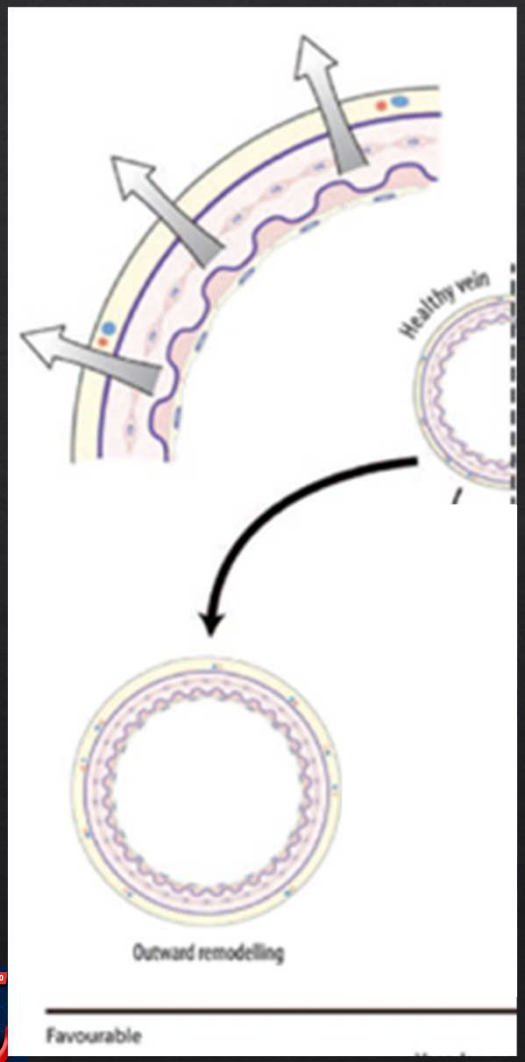

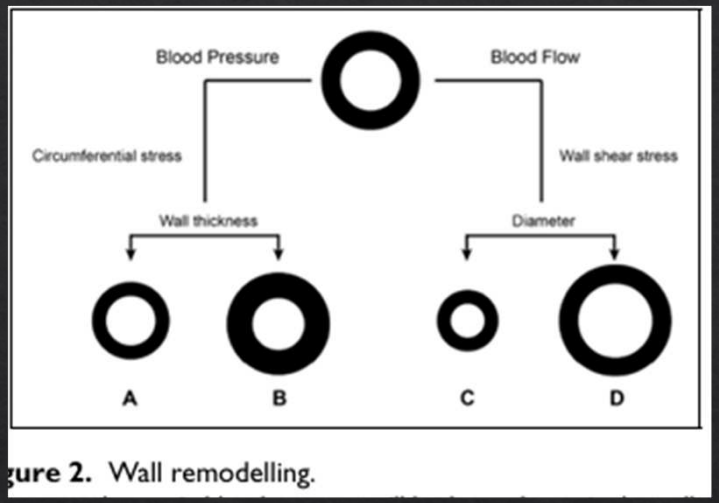

gure 2. Wall remodelling.

Remodelage externe réussi

1- Shear stress: Dilatation du vaisseau par ↗ de NO via mécanorecepteurs

2- Stress circonferentiel (↗ pression interne): Epaississement de la paroi pour réduire le ce stress

Rothuizen and al.

28ème Congrès de la Société Francophone de Médecine Vasculaire
Abords vasculaires pour hémodialyse
MERCREDI 18 AU VENDREDI 20 JUIN 2025
Palais des Congrès d'Aix-en-Provence
aix2025.sfav.org

Le retard de maturation

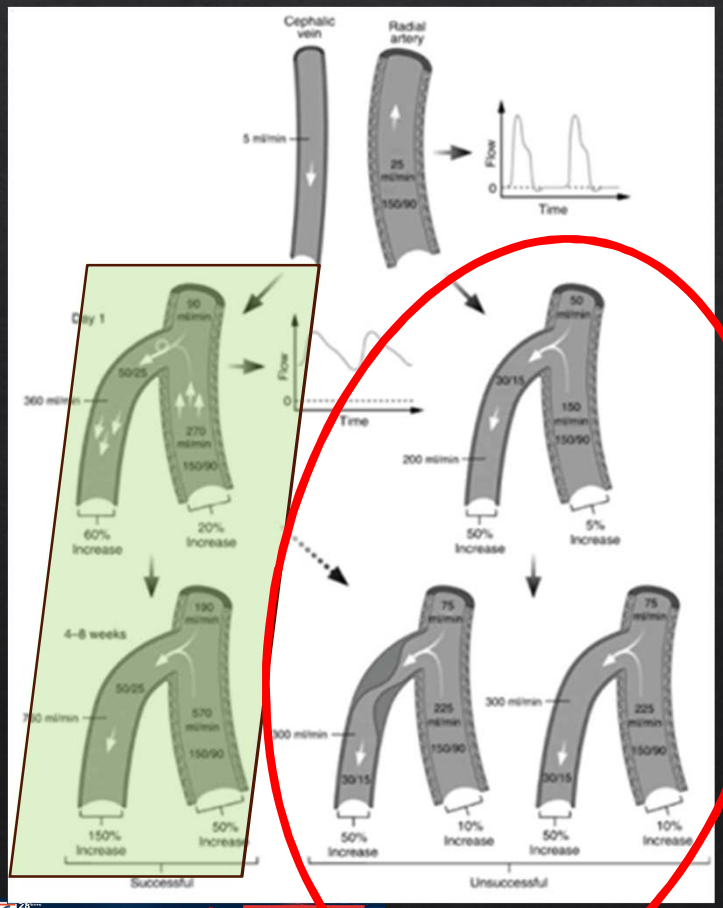

Dilatation insuffisante (déficit en NO?) et/ou excès d'hyperplasie néointimale

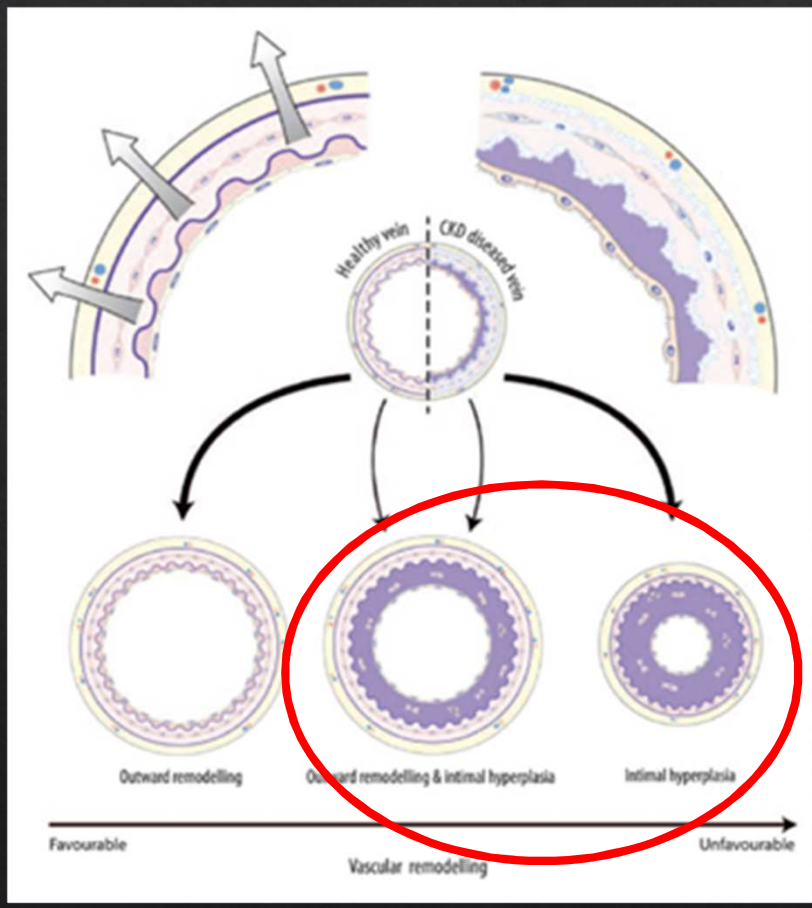

Abords vasculaires pour hémodialyse
MERCREDI 18 AU VENDREDI 20 JUIN 2025
Palais des Congrès d'Aix-en-Provence

Hyperplasie néointimale ⟷ sténose

- Migration et prolifération anormale de cellules musculaires lisses vers la couche intima formant une néointima
- Quand celle-ci est focalisée et excède 50 % de la lumière du vaisseau, c'est une **sténose**
- Parfois préexistante
  - Atteinte Microcirculatoire?
  - Inflammation chronique?

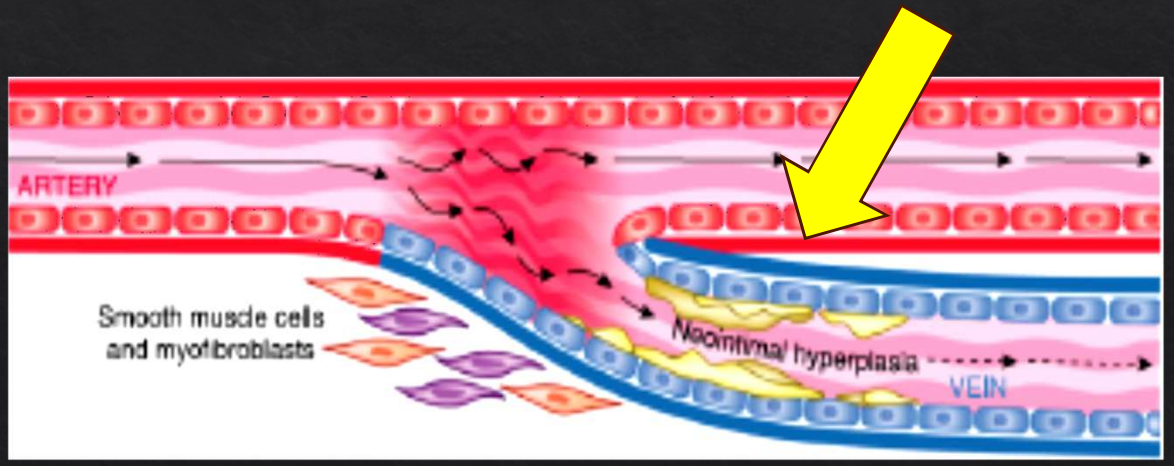

28ème Congrès de la Société Francophone de Médecine Vasculaire
Abords vasculaires pour hémodialyse
MERCREDI 18 AU VENDREDI 20 JUIN 2025
Palais des Congrès d'Aix-en-Provence
aix2025.sfav.org

La sténose (*A cause du chirurgien?*)

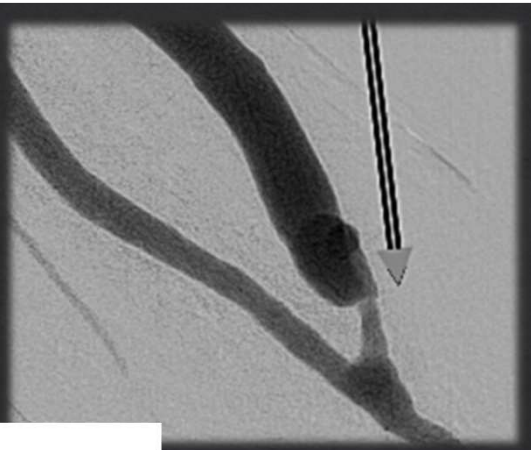

- Le plus souvent juxta anastomotique

Table 1. Location of stenosis in immature AVFs.

Author (year)	Number of AVFs	Arterial (%)	JAS (%)	Proximal (%)
Beathard (2003)	100	4	43	36
Nassar (2006)	119	5	64	59
Han (2013)	141	5	65	41

AVFs: arteriovenous fistulas; JAS: juxta-anastomotic stenosis.

Kenneth and Al. 2018

- Traumatisme au moment de la création ?
- Lésion tissulaire ?

28ème Congrès de la Société Francophone d'Abords Vasculaires
Abords vasculaires pour hémodialyse
MERCREDI 18 AU VENDREDI 20 JUIN 2025
Palais des Congrès d'Aix-en-Provence
aix2025.sfav.org

Oui! Mais pas que…

- Flux Turbulent → Shear stress

$$transWSS = \frac{1}{T}\int_0^T \left| \vec{\tau}_w \cdot \left(\vec{n} \times \frac{\int_0^T \vec{\tau}_w dt}{\left| \int_0^T \vec{\tau}_w dt \right|} \right) \right| dt$$

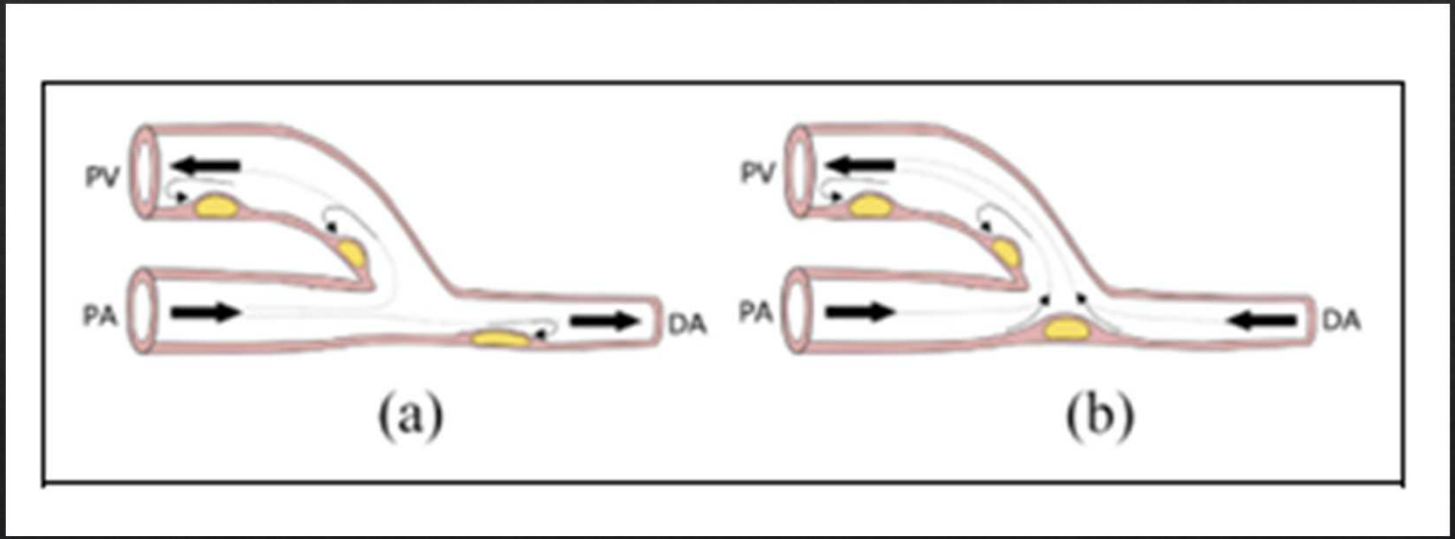

Colley and Al. Arteriovenous fistula maturation and the influence of fluid dynamics

28ème Congrès de la Société Francophone d'Accès Vasculaire
MERCREDI 18 AU VENDREDI 20 JUIN 2025
Abords vasculaires pour hémodialyse
• MÉDECINE VASCULAIRE
• PÔLE INTIMES
• CHIRURGIE
• NÉPHROLOGIE
• IMAGERIE DIAGNOSTIQUE
• RADIOLOGIE INTERVENTIONNELLE
Palais des Congrès d'Aix-en-Provence
aix2025.sfav.org

Sténose→ Traitement de la sténose

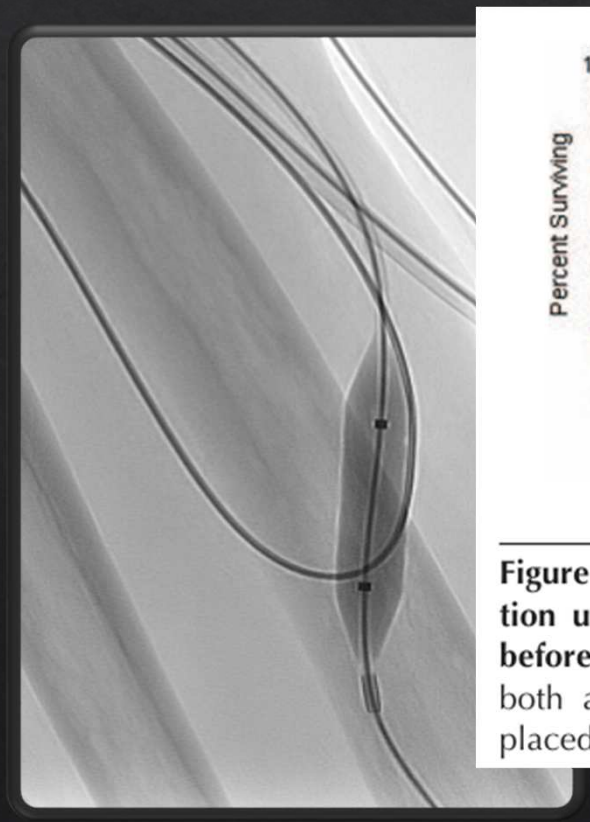

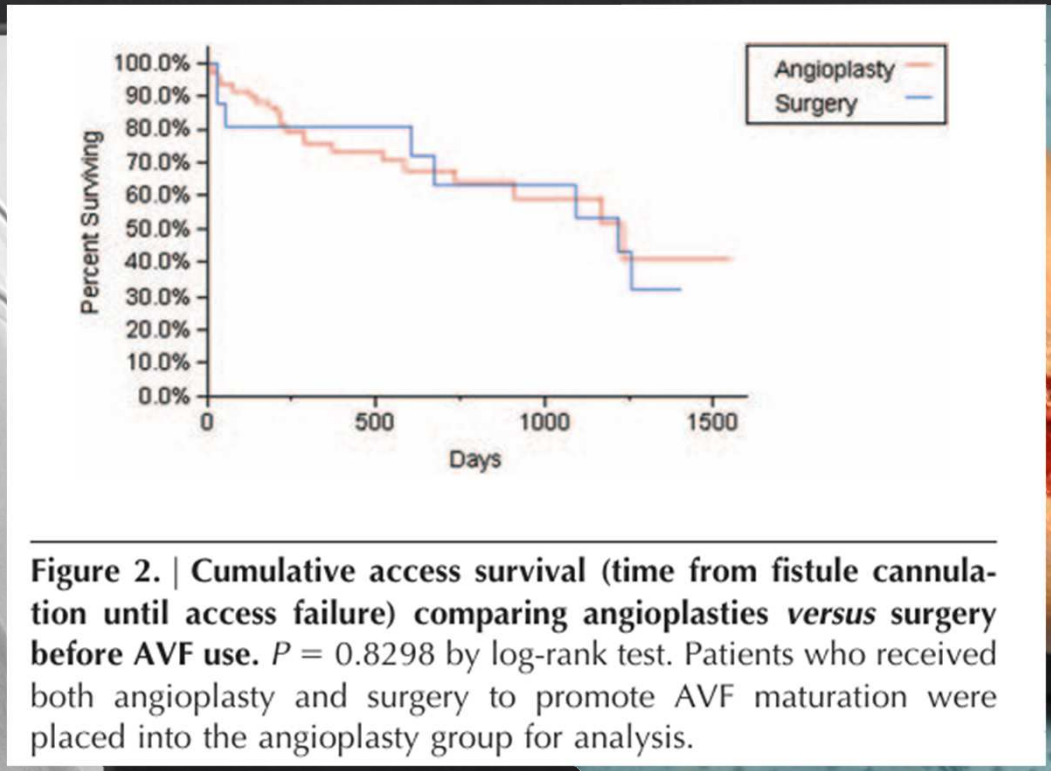

Figure 2. | Cumulative access survival (time from fistule cannulation until access failure) comparing angioplasties *versus* surgery before AVF use. $P = 0.8298$ by log-rank test. Patients who received both angioplasty and surgery to promote AVF maturation were placed into the angioplasty group for analysis.



Lee and Al. Decreased Cumulative Access Survival in AV fistulas requiring Intervenions to promote Maturation

28ème Congrès de la Société Francophone
Abords vasculaires pour hémodialyse
MERCREDI 18 AU VENDREDI 20 JUIN 2025
Palais des Congrès d'Aix-en-Provence
aix2025.sfav.org

Pourquoi privilégier l'angioplastie?

- Si les 2 techniques se valent, autant proposer la moins invasive au patient
- Pas de perte de longueur veineuse
- Suites plus rapides
- (Délai d'intervention > 6 semaines/ date de création)

28ème CIVILE CONGRÈS DE LA SOCIÉTÉ FRANCOPHONE
• MÉDECINE VASCULAIRE
• RÔLE INFIRMIER
• CHIRURGIE
• NÉPHROLOGIE
• IMAGERIE DIAGNOSTIQUE
• RADIOLOGIE INTERVENTIONNELLE
Abords vasculaires pour hémodialyse
MERCREDI 18 AU VENDREDI 20 JUIN 2025
Palais des Congrès d'Aix-en-Provence
aix2025.sfav.org

Examen clinique/ écho doppler



Praticiens Hospitaliers
Dr R. AUGER
Dr A.BLEUZEN
Dr S. COULIBALY
Dr M.GEORGESCU
Dr C.GRADINARU
Dr A. MASSON
Dr B.ROULOT

Médecins Attachés
Dr H.COISPEAU
Dr P. COTTY
Dr X.LABBE
Dr O-F. LAVEZZI
Dr O. PAGOT

Médecins Contractuels
Dr H. BENSUSSAN

Assistant Spécialiste
Dr L. DUMUR
Dr Y. KIM
Dr E. MACE DE GASTINES
Dr A.ROUSSEAU

Effectué le 06/05/2025
Demandé par

Double du con
IPP n°

DOPPLER FISTULE ARTERIO-VEINEUSE

Examen réalisé à BRETONNEAU sur : CANON Echographe Aplio I 800 Date de mise en service : 25/06/2018

FISTULE : 24 03 2025 FAV radio cephalique a mi avant bras gauche

Indication : contrôle

Débit de la FAV : +/-500 ml/min

Index de résistance de l'artère brachiale : 0.62 Diamètre : 5.5 mm

Pas de signe de sténose sur le versant artériel d'alimentation.

Anastomose libre. Site : radiale mi avant bras gauche.

Valvule moderement stenosante post anastomotique chenal 1.7 v max 4/ms

La veine mesure 5.7 -6 mm de diamètre à mesure mm sous la peau.
Drainage principal par la perforante, céphalique accessoire et basilique par une communicante sténosée

Artère radiale distale : biphasique Artère ulnaire : flux a peine majoré

CONCLUSION : La FAV se developpe mais sa maturation est limitée par une stenose valvulaire post anastomotique et une stenose de la communicante basilique.
Il faut demander une angioplastie.

Validé par



28ème Congrès de la Société Francophone d'Accès Vasculaire
Abords vasculaires pour hémodialyse
MERCREDI 18 AU VENDREDI 20 JUIN 2025
• MÉDECINE VASCULAIRE
• RÔLE INFIRMIER
• CHIRURGIE
• NÉPHROLOGIE
• IMAGERIE DIAGNOSTIQUE
• RADIOLOGIE INTERVENTIONNELLE
Palais des Congrès d'Aix-en-Provence
aix2025.sfav.org

Voie d'abord

Abord veineux rétrograde



Abord veineux antérograde

28ème Congrès de la Société Francophone d'Abords Vasculaires
Abords vasculaires pour hémodialyse
MERCREDI 18 AU VENDREDI 20 JUIN 2025
• MÉDECINE VASCULAIRE
• RÔLE INFIRMIER
• CHIRURGIE
• NÉPHROLOGIE
• IMAGERIE DIAGNOSTIQUE
• RADIOLOGIE INTERVENTIONNELLE
Palais des Congrès d'Aix-en-Provence
aix2025.sfav.org



28ème CONGRÈS DE LA SOCIÉTÉ FRANCOPHONE
MÉDECINE VASCULAIRE
PÔLE INFIRMIER
CHIRURGIE
NÉPHROLOGIE
IMAGERIE DIAGNOSTIQUE
RADIOLOGIE INTERVENTIONNELLE
MERCREDI 18 AU VENDREDI 20
JUIN 2025
Abords vasculaires pour hémodialyse
Palais des Congrès d'Aix-en-Provence
aix2025.sfav.org









Choix d'une sonde angulée pour remontée dans anastomose
Guide 0,035 (=0,89 mm)



Franchissement de la lésion.
Guide Hydrophile, 0,014 (= 0,36 mm)
Sonde relativement droite vertébrale





F ation

- Bonne c
  matériel
- Choix d
- Couple S





Taille ballon



	Veine	
	FAV récente	FAV déjà dilatée **(+ 1 mm que la dilatation précédente)**
Post-anastomose à l'avant bras	6 mm	9-10 mm.
Zone de ponction à l'avant bras	7-8 mm	Jusqu'à 12 mm si anévrisme
Céphalique ou basilique	7-8 mm	8-10 mm
Sous clavière	10-14 mm	
Tronc brachio- céphalique	12-16 mm	
Sténose post anastomotique au coude	**6 mm Risque d'apparition de signes d'ischémie ou d'hyperdébit**	**6 mm?**

Artère	
Cubitale	3-4 mm
Radiale	4-5 mm
Humérale	7-8 mm
Axillaire	8-9 mm
Sous clavière	8-9 mm !!AVC/ vertébrales

Vasculaires pour hémodialyse
Palais des Congrès d'Aix-en-Provence

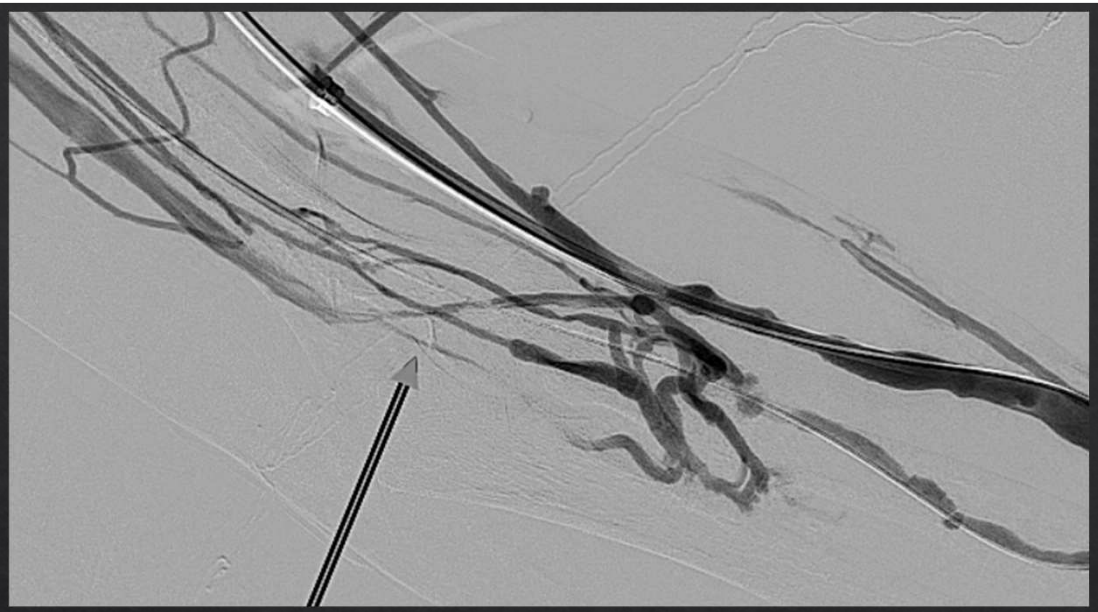

2 abords veineux car sténose post anastomotique ET sténose au coude



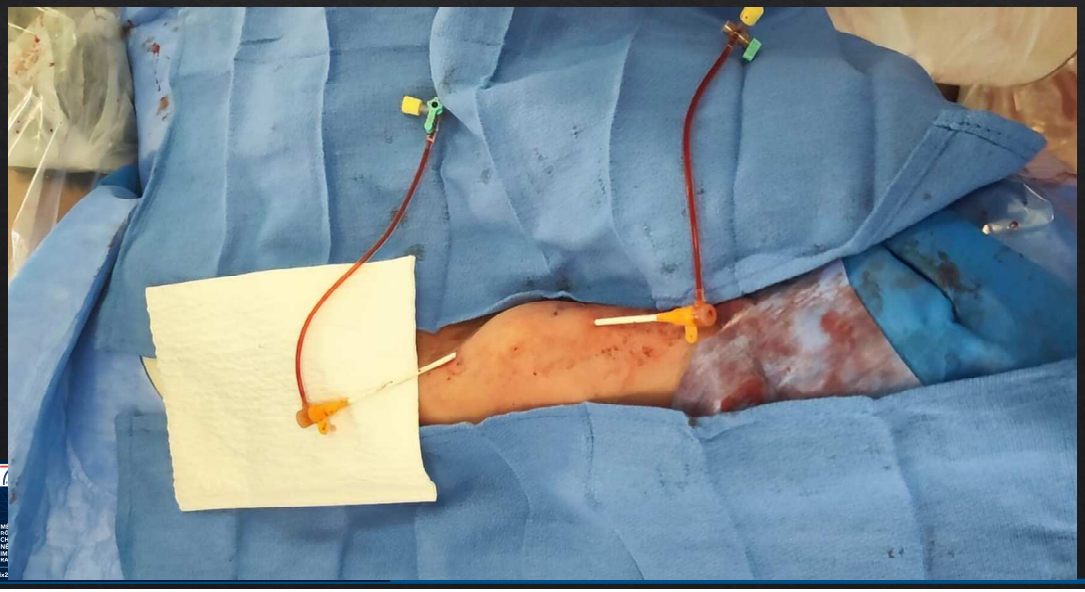

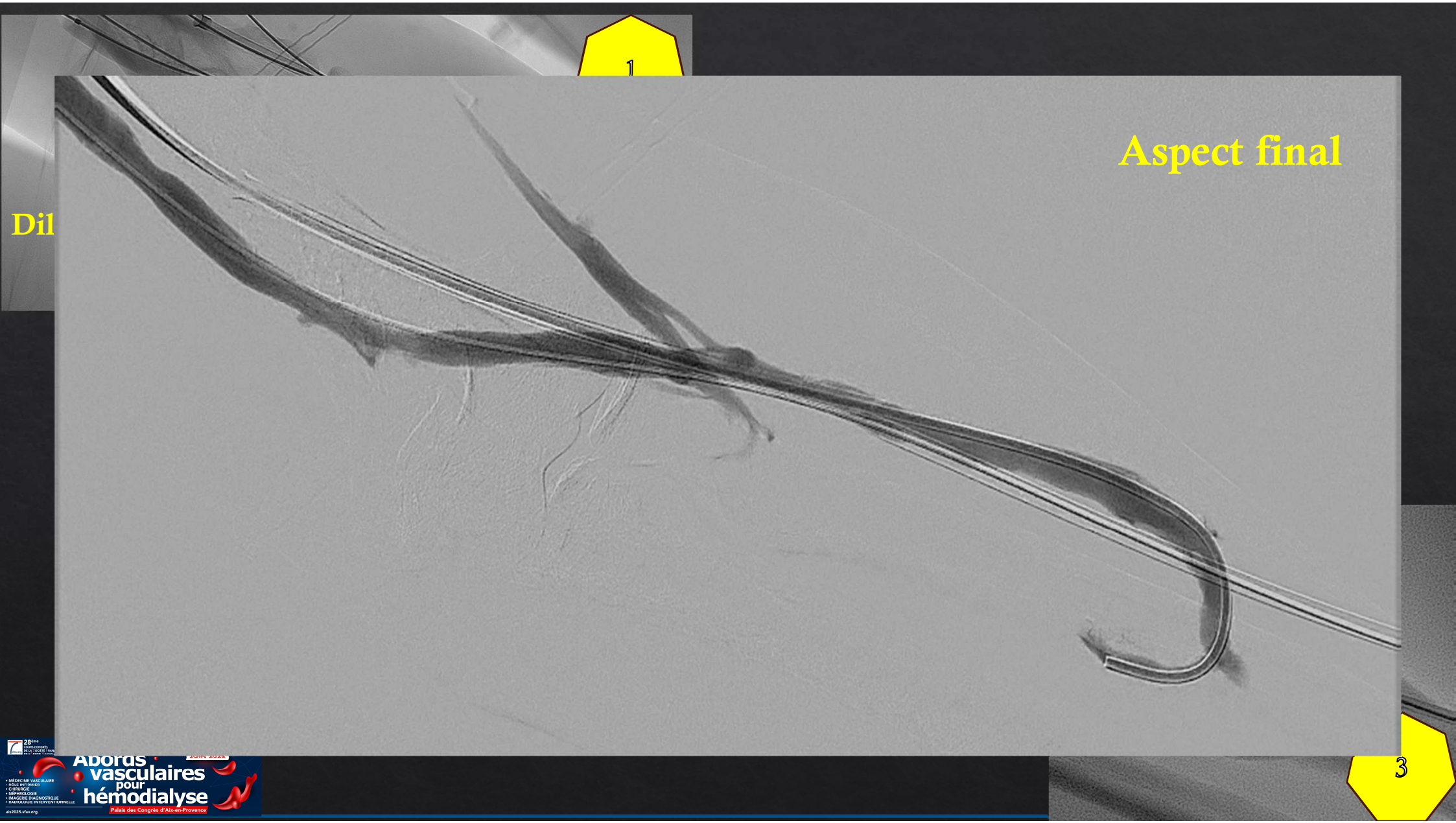
Aspect final
Dil
1
3
Abords vasculaires pour hémodialyse
Palais des Congrès d'Aix-en-Provence

Défaut de maturation sans sténose ?

- Pas de dilatation de la veine→ 2-3mm (à cause de l'hyperplasie néointiomale)
- Pas de sténose focale
- Que faire…?



28ème CONGRÈS DE LA SOCIÉTÉ FRANCOPHONE DE LA DIALYSE
Abords vasculaires pour hémodialyse
MERCREDI 18 AU VENDREDI 20 JUIN 2025
Palais des Congrès d'Aix-en-Provence
• MÉDECINE VASCULAIRE
• RÔLE INFIRMIER
• CHIRURGIE
• NÉPHROLOGIE
• IMAGERIE DIAGNOSTIQUE
• RADIOLOGIE INTERVENTIONNELLE
aix2025.sfav.org

On dilate ! (BAM ou SBAM)

- **Plus tôt** (per opératoire?/ J 15)
- **Plus souvent** (tous les 15 jours) (maturation séquentielle)
- **Plus long** (tout le segment veineux)
- **Plus gros** (jusqu'à 10 mm à l'avant bras, jusqu'à 16 mm au bras)

arm for blood pressure measurement, clothes with constrictive sleeves, heavy or tight jewelry, circumferential dressings on the wound or sleeping on the fistula arm. Patients were taught how to feel for the thrill, and were advised to contact the operating team if the thrill disappeared, or if they developed any numbness or



Figure 1. Intraoperative venography before ballooning of the



Balloon-assisted maturation of autogenous arteriovenous fistulae: A randomized controlled prospective study

Mohammed Elkassaby[1,2], Nashaat Elsaadany[1], Khaled Mowaphy[1] and Mosaad Soliman[1]

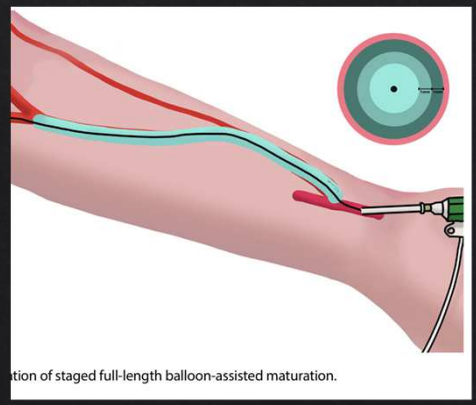

tion of staged full-length balloon-assisted maturation.

28ème CONGRÈS DE LA SOCIÉTÉ FRANCOPHONE
• MÉDECINE VASCULAIRE
• RÔLE INFIRMIER
• CHIRURGIE
• NÉPHROLOGIE
• IMAGERIE DIAGNOSTIQUE
• RADIOLOGIE INTERVENTIONNELLE
Abords vasculaires pour hémodialyse
MERCREDI 18 AU VENDREDI 20 JUIN 2025
Palais des Congrès d'Aix-en-Provence
aix2025.sfav.org

Physiopathologie…?

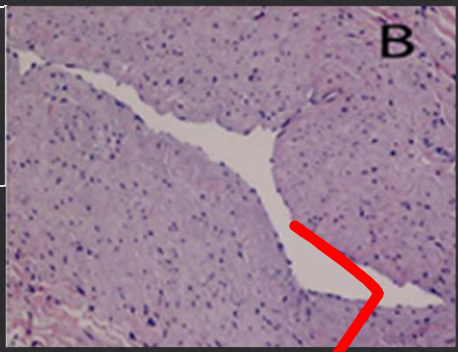

- **Pas de dilatation spontanée du vaisseau ?**
  - → on va l'aider…
- **Pas d'épaississement de la paroi de la veine?**
  - → On va activer les cellules musculaires en réaction à la dilatation, avec une augmentation de l'activation des cytokines d'où une hyperplasie néo-intimale, une hypertrophie médiale et un remodelage vasculaire.
- **L'hyperplasie « induite » ne sera pas sténosante puisqu'on surdilate !**

28ème CONGRÈS DE LA SOCIÉTÉ FRANCOPHONE
MÉDECINE VASCULAIRE · RÔLE INFIRMIER · CHIRURGIE · NÉPHROLOGIE · IMAGERIE DIAGNOSTIQUE · RADIOLOGIE INTERVENTIONNELLE
Abords vasculaires pour hémodialyse
MERCREDI 18 AU VENDREDI 20 JUIN 2025
Palais des Congrès d'Aix-en-Provence
aix2025.sfav.org

Résultats intéressants

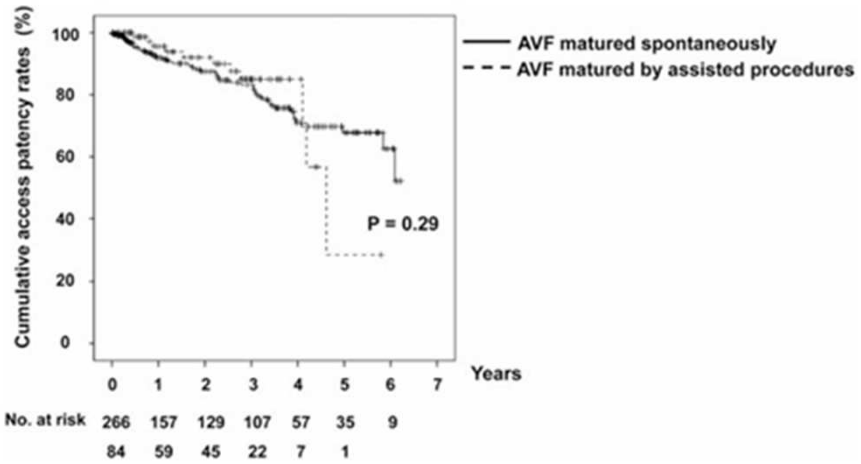

Figure 2 Comparison of AVF survival in patients who received and did not receive assisted maturation procedures.

tess

Usefulness of assisted procedures for arteriovenous fistula maturation without compromising access patency

Hoon Suk PARK,[1,2] Youn Hee LEE,[1,2] Hyung Wook KIM,[1,2] Jun Hyun BAIK,[3] Yong Sung WON,[4] Cheol Whee PARK,[1] Young Ok KIM,[1] Chul Woo YANG,[1] Dong Chan JIN[1,2]

[1]Division of Nephrology, Department of Internal Medicine, College of Medicine, The Catholic University of Korea, Seoul, Republic of Korea; [2]Department of Internal Medicine; [3]Department of Radiology; [4]Department of Surgery, St. Vincent's Hospital, College of Medicine, The Catholic University of Korea, Suwon, Republic of Korea

28ème Congrès de la Société Francophone
Abords vasculaires pour hémodialyse
MERCREDI 18 AU VENDREDI 20 JUIN 2025
• MÉDECINE VASCULAIRE
• RÔLE INFIRMIER
• CHIRURGIE
• NÉPHROLOGIE
• IMAGERIE DIAGNOSTIQUE
• RADIOLOGIE INTERVENTIONNELLE
Palais des Congrès d'Aix-en-Provence
aix2025.sfav.org

Surtout sur le délai de maturation…

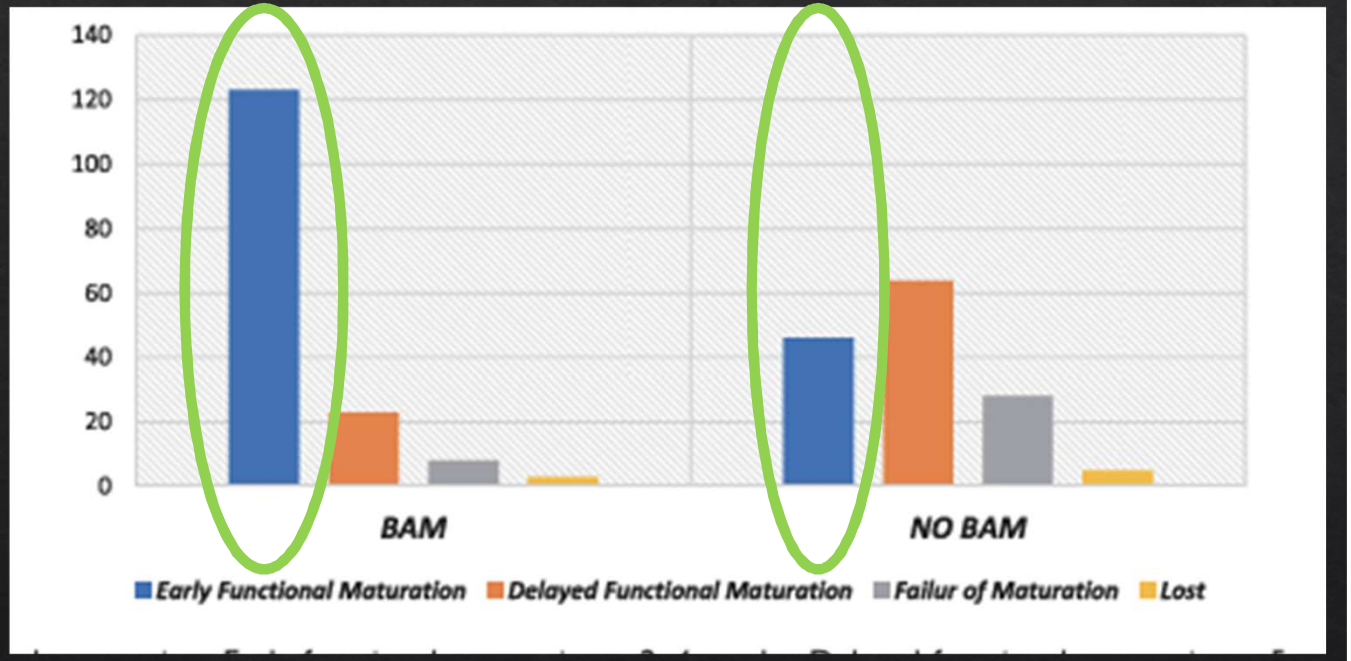

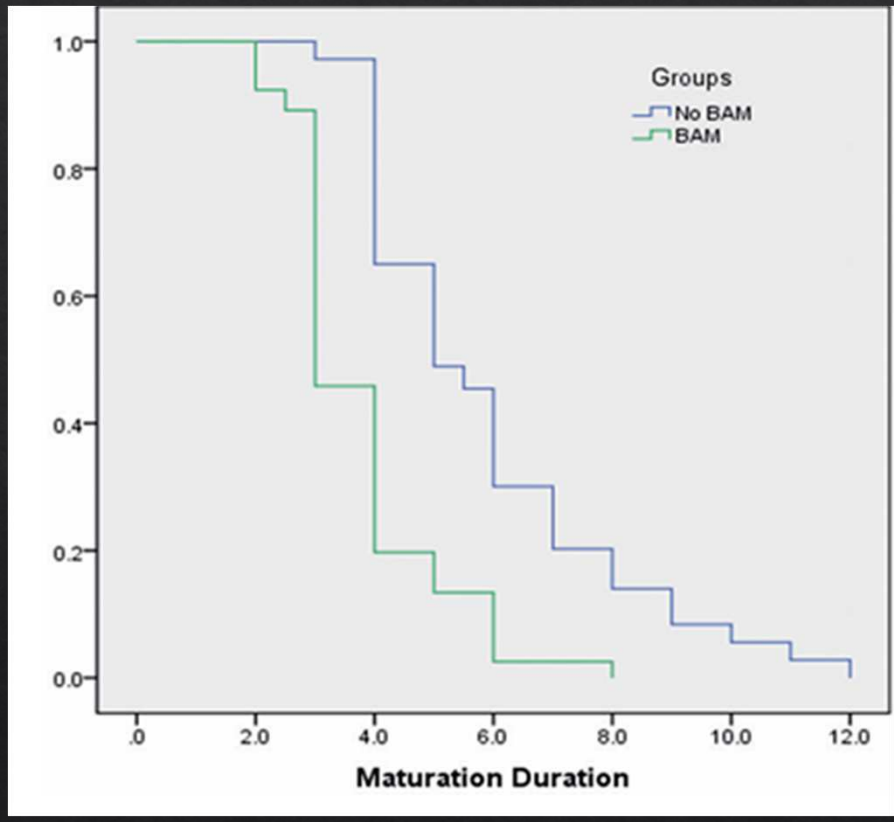

28ème Congrès de la Société Francophone
Abords vasculaires pour hémodialyse
MERCREDI 18 AU VENDREDI 20 JUIN 2025
Palais des Congrès d'Aix-en-Provence
aix2025.sfav.org

Balloon assisted maturation of autogenous arteriovenous fistulae: A randomized controlled study. Elkabassy and al.

Donc: la dilatation pour tous…?

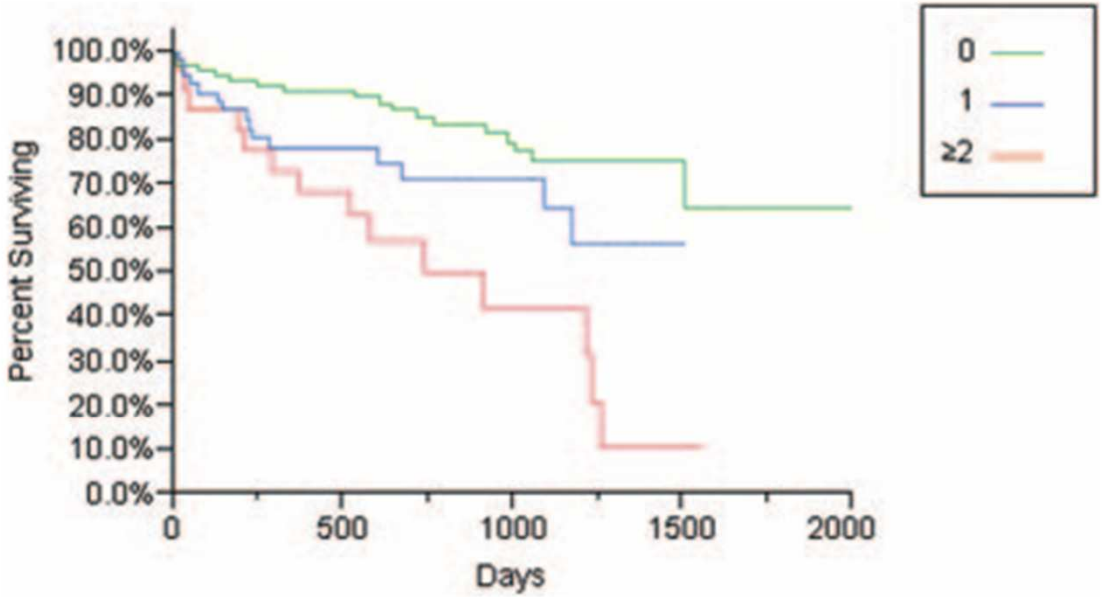

Figure 1. | Cumulative access survival (time from fistula cannulation until failure) by number of interventions before manipulation (zero, one, or two or more). By log-rank test, $P = 0.0001$ for all three



28ème CONGRÈS DE LA SOCIÉTÉ FRANCOPHONE
Abords vasculaires pour hémodialyse
MERCREDI 18 AU VENDREDI 20 JUIN 2025
• MÉDECINE VASCULAIRE
• RÔLE INFIRMIER
• CHIRURGIE
• NÉPHROLOGIE
• IMAGERIE DIAGNOSTIQUE
• RADIOLOGIE INTERVENTIONNELLE
Palais des Congrès d'Aix-en-Provence
aix2025.sfav.org

Decreased Cumulative Access Survival in Arteriovenous Fistulas Requiring Interventions to Promote Maturation

Timmy Lee,[*†‡] *Ahsan Ullah,*[*] *Michael Allon,*[§] *Paul Succop,*[‖] *Mahmoud El-Khatib,*[*¶] *Rino Munda,*[*¶] *and Prabir Roy-Chaudhury*[*†‡]

L’angioplastie est un traumatisme

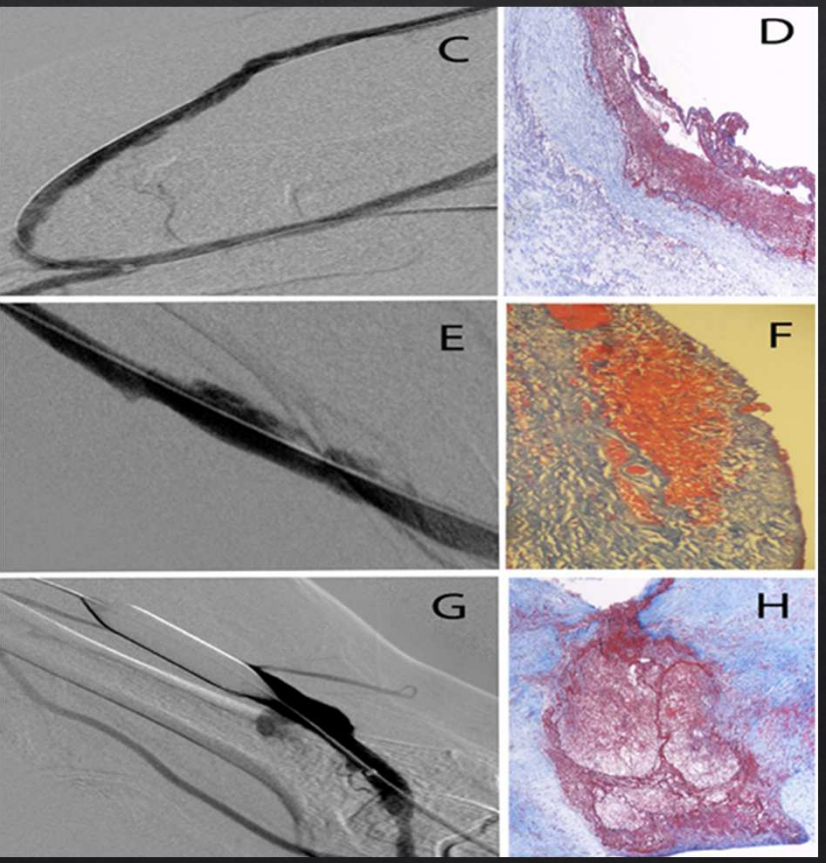

- (D) Débris fibrineux adhérents à l'intima lésée, Trichrome, 40x.
- (E) Hématome intramural sans extravasation de produit de contraste.
- (F) Hématome intramural, Trichrome, 100x.
- (G) Rupture avec extravasation de produit de contraste.
- (H) Guérison après rupture traitée par ballonnage prolongé Trichrome, 40x.

28ème Congrès de la Société Francophone de Médecine Vasculaire
Abords vasculaires pour hémodialyse
MERCREDI 18 AU VENDREDI 20 JUIN 2025
Palais des Congrès d'Aix-en-Provence
aix2025.sfav.org

La complication : dégat pariétal→ la rupture





→ Ballonnage prolongé à basse pression.

28ème CONGRÈS CONGRÈS DE LA SOCIÉTÉ FRANCOPHONE DE L'ÉCHO VASCULAIRE
MERCREDI 18 AU VENDREDI 20 JUIN 2025
Abords vasculaires pour hémodialyse
• MÉDECINE VASCULAIRE
• RÔLE INFIRMIER
• CHIRURGIE
• NÉPHROLOGIE
• IMAGERIE DIAGNOSTIQUE
• RADIOLOGIE INTERVENTIONNELLE
Palais des Congrès d'Aix-en-Provence
aix2025.sfav.org



28ème
COURS-CONGRÈS
DE LA SOCIÉTÉ FRANCOPHONE
DE LA MÉDECINE VASCULAIRE
MERCREDI 18 AU VENDREDI 20
JUIN 2025
Abords vasculaires pour hémodialyse
• MÉDECINE VASCULAIRE
• RÔLE INFIRMIER
• CHIRURGIE
• NÉPHROLOGIE
• IMAGERIE DIAGNOSTIQUE
• RADIOLOGIE INTERVENTIONNELLE
Palais des Congrès d'Aix-en-Provence
aix2025.sfav.org

Stent

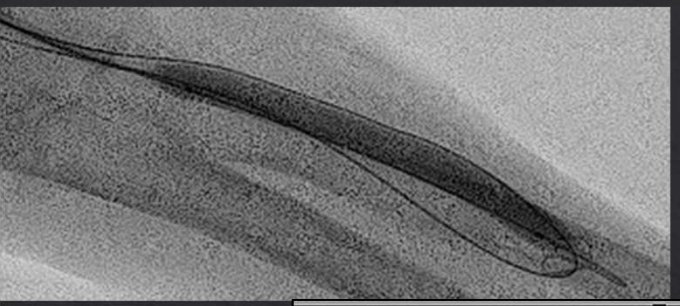

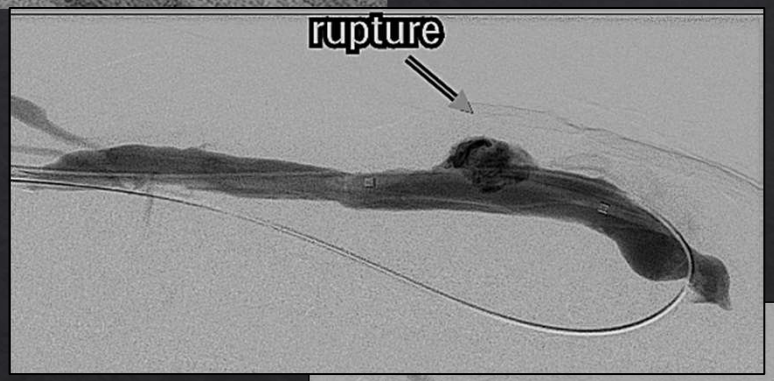

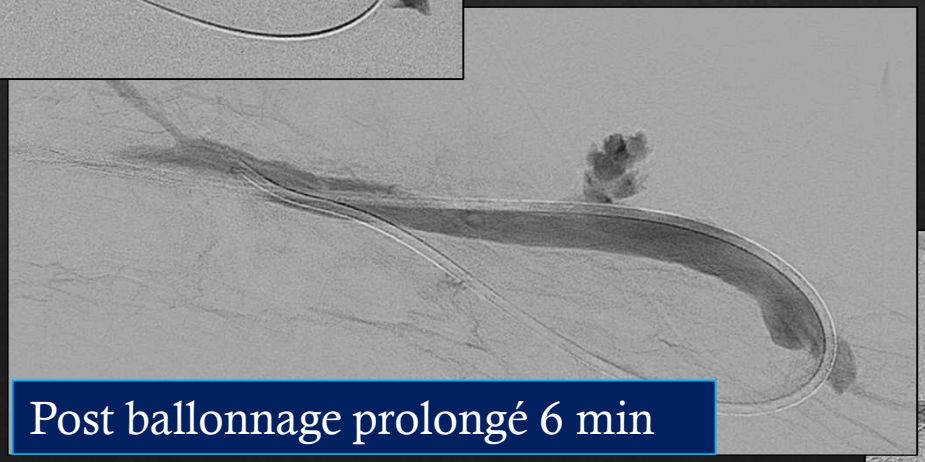

Post ballonnage prolongé 6 min



28ème CONGRÈS FRANÇAIS DE LA SOCIÉTÉ FRANCOPHONE DE LA DIALYSE
Abords vasculaires pour hémodialyse
MERCREDI 18 AU VENDREDI 20 JUIN 2025
• MÉDECINE VASCULAIRE
• RÔLE INFIRMIER
• CHIRURGIE
• NÉPHROLOGIE
• IMAGERIE DIAGNOSTIQUE
• RADIOLOGIE INTERVENTIONNELLE
Palais des Congrès d'Aix-en-Provence
aix2025.sfav.org

Conclusion

- Fréquent
- Bilan précoce →examen clinique et échographique à un mois
- Si sténose → dilatation
- Pas de sténose: ??

28ème CERCLE CONGRÈS DE LA SOCIÉTÉ FRANCOPHONE DE LA VOIE VASCULAIRE
MERCREDI 18 AU VENDREDI 20 JUIN 2025
Abords vasculaires pour hémodialyse
• MÉDECINE VASCULAIRE
• RÔLE INFIRMIER
• CHIRURGIE
• NÉPHROLOGIE
• IMAGERIE DIAGNOSTIQUE
• RADIOLOGIE INTERVENTIONNELLE
Palais des Congrès d'Aix-en-Provence
aix2025.sfav.org

Conclusion (2)

- L'hyperplasie néointimale n'est elle pas en réalité une longue sténose diffuse?
- Forcer la maturation par dilatation en acceptant le risque de complication
- Revoir la cartographie pré opératoire: qualité des axes veineux et artériels?
- Accepter un délai de maturation plus long? (= anticiper les créations de FAV)
- Aura-t-on le choix…? Patients de plus en plus complexes…



Merci de votre attention

