

EXAMEN CLINIQUE DES MEMBRES AVANT CREATION DES ABORDS VASCULAIRES

Thierry POURCHEZ BETHUNE FRANCE

SFAV AIX EN PROVENCE 19 JUIN 2025

tpourchez@nordnet.fr

LES CONDITIONS DE L'EXAMEN +++++

Rendez-vous dédié, dans une pièce CHAUDE, chez un patient en confiance ayant chaud +++
S'aider au besoin d'air chaud ou d'eau chaude
Prendre du TEMPS

Doit être REFAIT en cas de vaso-constriction, de mauvaises conditions « thermiques »,d'œdéme ou d'hématomes, voire de manque de temps

Avant une séance d'hémodialyse, et surtout pas juste après +++++

Ceci est tout aussi valable pour les examens par ultrasons +++

LES CONDITIONS DE L'EXAMEN +++



Vérifier que la main est chaude !



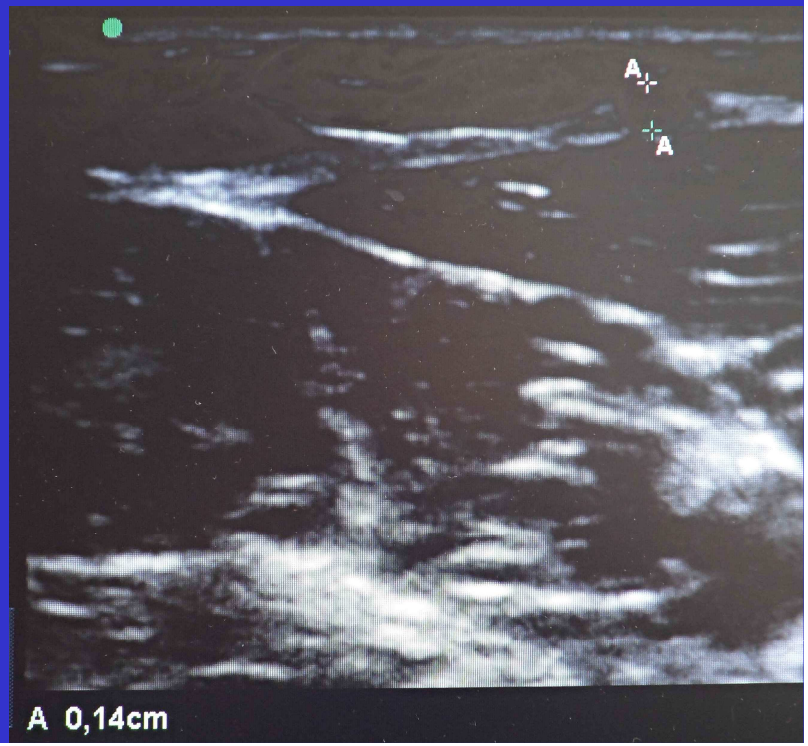

L’échographie veineuse par le chirurgien complète très aisément cet examen clinique

Œdémes importants en voie de résorption



Eau chaude



Air chaud : tunnel à air chaud pour bras



Lit chaud + télévision : effet PAF !

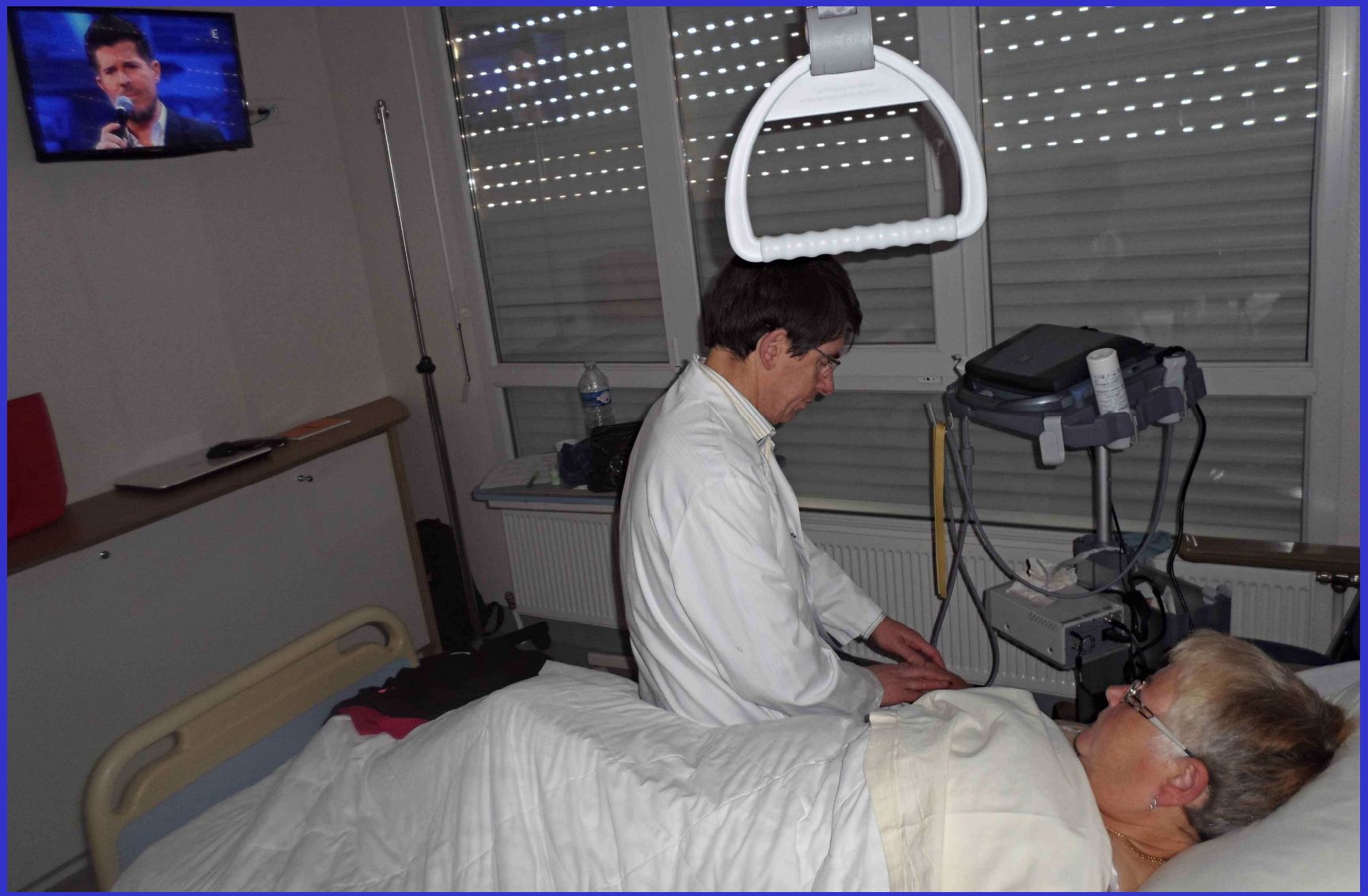

Lit chaud + télévision : effet PAF !
Paysage Audiovisuel Français

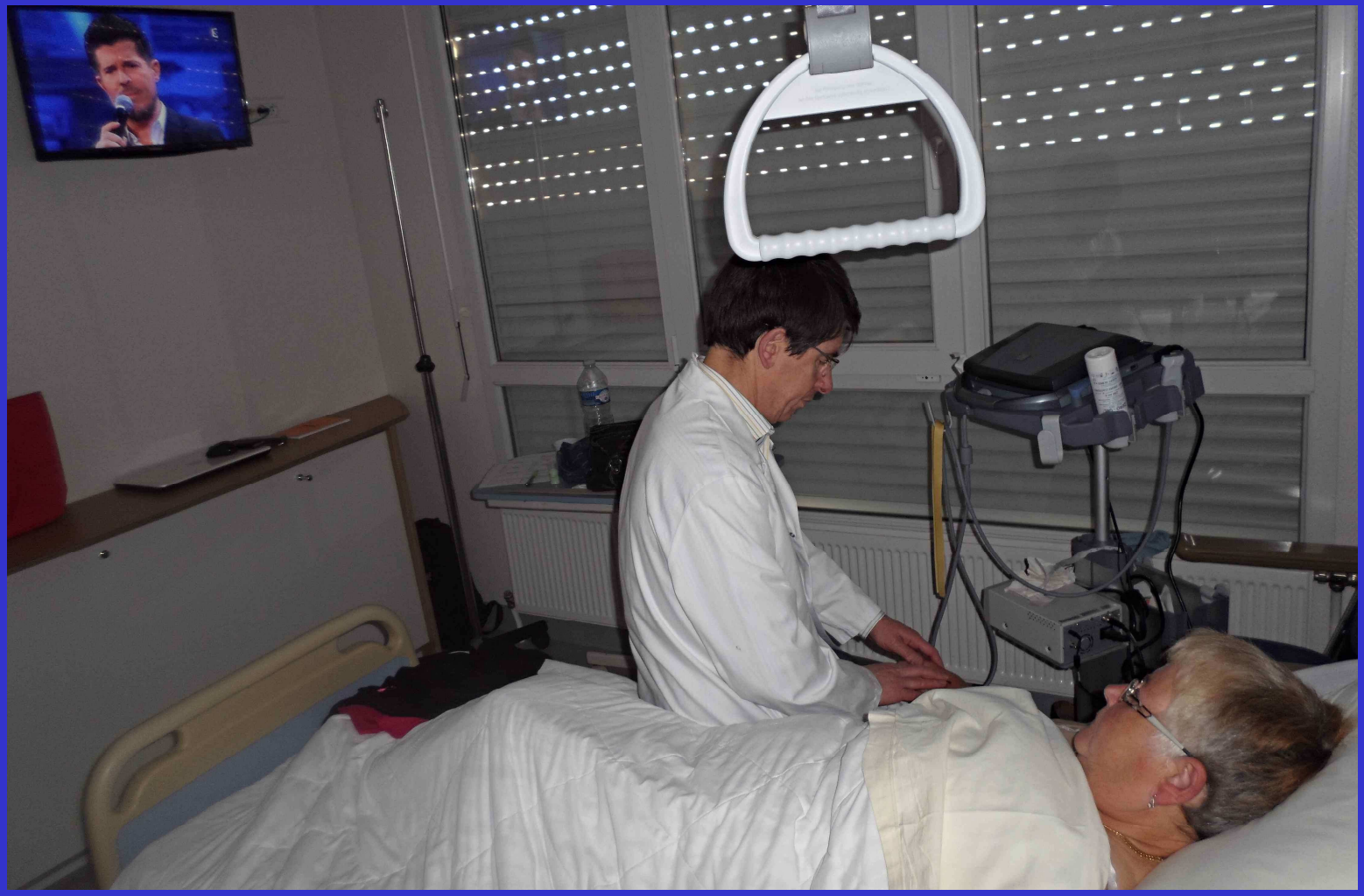

En contradiction relative avec la chirurgie ambulatoire

INTERROGATOIRE ET ANTECEDENTS

Maladie causale et antécédents retrouvés par l'interrogatoire et le dossier
Mais beaucoup de patients sont vus sans courrier !

Antécédents de cathétérismes veineux périphériques ou profonds

Allergies, en particulier aux produits de contraste

Abords vasculaires précédents

INSPECTION

Obésité

Cicatrices diverses, veinites, hématomes, cathéters en place !

Réseau veineux

Circulation collatérale veineuse du membre ou de l'épaule

Division haute de l'artère brachiale

PALPATION

- **Pouls, artères saines ou dures, voire absence de pouls**
- **Division haute de l'artère brachiale**
- **TEST D'ALLEN SANS AUCUN INTERET**
- **Car une artère de qualité suffisante peut alimenter la main et une fistule.**
  Si une artère est très calcifiée, il faut sûrement éviter de le réaliser, ce qui reviendrait à la casser, ou à ne pas l'occlure
- **Veines souples, dépressibles, sans induration**

TEST D'ALLEN SANS AUCUN INTERET

ET POURTANT CITE DANS TOUS LES ARTICLES OU OUVRAGES

EXAMEN AVEC GARROT

Veines souples, dépressibles : cartographie veineuse

Vidange rapide au lever du garrot, le membre étant surélevé

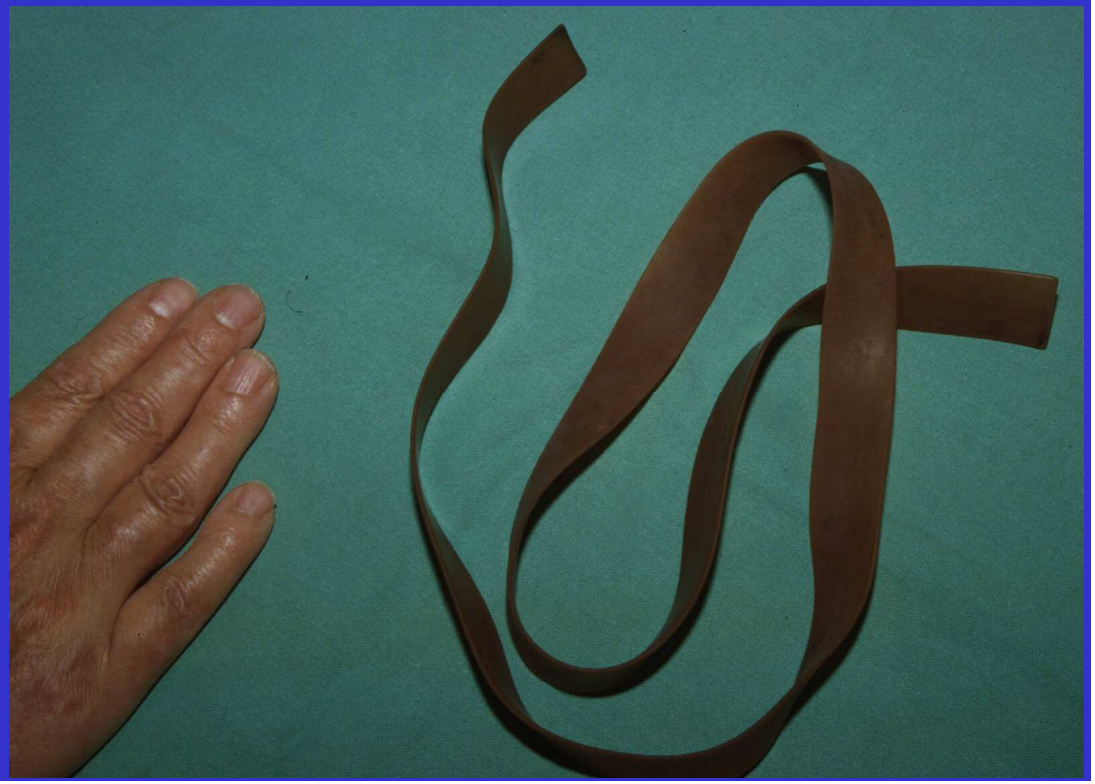





Michelangelo BUONAROTTI, dit MICHEL-ANGE, à FLORENCE

Division haute de l’artère brachiale avec artère ulnaire superficielle au bras

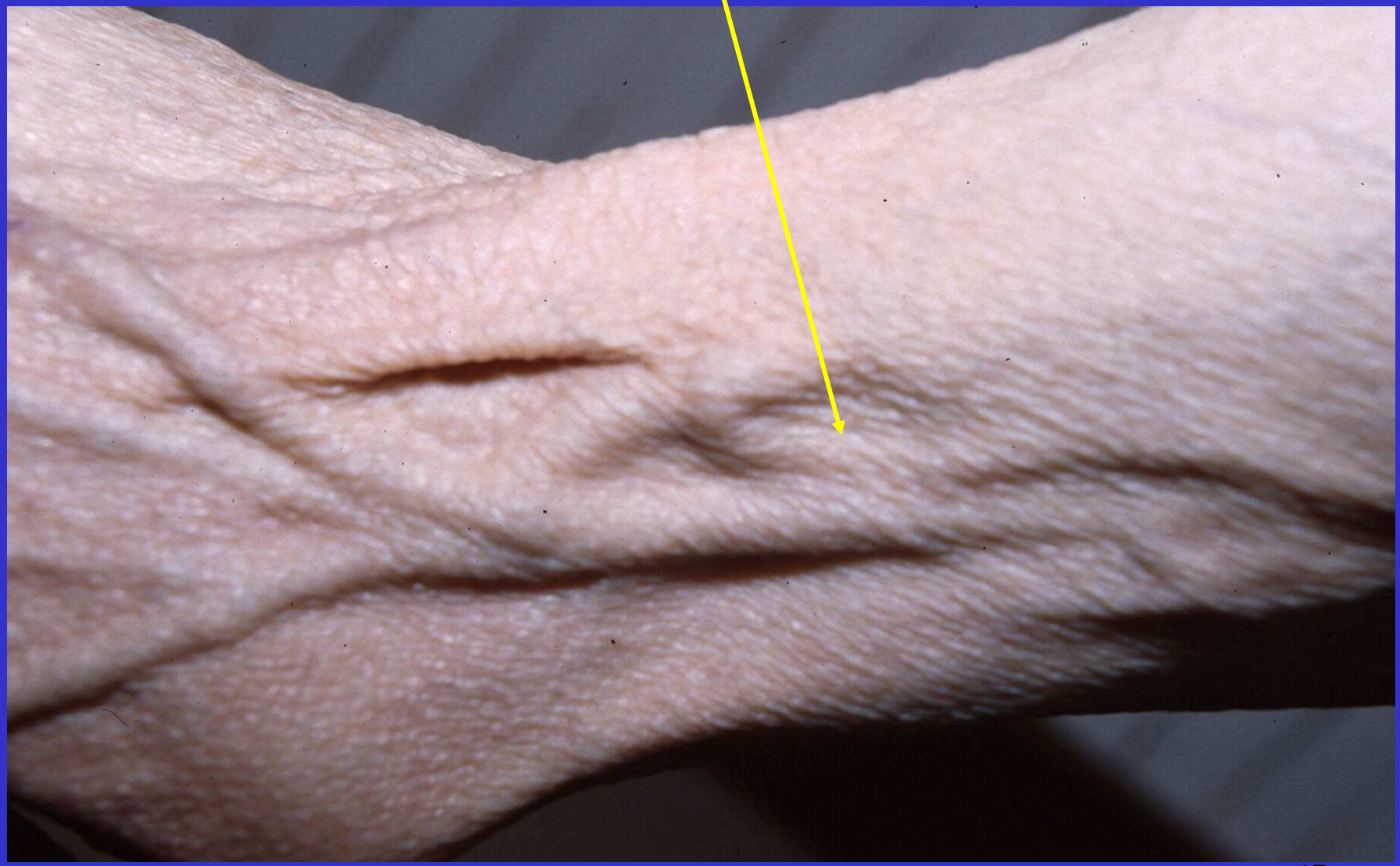



Veine céphalique avec variation de terminaison

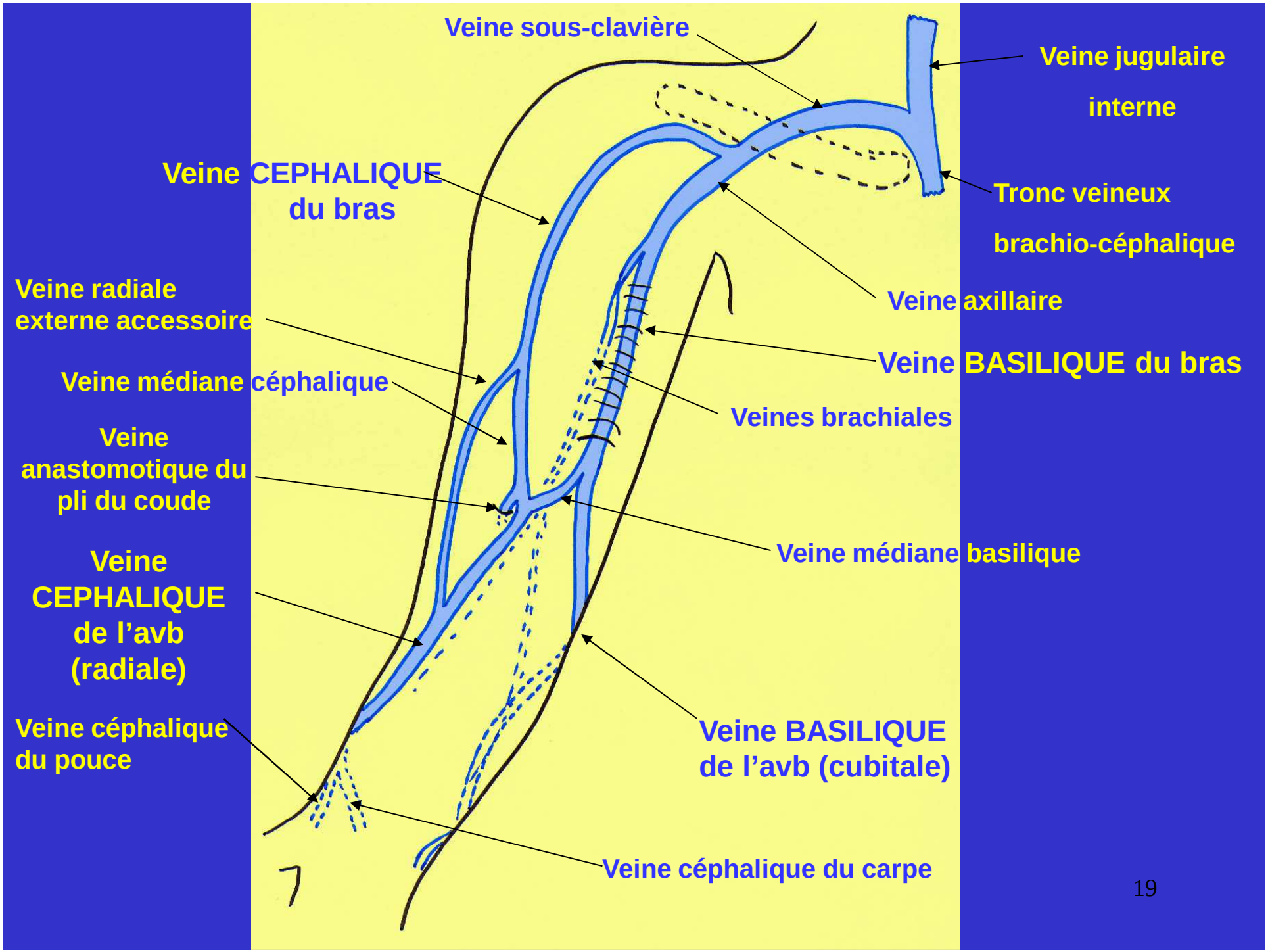
Veine sous-clavière
Veine jugulaire interne
Veine CEPHALIQUE du bras
Tronc veineux brachio-céphalique
Veine axillaire
Veine radiale externe accessoire
Veine BASILIQUE du bras
Veine médiane céphalique
Veines brachiales
Veine anastomotique du pli du coude
Veine médiane basilique
Veine CEPHALIQUE de l'avb (radiale)
Veine BASILIQUE de l'avb (cubitale)
Veine céphalique du pouce
Veine céphalique du carpe

Radiographie des parties molles



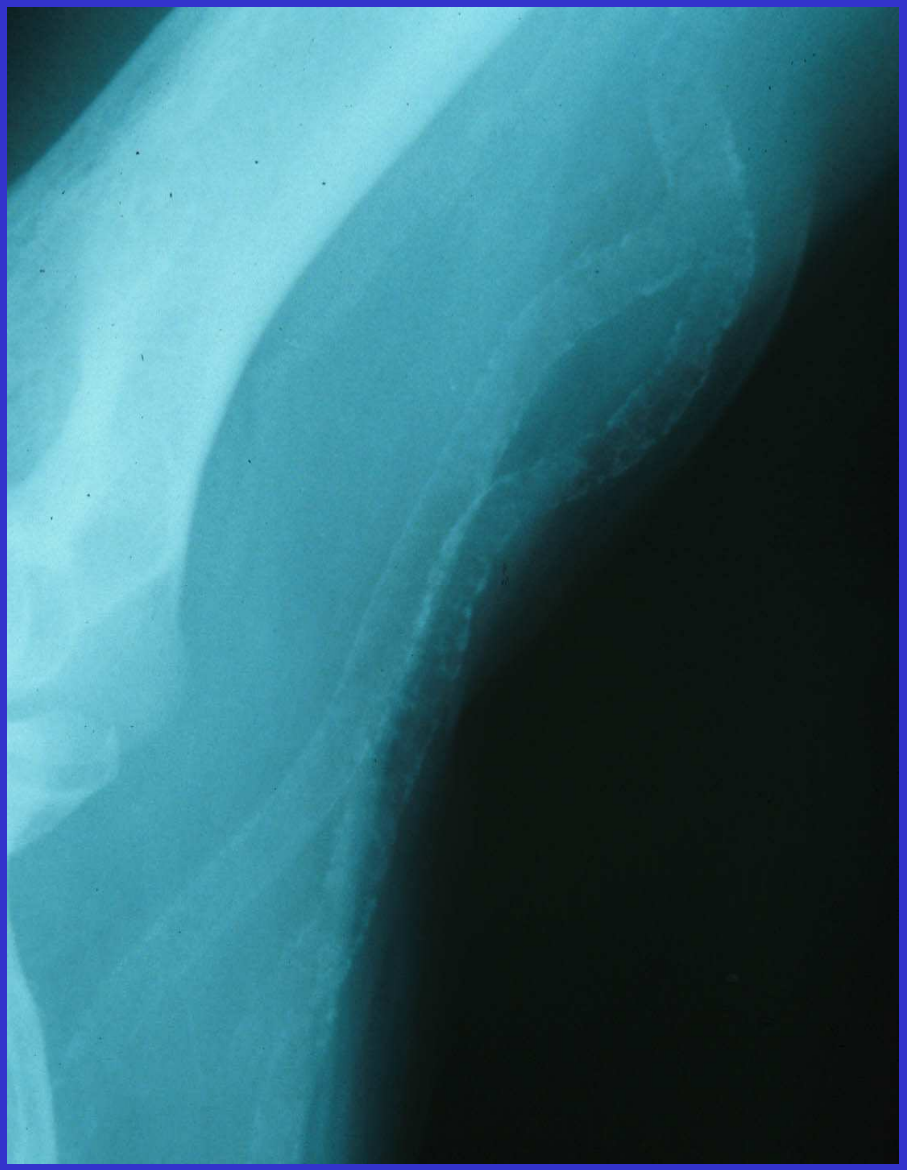

Division haute de l’artère humérale

Exemple d’un homme de 39 ans envoyé par un collègue, pour « absence de veines »

Premier rendez-vous en situation « froide »



La veille de l’opération en situation « chaude »



Réalisation d’un bloc de plexus axillaire



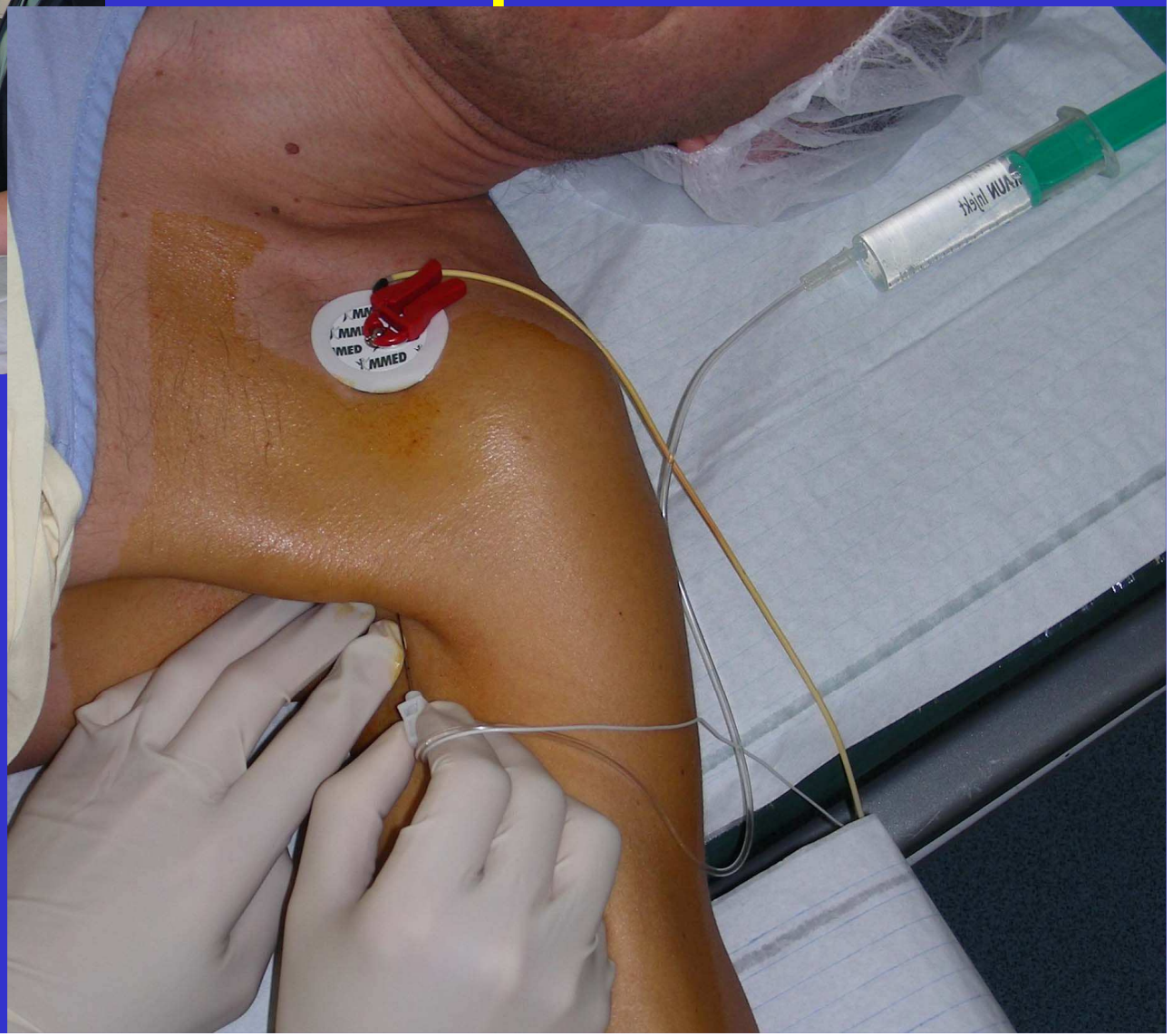

Après le bloc de plexus



Repérage pré-chirurgical du réseau veineux ++++



Très performant après le bloc de plexus ++++

Le cliché ne concerne pas le patient étudié

Après la confection de l'anastomose radio-céphalique, la veine a un diamètre de 4,5 mm



Le lendemain de l’intervention





AU TERME DE CE BILAN CLINIQUE

- **LA SITUATION EST TRES SIMPLE -> INTERVENTION la plus distale possible selon le contexte et l'état des vaisseaux, et les habitudes de chacun**

- **IL Y A LE MOINDRE DOUTE ->**

  RECOURS AUX EXAMENS COMPLEMENTAIRES

  (ceux dont on dispose localement)

  - **Echo-doppler, par opérateur entraîné, dans de bonnes conditions ++++**
  - **Radiologie : phlébographie, qui est utile si passé de cathéters centraux ou PM**

CONCLUSION

- **Il est indispensable de lui consacrer du TEMPS, et des conditions correctes, en particulier de CHALEUR**
- **Il doit être REFAIT en cas de doute ou de conditions défavorables**
- **Il a une place majeure et doit guider les examens complémentaires**

CONCLUSION

S’il est mal fait ou pas fait du tout, il ne permet pas de corriger des examens complémentaires insuffisants

Un échodoppler ne permet pas forcément à lui seul de décider de l’avenir d’un patient

L’examen clinique est opérateur-dépendant, comme les examens complémentaires +++

CONCLUSION

L'EXAMEN CLINIQUE EST INDISPENSABLE MAIS, SOUVENT, IL FAUT DEMANDER

DE L'IMAGERIE COMPLEMENTAIRE FIABLE

HALTE A LA DICTATURE DES EXAMENS COMPLEMENTAIRES

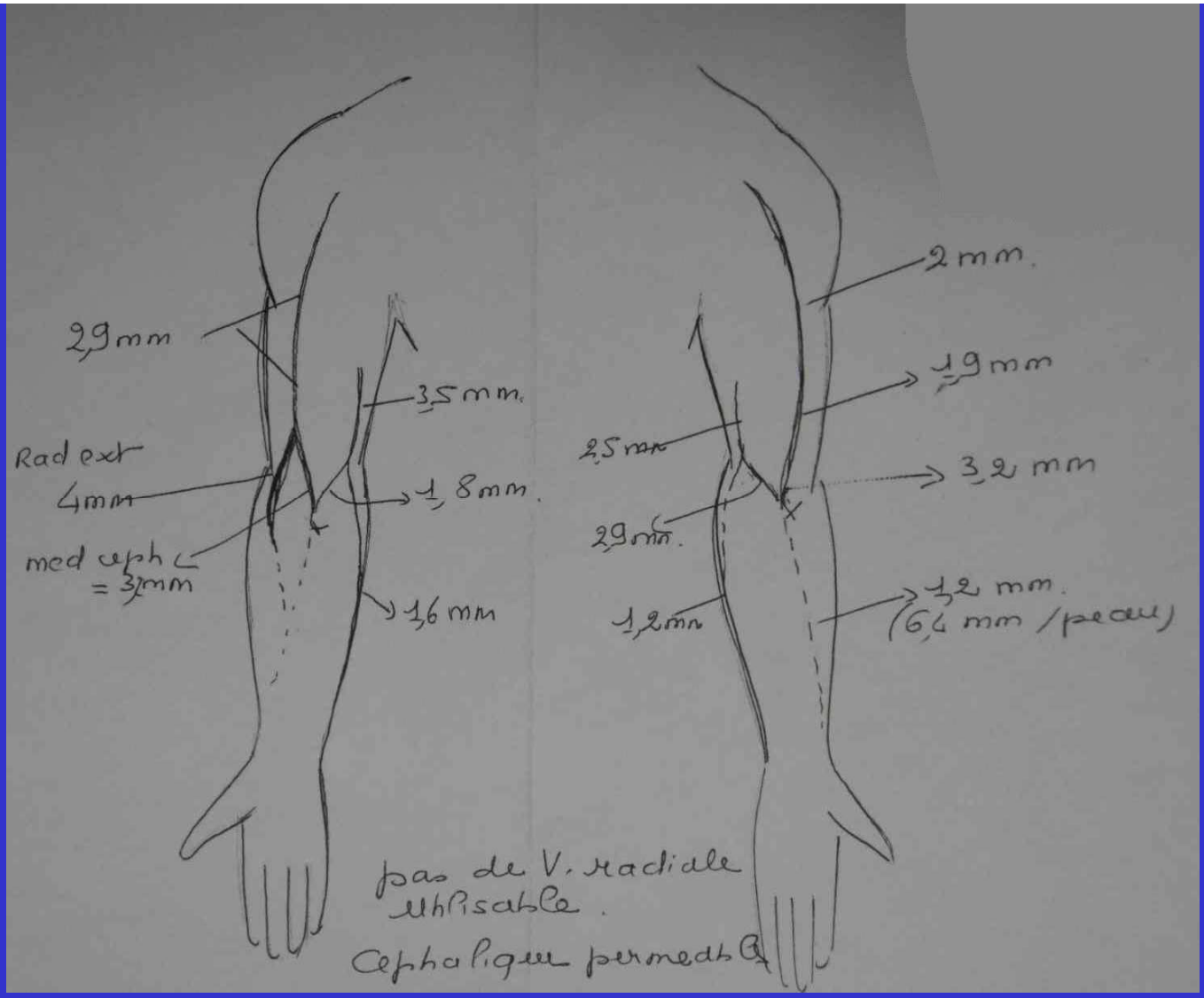

L'échographie veineuse pour cartographie réclame aussi des conditions favorables, non réunies ici !

Ceci souligne la faible valeur des diamètres-seuils pour créer une fistule

- *Utilisation de KT tunnelisés par équipe*

En moyenne, **25.8%** des patients sont dialysés sur cathéters tunnelisés, mais les écarts de pratiques sont importants (les extrêmes selon les équipes sont compris entre 9.7% et 45.2% hors pédiatrie).

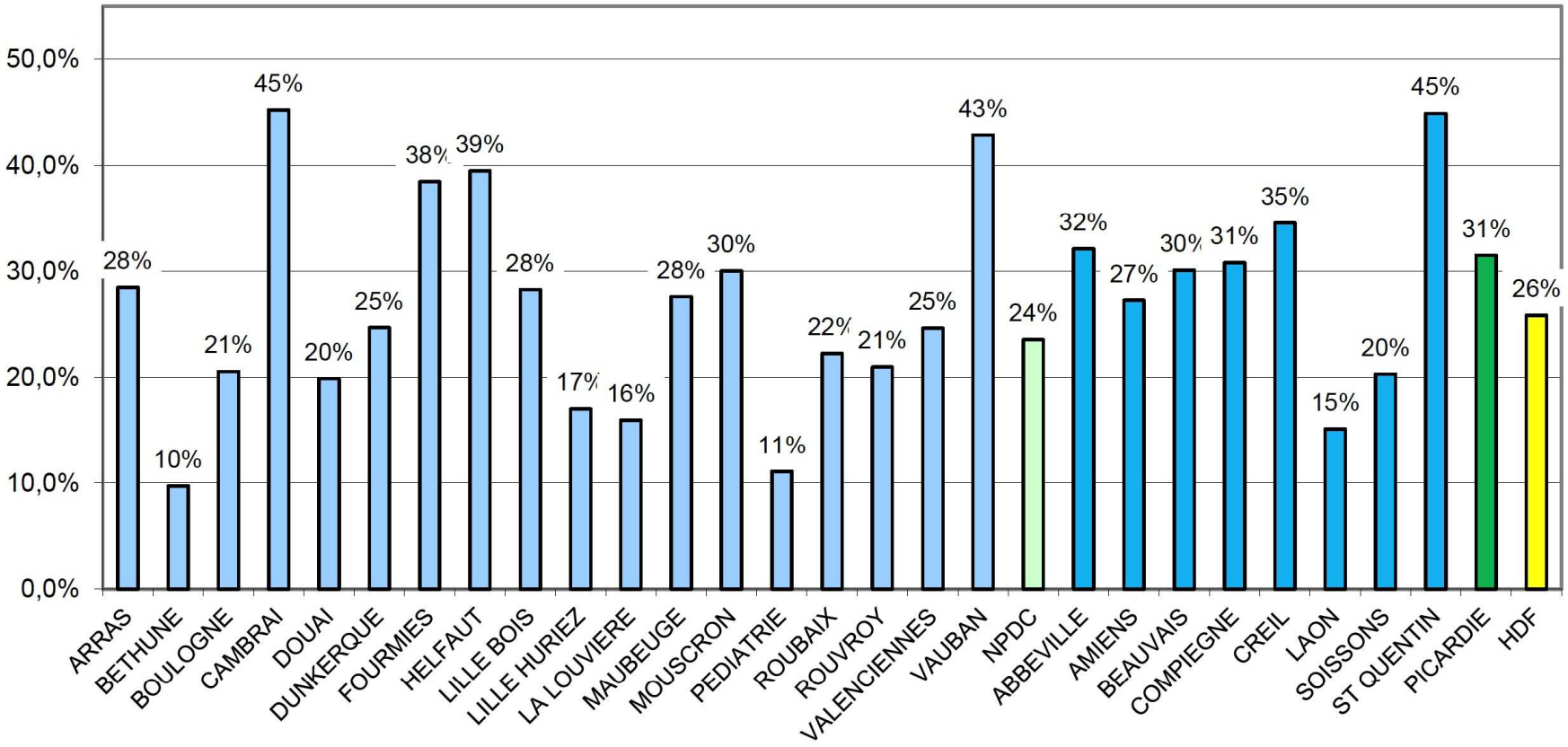

Pourcentage des patients présents 2023 hémodialysés sur cathéters tunnelisés en région HDF

Les résultats pour créer beaucoup de fistules sont visibles !