

Jeudi 19 juin 2025

CRÉATIONS EN TOUS GENRES

Comment je fais … FAV chirurgicales radiale proximale?

Matthieu PECHER
Chirurgien vasculaire
Clinique du Parc – Castelnau Le Lez

Comment je fais les FAV sur la radiale proximale?

Pourquoi ?

15 à 20 % des patients ne sont pas éligibles à la FAV RC au poignet. (jusqu'à 30 à 40 %chez les populations à risque : diabète, femmes, âge > 75)

20 à 30 % des patients devront avoir une FAV qui ne sera pas au poignet

semaines
jamais à maturité



Comment je fais les FAV sur la radiale proximale?

Pourquoi ?

risque ischémique en fonction site FAV

- **tabatière 0%**
- **radio-céphalique 0,3%**
- **brachio-céphalique/basilique 5.2%**



Zanow JV, In *Vasc Access For Hemodialysis* 2001

28ème Congrès de la Société Francophone d'Abords Vasculaires
Abords vasculaires pour hémodialyse
MERCREDI 18 AU VENDREDI 20 JUIN 2025
Palais des Congrès d'Aix-en-Provence
aix2025.sfav.org

Comment je fais les FAV sur la radiale proximale?

Pourquoi ?

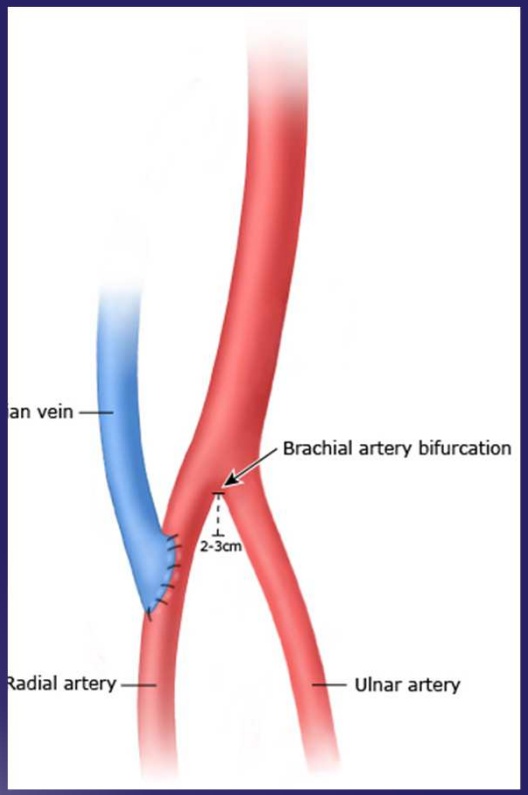

Proximal radial artery arteriovenous fistula for hemodialysis vascular access

Jennings WC, *J Vasc Surg* 2018

12 years -1396 patients…

- 91% cumulative functional patency - 2 years
- 85% - 4 years
- 2,8% of distal ischemia / complications

28ème Cours-Congrès de la Société Francophone de l'Accès Vasculaire
MERCREDI 18 AU VENDREDI 20 JUIN 2025
Abords vasculaires pour hémodialyse
• MÉDECINE VASCULAIRE • RÔLE INFIRMIER • CHIRURGIE • NÉPHROLOGIE • IMAGERIE DIAGNOSTIQUE • RADIOLOGIE INTERVENTIONNELLE
Palais des Congrès d'Aix-en-Provence
aix2025.sfav.org

Comment je fais les FAV sur la radiale proximale?

Un peu d'anatomie…

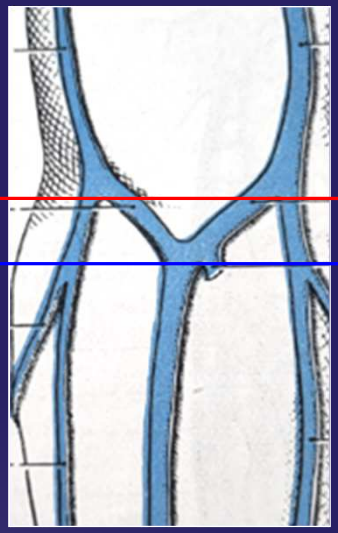
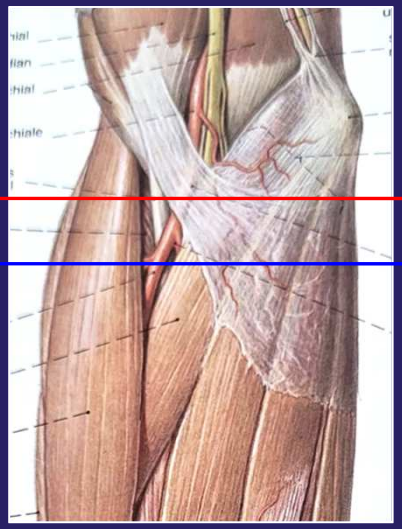
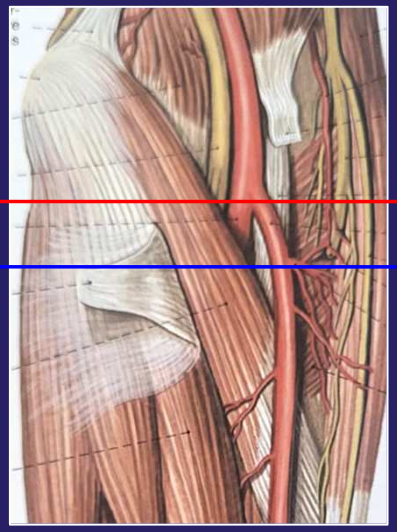
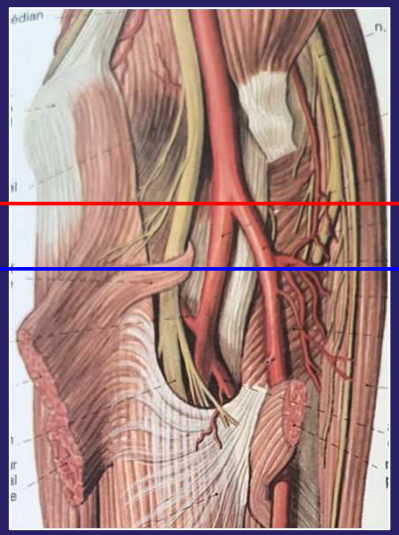
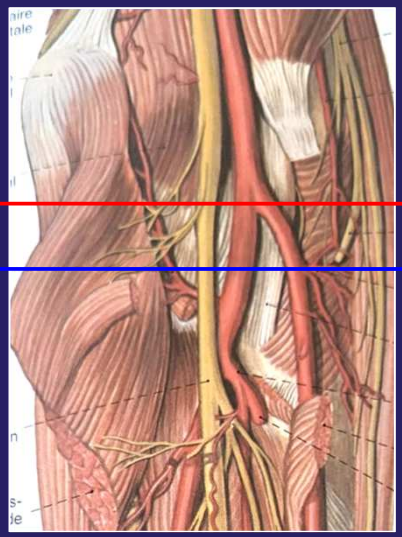

28ème Congrès de la Société Francophone d'Accès Vasculaire
Abords vasculaires pour hémodialyse
MERCREDI 18 AU VENDREDI 20 JUIN 2025
Palais des Congrès d'Aix-en-Provence
• MÉDECINE VASCULAIRE
• RÔLE INFIRMIER
• CHIRURGIE
• NÉPHROLOGIE
• IMAGERIE DIAGNOSTIQUE
• RADIOLOGIE INTERVENTIONNELLE
aix2025.sfav.org

Comment je fais les FAV sur la radiale proximale?

Radio-céphalique au pli du coude

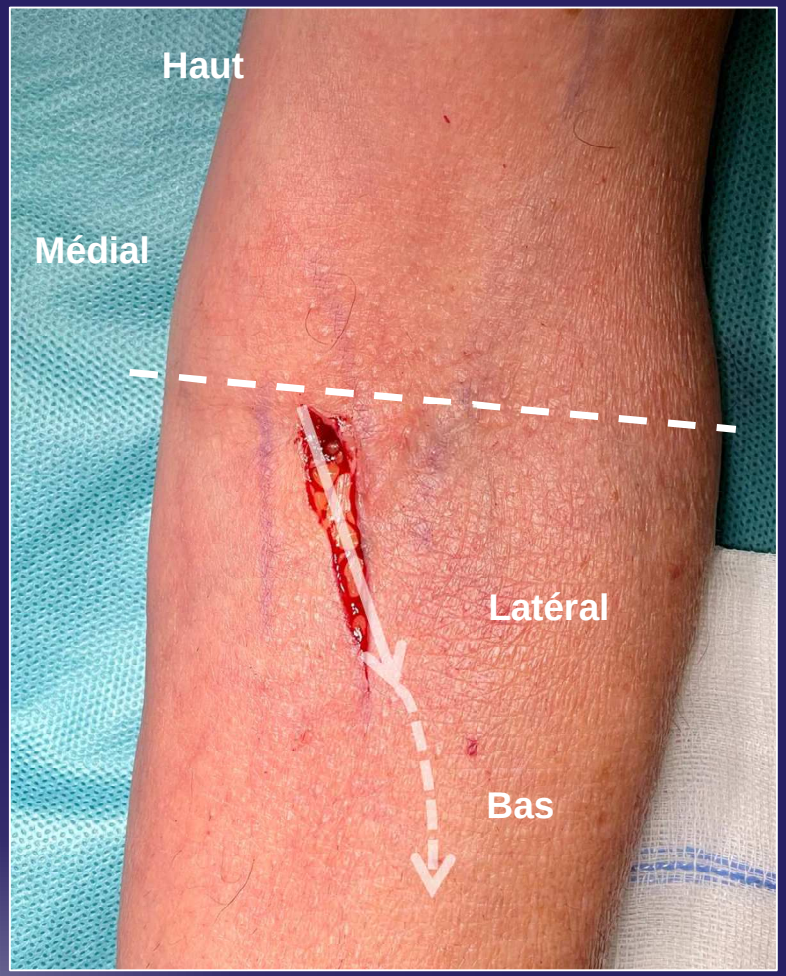

28ème Congrès de la Société Francophone de Médecine Vasculaire
Abords vasculaires pour hémodialyse
MERCREDI 18 AU VENDREDI 20 JUIN 2025
Palais des Congrès d'Aix-en-Provence
• MÉDECINE VASCULAIRE
• RÔLE INFIRMIER
• CHIRURGIE
• NÉPHROLOGIE
• IMAGERIE DIAGNOSTIQUE
• RADIOLOGIE INTERVENTIONNELLE
aix2025.sfav.org

Comment je fais les FAV sur la radiale proximale?

Radio-céphalique au pli du coude

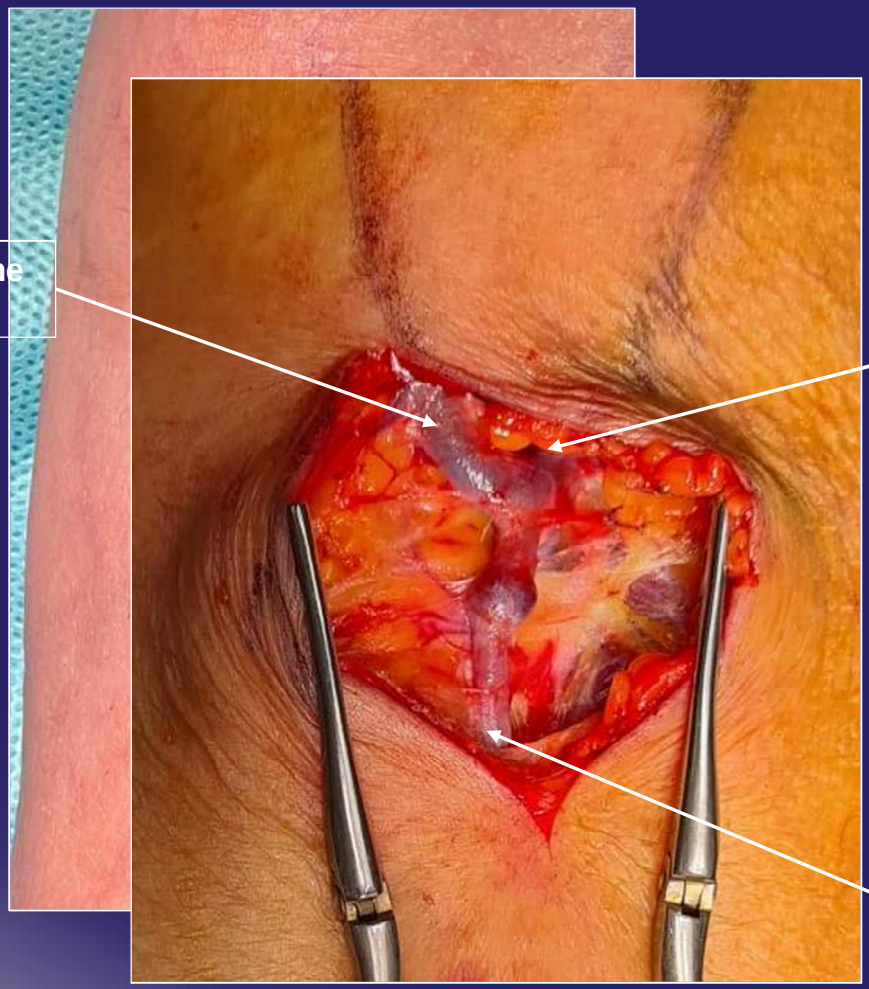

Veine médiane basilique

Veine médiane céphalique

Terminaison veine céphalique antébrachiale

28ème Congrès de la Société Francophone d'Accès Vasculaire
Abords vasculaires pour hémodialyse
MERCREDI 18 AU VENDREDI 20 JUIN 2025
Palais des Congrès d'Aix-en-Provence
• MÉDECINE VASCULAIRE
• RÔLE INFIRMIER
• CHIRURGIE
• NÉPHROLOGIE
• IMAGERIE DIAGNOSTIQUE
• RADIOLOGIE INTERVENTIONNELLE
aix2025.sfav.org

Comment je fais les FAV sur la radiale proximale?

Radio-céphalique au pli du coude



Veine perforante du pli du coude

Nerf cutané latéral de l'avant-bras

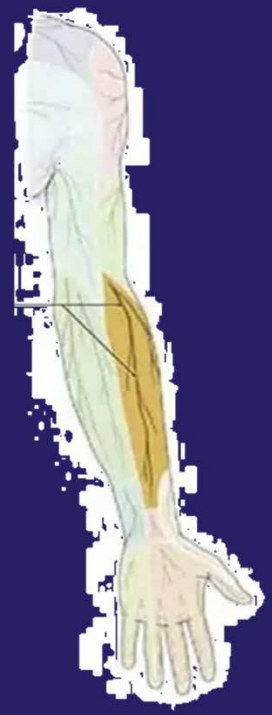

28ème Congrès de la Société Francophone d'Accès Vasculaire
Abords vasculaires pour hémodialyse
MERCREDI 18 AU VENDREDI 20 JUIN 2025
Palais des Congrès d'Aix-en-Provence
• MÉDECINE VASCULAIRE
• RÔLE INFIRMIER
• CHIRURGIE
• NÉPHROLOGIE
• IMAGERIE DIAGNOSTIQUE
• RADIOLOGIE INTERVENTIONNELLE
aix2025.sfav.org

Comment je fais les FAV sur la radiale proximale?

Radio-céphalique au pli du coude

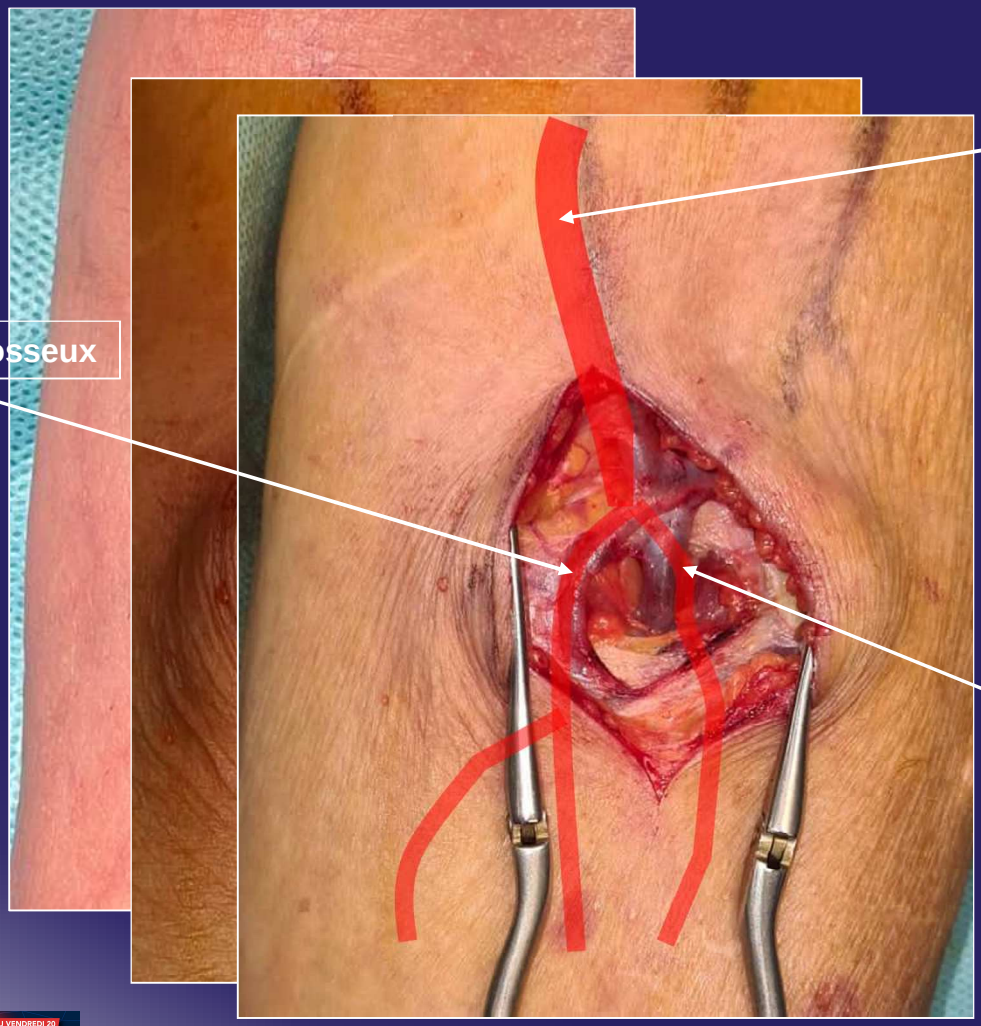

28ème Congrès de la Société Francophone de Médecine Vasculaire
Abords vasculaires pour hémodialyse
MERCREDI 18 AU VENDREDI 20 JUIN 2025
Palais des Congrès d'Aix-en-Provence
• MÉDECINE VASCULAIRE
• RÔLE INFIRMIER
• CHIRURGIE
• NÉPHROLOGIE
• IMAGERIE DIAGNOSTIQUE
• RADIOLOGIE INTERVENTIONNELLE
aix2025.sfav.org

Comment je fais les FAV sur la radiale proximale?

Radio-céphalique au pli du coude



28ème Congrès de la Société Francophone de Médecine Vasculaire
Abords vasculaires pour hémodialyse
MERCREDI 18 AU VENDREDI 20 JUIN 2025
Palais des Congrès d'Aix-en-Provence
• MÉDECINE VASCULAIRE
• RÔLE INFIRMIER
• CHIRURGIE
• NÉPHROLOGIE
• IMAGERIE DIAGNOSTIQUE
• RADIOLOGIE INTERVENTIONNELLE
aix2025.sfav.org

Comment je fais les FAV sur la radiale proximale?

Radio-céphalique au pli du coude







28ème CONGRÈS DE LA SOCIÉTÉ FRANCOPHONE
Abords vasculaires pour hémodialyse
MÉDECINE VASCULAIRE
PÔLE INFIRMIER
CHIRURGIE
NÉPHROLOGIE
IMAGERIE DIAGNOSTIQUE
RADIOLOGIE INTERVENTIONNELLE
MERCREDI
Palais des Congrès d'Aix-en-Provence
aix2025.sfav.org

Comment je fais les FAV sur la radiale proximale?

Radio-céphalique au pli du coude

Année	2023	2024
Nbre création FAV	265	268
- Pli du coude	37 % (98)	27% (72)
- Artères anté-brachiales proximales	36% (35)	53% (38)

28ème Colloque Congrès de la Société Francophone de l'Accès Vasculaire
MERCREDI 18 AU VENDREDI 20 JUIN 2025
Abords vasculaires pour hémodialyse
• MÉDECINE VASCULAIRE • RÔLE INFIRMIER • CHIRURGIE • NÉPHROLOGIE • IMAGERIE DIAGNOSTIQUE • RADIOLOGIE INTERVENTIONNELLE
Palais des Congrès d'Aix-en-Provence
aix2025.sfav.org

Comment je fais les FAV sur la radiale proximale?

Variantes veineuses

Utilisation de :
- **la perforante**
- **la terminaison de la veine céphalique antébrachiale**

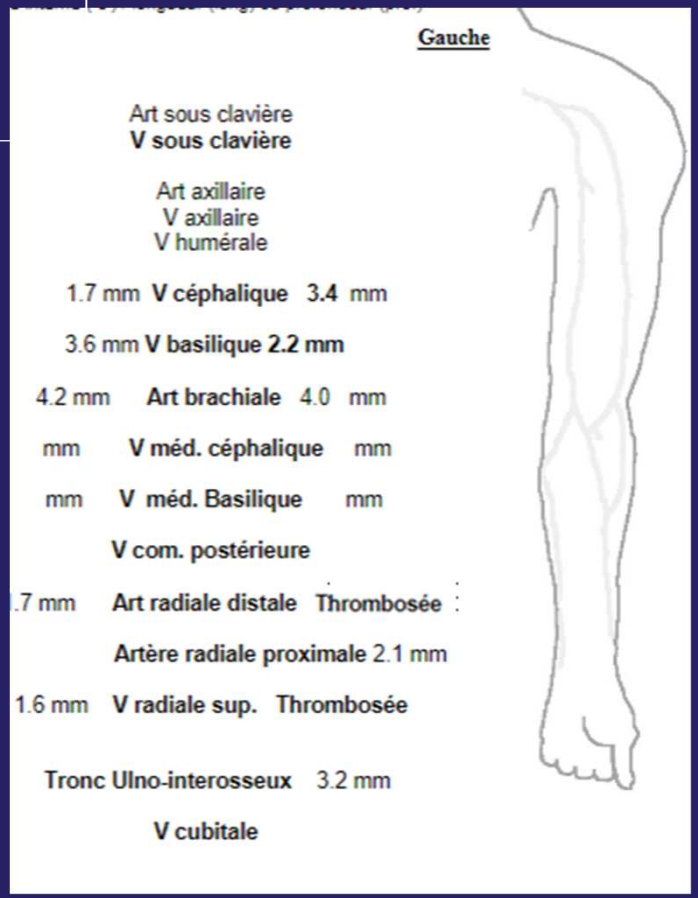

Mr M, 78 ans
- **DNID**
- **cardiopathie ischémique et rythmique (Fevg = 30%)**
- **AVC ischémique 20219, 2024**
- **dialyse sur KT 06/2024**
- **FAV RCg 30/01/205**

28ème Congrès de la Société Francophone d'Abords Vasculaires
Abords vasculaires pour hémodialyse
MERCREDI 18 AU VENDREDI 20 JUIN 2025
Palais des Congrès d'Aix-en-Provence
aix2025.sfav.org

Comment je fais les FAV sur la radiale proximale?

Variantes veineuses

Utilisation de :

- **la perforante**
- **la terminaison de la veine céphalique antébrachiale**





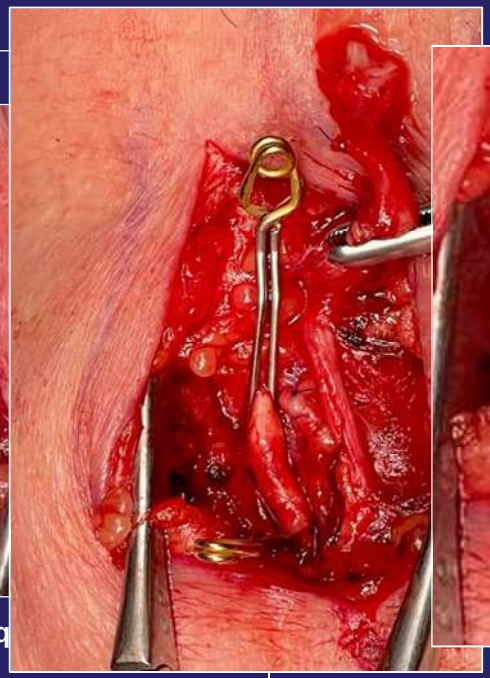





- DNID
- cardiopathie ischémiq
(Fevg = 30%)
- AVC ischémique 20219, 2024
- dialyse sur KT 06/2024
- FAV RCg 30/01/205

28ème Congrès de la Société Francophone d'Accès Vasculaire
Abords vasculaires pour hémodialyse
MERCREDI 18 AU VENDREDI 20 JUIN 2025
Palais des Congrès d'Aix-en-Provence
aix2025.sfav.org

Comment je fais les FAV sur la radiale proximale?

Variantes veineuses

Utilisation de :

- **la perforante**
- **la terminaison de la veine céphalique antébrachiale**
- **la collatérale céphalique externe**

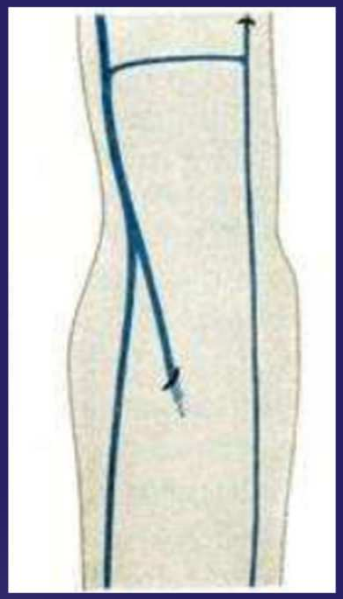



Comment je fais les FAV sur la radiale proximale?

Variantes veineuses

Veine utilisée	
- perforante	70 % (51)
- terminaison veine céphalique antébrachiale	26 % (19)
- veine céphalique accessoire	4 % (3)

28ème Congrès de la Société Francophone d'Accès Vasculaire
Abords vasculaires pour hémodialyse
MERCREDI 18 AU VENDREDI 20 JUIN 2025
Palais des Congrès d'Aix-en-Provence
• MÉDECINE VASCULAIRE
• RÔLE INFIRMIER
• CHIRURGIE
• NÉPHROLOGIE
• IMAGERIE DIAGNOSTIQUE
• RADIOLOGIE INTERVENTIONNELLE
aix2025.sfav.org

Comment je fais les FAV sur la radiale proximale?

Variantes veineuses

Le drainage peut être vers:
- **la veine céphalique**
- **la veine basilique**

Mme G, 56 ans
-DNID, AOMI
- greffée < 1990
- dialyse sur FAV radio-céphalique gauche arrivée à épuisement

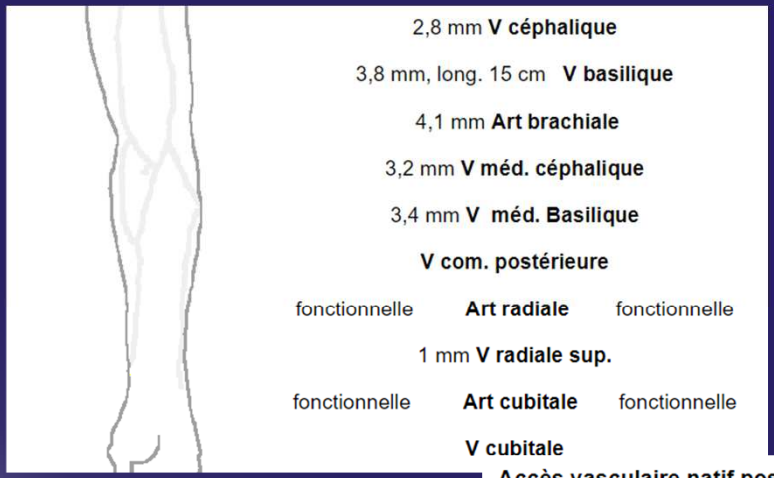

Accès vasculaire natif possible en dessous du pli du coude droit avec la veine médiane céphalique (3,2 mm) & l'artère brachiale droite (4,1 mm).
Drainage veineux superficiel libre au niveau de la crosse unique fonctionnelle.
Axes artériels radial & ulnaire droits fonctionnels.

28ème Congrès de la Société Francophone d'Accès Vasculaire
Abords vasculaires pour hémodialyse
MERCREDI 18 AU VENDREDI 20 JUIN 2025
Palais des Congrès d'Aix-en-Provence
aix2025.sfav.org

Comment je fais les FAV sur la radiale proximale?

Variantes veineuses

Le drainage peut être vers:
- **la veine céphalique**
- **la veine basilique**

Mme G, 56 ans
-DNID, AOMI
- greffée < 1990
- dialyse sur FAV radio-céphalique gauche arrivée à épuisement

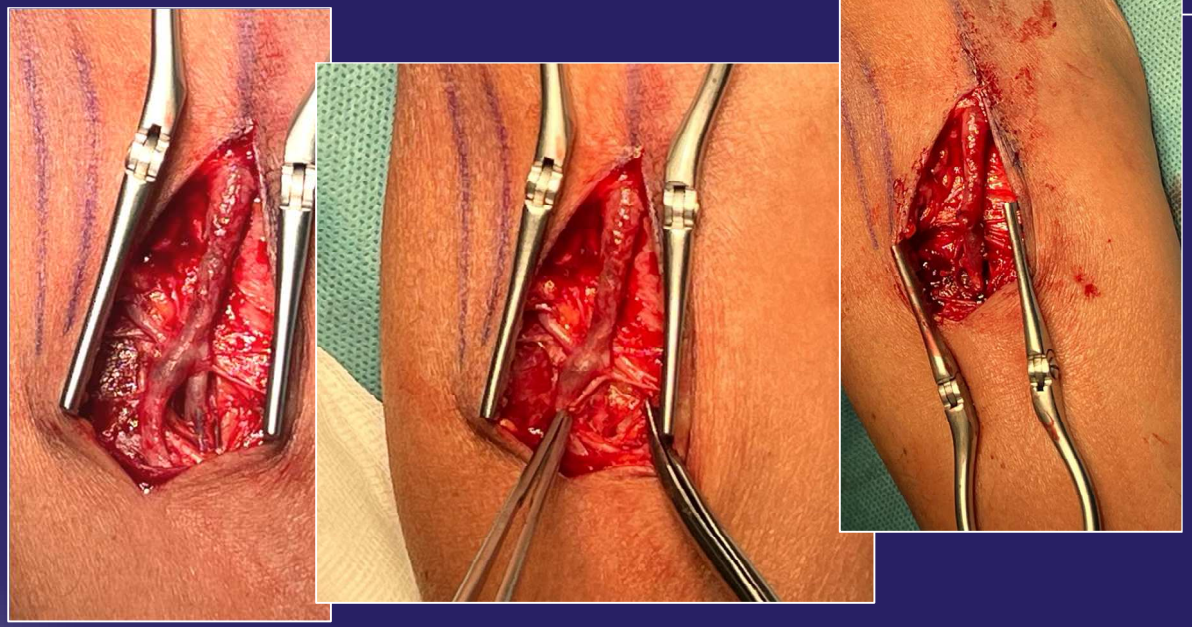

28ème Congrès de la Société Francophone de Médecine Vasculaire
• MÉDECINE VASCULAIRE
• RÔLE INFIRMIER
• CHIRURGIE
• NÉPHROLOGIE
• IMAGERIE DIAGNOSTIQUE
• RADIOLOGIE INTERVENTIONNELLE
Abords vasculaires pour hémodialyse
MERCREDI 18 AU VENDREDI 20 JUIN 2025
Palais des Congrès d'Aix-en-Provence
aix2025.sfav.org

Comment je fais les FAV sur la radiale proximale?

Variantes veineuses

Veine de drainage	
- céphalique	86% (63)
- basilique	14 % (10)

28ème Congrès de la Société Francophone d'Accès Vasculaire
Abords vasculaires pour hémodialyse
MERCREDI 18 AU VENDREDI 20 JUIN 2025
Palais des Congrès d'Aix-en-Provence
• MÉDECINE VASCULAIRE
• RÔLE INFIRMIER
• CHIRURGIE
• NÉPHROLOGIE
• IMAGERIE DIAGNOSTIQUE
• RADIOLOGIE INTERVENTIONNELLE
aix2025.sfav.org

Comment je fais les FAV sur la radiale proximale?

Variantes artérielles

- artère radiale post-ostiale
- naissance haute de l'artère radiale

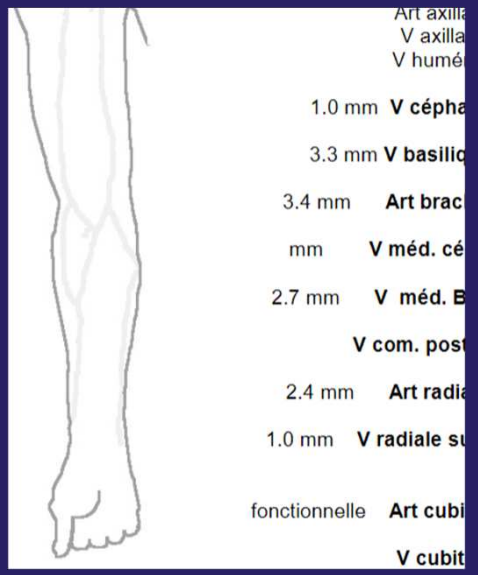

CONCLUSION:

Accès vasculaire natif possible à droite en brachio-basilique
Bifurcation brachiale droite haute.

Mr M, 72 ans
- néphrectomie bilatérale (2021, 2024)
- dialyse sur KT depuis sept 2024
- échec FAV RC dte poignet (< 2mm)
02/2025

28ème Cours-Congrès de la Société Francophone de l'Accès Vasculaire
MERCREDI 18 AU VENDREDI 20 JUIN 2025
Abords vasculaires pour hémodialyse
• MÉDECINE VASCULAIRE • RÔLE INFIRMIER • CHIRURGIE • NÉPHROLOGIE • IMAGERIE DIAGNOSTIQUE • RADIOLOGIE INTERVENTIONNELLE
Palais des Congrès d'Aix-en-Provence
aix2025.sfav.org

Comment je fais les FAV sur la radiale proximale?

Variantes artérielles

- artère radiale post-ostiale
- naissance haute de l'artère radiale









- néphrectom
- dialyse sur
- échec FAV
02/2025

28ème Congrès de la Société Francophone d'Accès Vasculaire
Abords vasculaires pour hémodialyse
MERCREDI 18 AU VENDREDI 20 JUIN 2025
• MÉDECINE VASCULAIRE
• RÔLE INFIRMIER
• CHIRURGIE
• NÉPHROLOGIE
• IMAGERIE DIAGNOSTIQUE
• RADIOLOGIE INTERVENTIONNELLE
Palais des Congrès d'Aix-en-Provence
aix2025.sfav.org

Comment je fais les FAV sur la radiale proximale?

Variantes artérielles

- artère radiale post-ostiale
- naissance haute de l'artère radiale
- utilisation du tronc ulno-interosseux

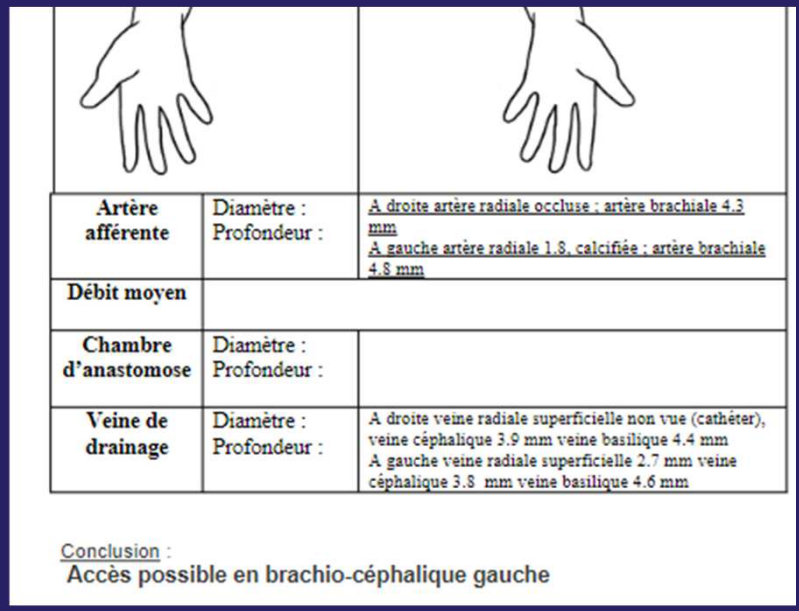

Artère afférente	Diamètre : Profondeur :	A droite artère radiale occluse ; artère brachiale 4.3 mm A gauche artère radiale 1.8, calcifiée ; artère brachiale 4.8 mm
Débit moyen		
Chambre d'anastomose	Diamètre : Profondeur :	
Veine de drainage	Diamètre : Profondeur :	A droite veine radiale superficielle non vue (cathéter), veine céphalique 3.9 mm veine basilique 4.4 mm A gauche veine radiale superficielle 2.7 mm veine céphalique 3.8 mm veine basilique 4.6 mm

Conclusion :
Accès possible en brachio-céphalique gauche

Mr S, 62 ans
- DNID
- AOMI stentée
- AVC ischémique 2019, 2024
- cardiopathie stentée (2015, 2025)
- dialyse sur KT 06/2024

28ème Congrès de la Société Francophone d'Accès Vasculaire
Abords vasculaires pour hémodialyse
MERCREDI 18 AU VENDREDI 20 JUIN 2025
Palais des Congrès d'Aix-en-Provence
aix2025.sfav.org

Comment je fais les FAV sur la radiale proximale?

Variantes artérielles

- artère radiale post-ostiale
- naissance haute de l'artère radiale
- utilisation du tronc ulno-interosseux



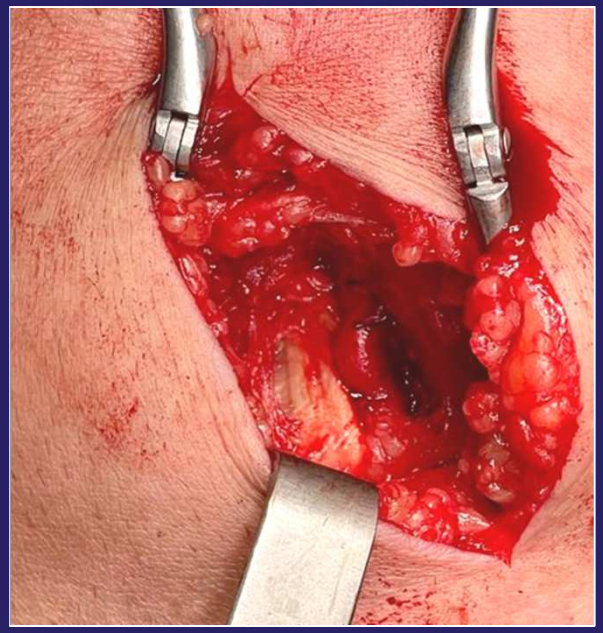

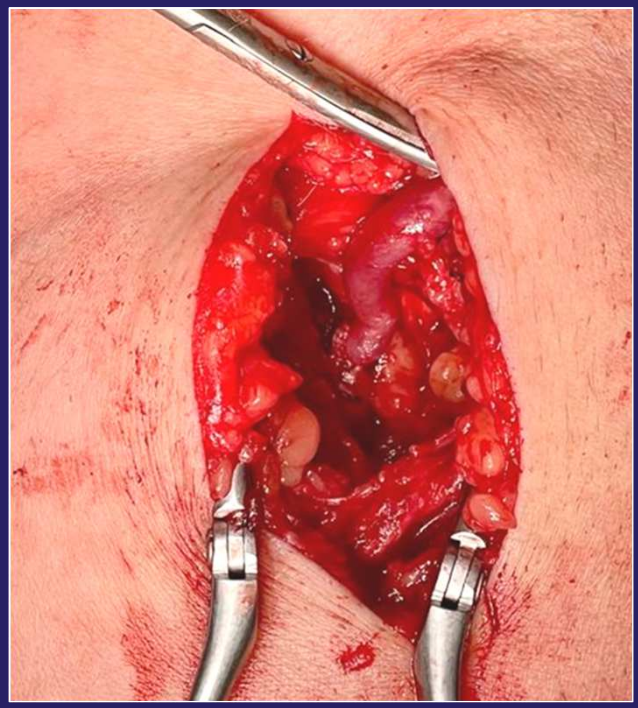

Comment je fais les FAV sur la radiale proximale?

Variantes artérielles

Artère utilisée	
- radiale	86 % (63)
- tronc ulno-interosseux	14 % (10)

28ème CIVILE CONGRÈS DE LA SOCIÉTÉ FRANCOPHONE D'ACCÈS VASCULAIRE
• MÉDECINE VASCULAIRE
• RÔLE INFIRMIER
• CHIRURGIE
• NÉPHROLOGIE
• IMAGERIE DIAGNOSTIQUE
• RADIOLOGIE INTERVENTIONNELLE
Abords vasculaires pour hémodialyse
MERCREDI 18 AU VENDREDI 20 JUIN 2025
Palais des Congrès d'Aix-en-Provence
aix2025.sfav.org

Comment je fais les FAV sur la radiale proximale?

Pré-requis hémodynamique

- éviter FAV sur artère antébrachiale unique

- l'artère ulnaire est la clé (attention tronc ulno-interosseux)

- artère radiale post-ostiale
- ou tronc ulno-interosseux

- perméable, diam > 2 mm
- peu calcifiée
- pas trop loin …



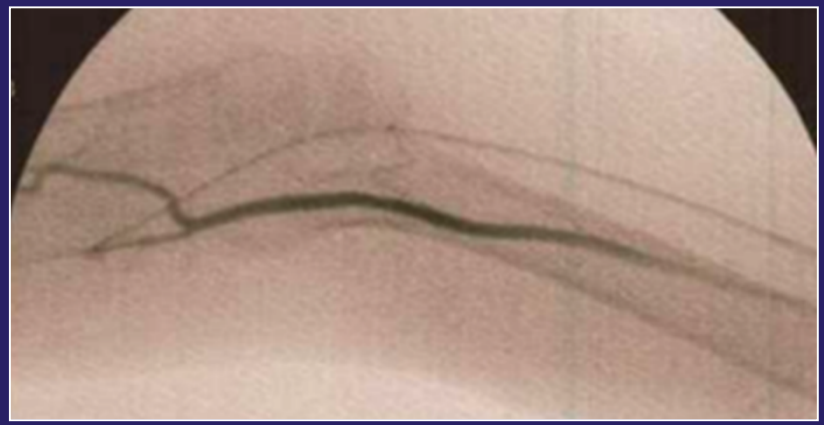

28ème Congrès de la Société Francophone de Médecine Vasculaire
• MÉDECINE VASCULAIRE
• RÔLE INFIRMIER
• CHIRURGIE
• NÉPHROLOGIE
• IMAGERIE DIAGNOSTIQUE
• RADIOLOGIE INTERVENTIONNELLE
Abords vasculaires pour hémodialyse
MERCREDI 18 AU VENDREDI 20 JUIN 2025
Palais des Congrès d'Aix-en-Provence
aix2025.sfav.org

Comment je fais les FAV sur la radiale proximale?

En pré-op

- L'écho-Doppler pré-opératoire est l'examen clé.

- Il doit surtout s'attacher aux infos à distance du pli du coude :
  - quel drainage veineux?
  - quelle vascularisation de la main?

- Alors que le chirurgien se débrouillera avec l'anatomie du pli du coude.

28ème Abords vasculaires pour hémodialyse
MERCREDI 18 AU VENDREDI 20 JUIN 2025
Palais des Congrès d'Aix-en-Provence
aix2025.sfav.org

Comment je fais les FAV sur la radiale proximale?

Conclusion

En absence de FAV réalisable au poignet…

Evidemment!

…si la suppléance artérielle le permet,
et si drainage céphalique ou basilique …

Définis par l'écho-Doppler pré-opératoire

Définies par l'exploration chirurgicale du pli du coude

si le matériel veineux disponible permet un longueur suffisante…

Qui sont probablement utilisable 1 / 2

… ALORS IL FAUT EXPLORER
L'ORIGINE DES ARTÈRES ANTÉBRACHIALES!

