Résultats à Moyen Terme des Chirurgies Pour Anévrysmes Brachiaux Post-Fermeture de Fistule Artério-Veineuse

Mohammed Alkhani, Matthieu Pecher, Jean Philippe Delpy, Guillaume Pinel, Viviane Duedal,

Nellie Della Schiava



Conflits d’intérêts

- ø



Introduction

- Anévrismes artériels vrais du MS sont très rares 0.2%
- Récemment, publications sur les anévrismes brachiaux après ligature ou thrombose de FAV..

Etiologie **!?**

Stress sur la paroi vasculaire?
Facteurs endothéliaux ? NO?
Inflammation de la paroi? Cytokines?
Immunosuppresseurs et hydrocortison



Wall Shear Stresses Remain Elevated in Mature Arteriovenous Fistulas: A Case Study

Modulation of NO and endothelin by chronic increases in blood flow in canine femoral arteries

VIRGINIA M. MILLER AND JOHN C. BURNETT, JR.
Department of Surgery and Physiology and Biophysics, Mayo Clinic and Foundation, Rochester, Minnesota 55905

Hydrocortisone Rapidly Induces Aortic Rupture in a Genetically Susceptible Mouse

Jeffrey M. Reilly, MD; Edward B. Savage, MD; Colleen M. Brophy, MD; M. David Tilson, MD

Introduction

- Peu de cas = Ø guidelines pour la prise en charge
- Traitement chirurgical?
  - Mise a plat pontage (GVS x bioprotec x PTFE) ?
  - Resection + Anastomosis?
  - Anévrysmoraphie?

But → Analyser les résultats du traitement chirurgical des anévrysmes des artères du membre supérieur survenus après la fermeture d'une FAV



Matériel et Méthodes

- Etude rétrospective, multicentrique
  - Données => Membres **SFAV**, **AURC**, et **ARCHIV**
  - Entre 2015 et 2025

- Patients traités chirurgicalement pour un Anévrisme brachial post:
  - Ligature de FAV
  - Thrombose de FAV



Résultats

- 16 patients (dont 12 hommes), Age Moyen = 60 ± 12 ans
- Indication de création de FAV = 15 IRC, 1 Nutrition Parentérale
- Patients transplantés = 14
- Teille Moyen de l’anévrisme = 36.2 mm



Résultats

Données per-opératoires	N
Indication Opératoire	
Douleurs au niveau de la tuméfaction	9 Patients
Embolisation distale sans ischémie aiguë	3 Patients
Croissance rapide de l'anévrisme associée à un thrombus intra-mural	4 Patients
Technique chirurgicale	
Mise a plat + Pontage en Allogreffe bioprotec	6 patients
Mise a plat + Résection et anastomoses	4 patients
Mise a plat + Pontage en Allogreffe artérielle	4 patients
Mise a plat + Pontage en GVS	2 patients
Anévrysmorraphie	1 patients
Mise a plat + Pontage en PTFE	1 patient



Résultats | Suivi

- Suivi Moyen **32.8** mois
  - **14/16** patients sont restés perméable s
  - **13/16** patients sont restés perméables sans nécessité d'une re-intervention.
  - **3** patients ont une re-intervention (2 allogreffes veineuses et 1 allogreffe artérielle)
    - Traités par pontage itératif



Discussion

- Les anévrismes de l'artère brachiale post FAV constituent une complication rare mais il faut éduquer les patients après fermeture et les néphrologues

- Quelle est l'évolution naturelle de la maladie ? Risques pour le patient ?
  - Rupture pas de cas décrit

  - Pas de patient pris en charge en ischémie aigue !!

- DONC Faut-il les opérer ?
  - Quand les revascularisations se bouchent le patient est asymptomatique !

- Si oui sur quels critères ?
  - Taille ?
  - Lit d'aval mais parfois déjà dégradé sur d'anciennes FAV



Take Home Messages

- **<u>Pas de Gold Standard recommandations</u>** pour le suivi/management de cette maladie..

- **GVS** toujours semble le meilleur conduit
  - Mais prafois AOMI associée ou GVS indisponible

- Suivi est important pour
  - Risque de récidive sur la revascularisation
  - Perméabilité
  - Dégénération anévrismale en amont de la réparation.

- **Important de suivre nos cas pour mieux comprendre la pathologie et les enjeux**



Notre Etude

- **35** Patients au total, **6** centres en France
- Si vous avez des patients n'hésitez pas à nous contacter
  - Pr Nellie DELLA SCHIAVA : dellaschiava.nellie@neuf.fr
  - Mohammed Alkhani
    Mohammed.alkhani@chu-lyon.fr

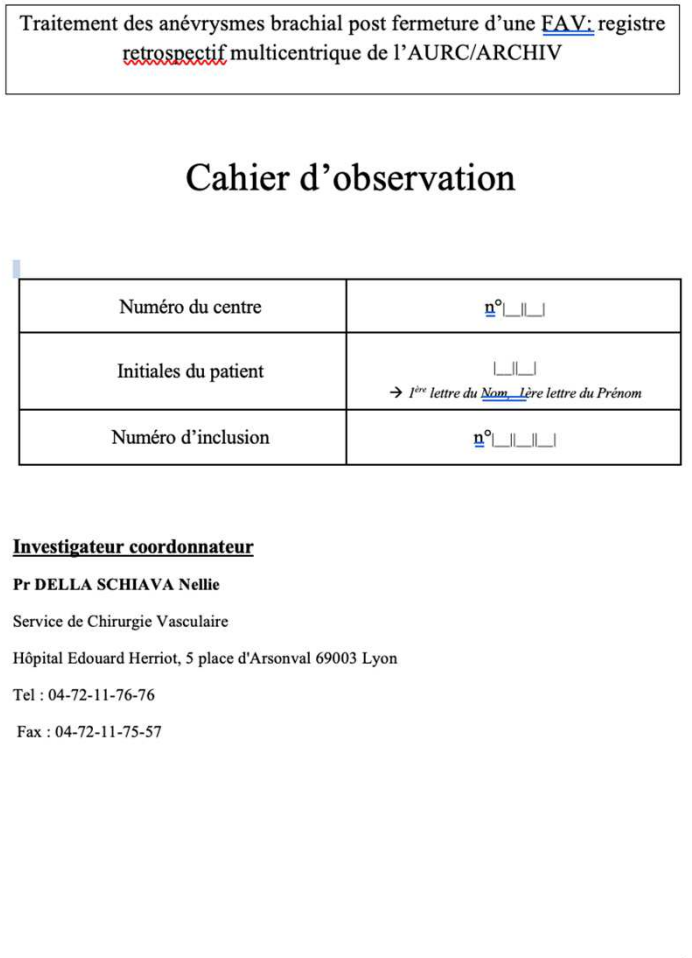

Traitement des anévrysmes brachial post fermeture d'une FAV: registre retrospectif multicentrique de l'AURC/ARCHIV

Cahier d'observation

Numéro du centre	n°____
Initiales du patient	____ → *1ère lettre du Nom, 1ère lettre du Prénom*
Numéro d'inclusion	n°_____

Investigateur coordonnateur

Pr DELLA SCHIAVA Nellie

Service de Chirurgie Vasculaire

Hôpital Edouard Herriot, 5 place d'Arsonval 69003 Lyon

Tel : 04-72-11-76-76

Fax : 04-72-11-75-57

1