Shunt droit - gauche extracardiaque secondaire à une occlusion ancienne de la veine cave supérieure chez un patient hémodialysé chronique : Un cas rare de désaturation profonde

Auteurs : Lesage Hugo[1], Demant Xavier[2], Marcelin Clément[3], Rivière Nicolas[4], Rubin Sébastien[1], Delmas Yahsou[1]

1_Service de néphrologie-transplantation-dialyse-aphérèse ; 2_Service de pneumologie ; 3_Service de radiologie et d'imagerie diagnostique et interventionnelle de l'adulte ; 4_Service médico-chirurgical de valvulopathies et cardiomyopathies.
Centre Hospitalier Universitaire de Bordeaux, France



Hugo LESAGE – Interne de néphrologie
Congrès de la Société Francophone de l'Abord Vasculaire
Aix en Provence – 18, 19 et 20 juin 2025

Conflits d’intérêts

- Aucun



Contexte clinique

- Mr G. 44 ans, droitier. Rapatrié de la Réunion
- Mis en dialyse en urgence à l’âge de 18 ans sur une probable néphropathie de reflux
- Refus catégorique de la transplantation rénale pour des convictions personnelles
- Inobservance médicamenteuse totale et assumée

- Hyperparathyroïdie tertiaire sévère avec refus initial d'une prise en charge chirurgicale, finalement parathyroïdectomisé à ¾ en 2016.
  - Macroangiopathie sévère
  - Cyphose dorsale sur fractures-tassements avec dyspnée restrictive



Contexte clinique

- Historique des abords vasculaires

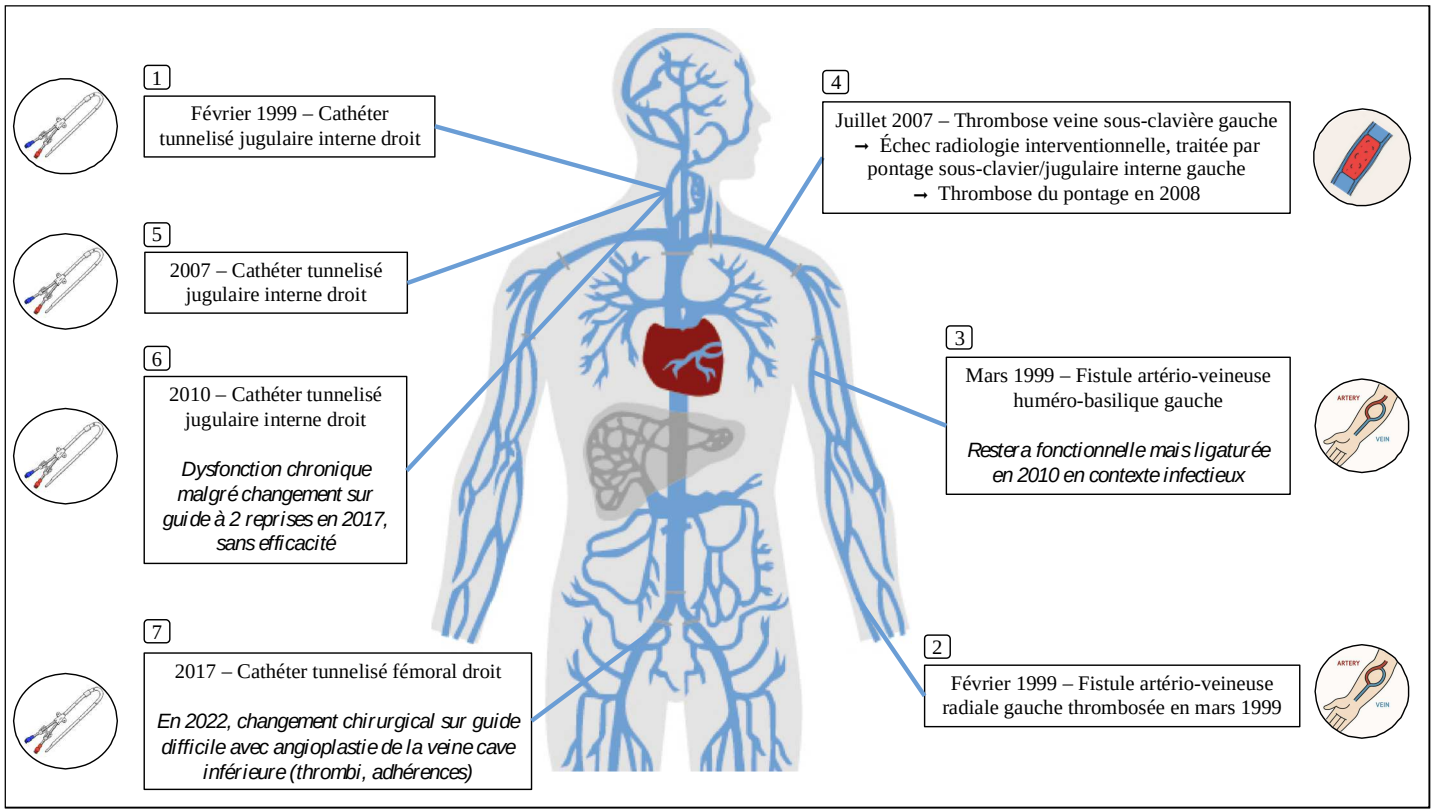

28ème Cours-Congrès de la Société Francophone de Chirurgie Vasculaire
MERCREDI 18 AU VENDREDI 20 JUIN 2025
Abords vasculaires pour hémodialyse
• MÉDECINE VASCULAIRE
• IDEL/IDE INFIRMIER
• CHIRURGIE
• NEPHROLOGIE
• IMAGERIE DIAGNOSTIQUE
• RADIOLOGIE INTERVENTIONNELLE
Palais des Congrès d'Aix-en-Provence
aix2025.sfav.org

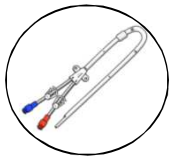

1

Février 1999 – Cathéter tunnelisé jugulaire interne droit

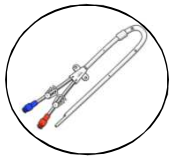

5

Juillet à Août 2007 – Cathéter tunnelisé jugulaire interne droit

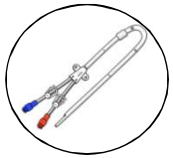

6

2010 – Cathéter tunnelisé jugulaire interne droit

Dysfonction chronique malgré changement sur guide à 2 reprises en 2017, sans efficacité



7

2017 – Cathéter tunnelisé fémoral droit

En 2022, changement chirurgical sur guide difficile avec angioplastie de la veine cave inférieure (thrombi, adhérences)

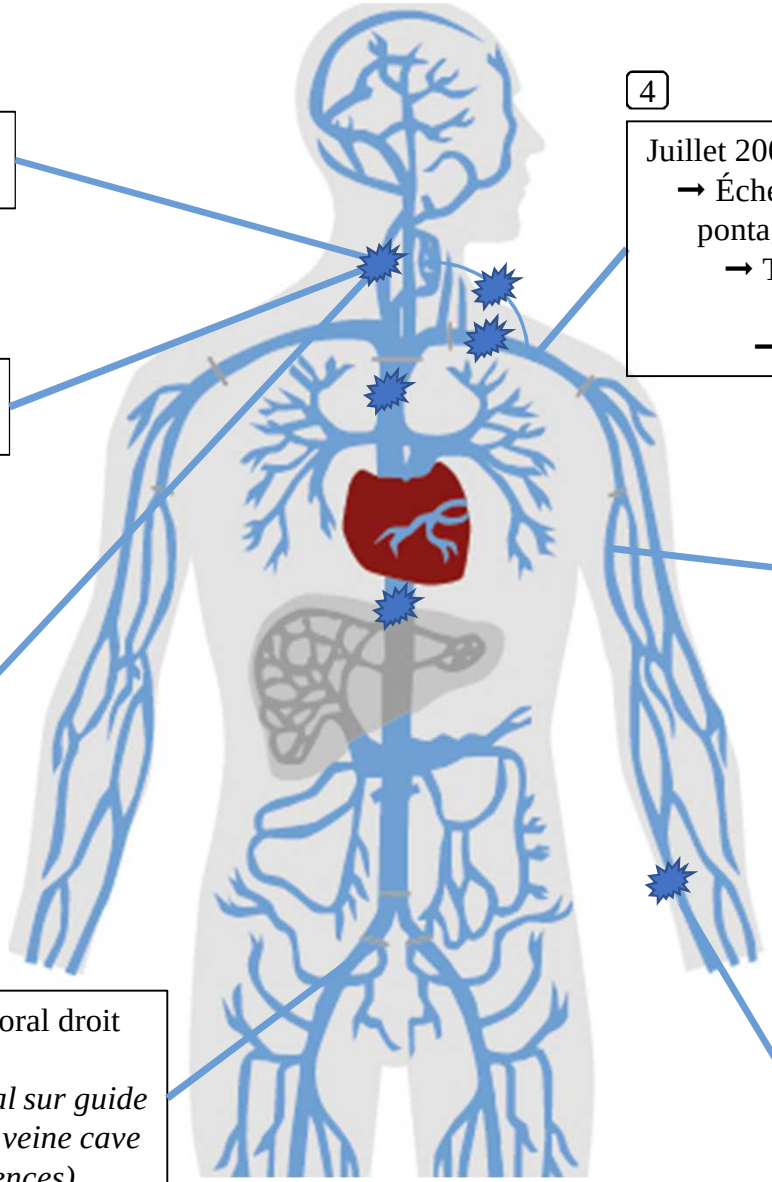

4

Juillet 2007 – Thrombose veine sous-clavière gauche
➞ Échec radiologie interventionnelle, traitée par pontage sous-clavier/jugulaire interne gauche
➞ Thrombose du pontage en 2008, échec angioplastie et fibrinolyse
➞ Refus création FAV controlatérale

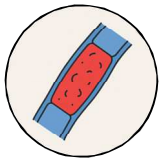

3

Mars 1999 – Fistule artério-veineuse huméro-basilique gauche

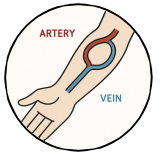

2

Février 1999 – Fistule artério-veineuse radiale gauche, dysfonction primaire d'abord en mars 1999

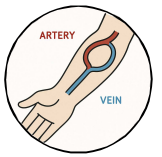

Contexte clinique

- Dyspnée d’effort, progressive, se majorant depuis l’été 2024
- Pas de cyanose des extrémités évidente *(père originaire du Laos / mère de la Réunion)*
- Saturation en air ambiant : 80-85%
  - ➢ Gaz du sang non réalisable en radial en pratique (pouls absents, état artériel très précaire avec artères radiales occluses)
  - ➢ Suspicion de fausse désaturation initialement devant la macroangiopathie sévère, et de l’apparente bonne tolérance clinique



Démarche diagnostique

- Test de marche 6 minutes : désaturation rapide à 70%
- Gazométrie capillaire :
  - Hypoxémie sévère avec PaO2 à 43 mmHg
  - Alcalose respiratoire avec pH à 7,57 et PaCO2 à 27,8 mmHg
- Reste du bilan : polyglobulie à 17,0 g/dL
- Pas de cardiopathie connue associée
- Scintigraphie de V/P : négative
- EFR : syndrome restrictif modéré



Résultats des explorations

- Échographie de contraste

  ➢ Opacification précoce et quasi-exclusive des cavités gauches

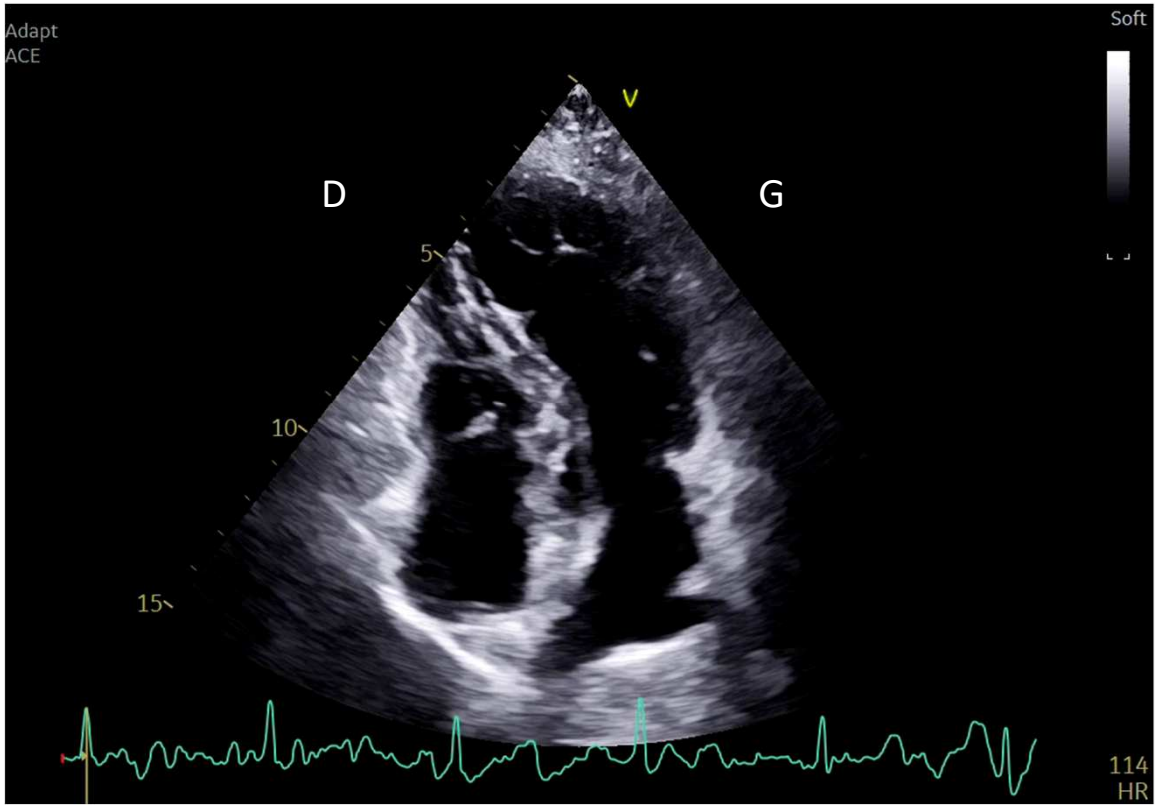

28ème Cours-Congrès de la Société Francophone de Chirurgie Vasculaire
Abords vasculaires pour hémodialyse
MERCREDI 18 AU VENDREDI 20 JUIN 2025
• MÉDECINE VASCULAIRE
• RÔLE INFIRMIER
• CHIRURGIE
• NÉPHROLOGIE
• IMAGERIE DIAGNOSTIQUE
• RADIOLOGIE INTERVENTIONNELLE
Palais des Congrès d'Aix-en-Provence
aix2025.sfav.org

Résultats des explorations

- Angioscanner thoracique

  - ➢Thrombose ancienne de la VCS et de la jugulaire interne droite

  - ➢Réseau veineux de suppléance médiastinal, et multiples voies de dérivation au niveau cave inférieur sur les coupes abdominales disponibles.

  - ➢Aspect de fistulisation au réseau pulmonaire



Résultats des explorations

- Image clef 1 : Shunts pulmonaires



28ème COURS-CONGRÈS DE LA SOCIÉTÉ FRANCOPHONE DE CHIRURGIE VASCULAIRE
Abords vasculaires pour hémodialyse
MERCREDI 18 AU VENDREDI 20 JUIN 2025
• MÉDECINE VASCULAIRE
• RÔLE INFIRMIER
• CHIRURGIE
• NÉPHROLOGIE
• IMAGERIE DIAGNOSTIQUE
• RADIOLOGIE INTERVENTIONNELLE
Palais des Congrès d'Aix-en-Provence
aix2025.sfav.org

Résultats des explorations

- Image clef 2 : occlusion VCS

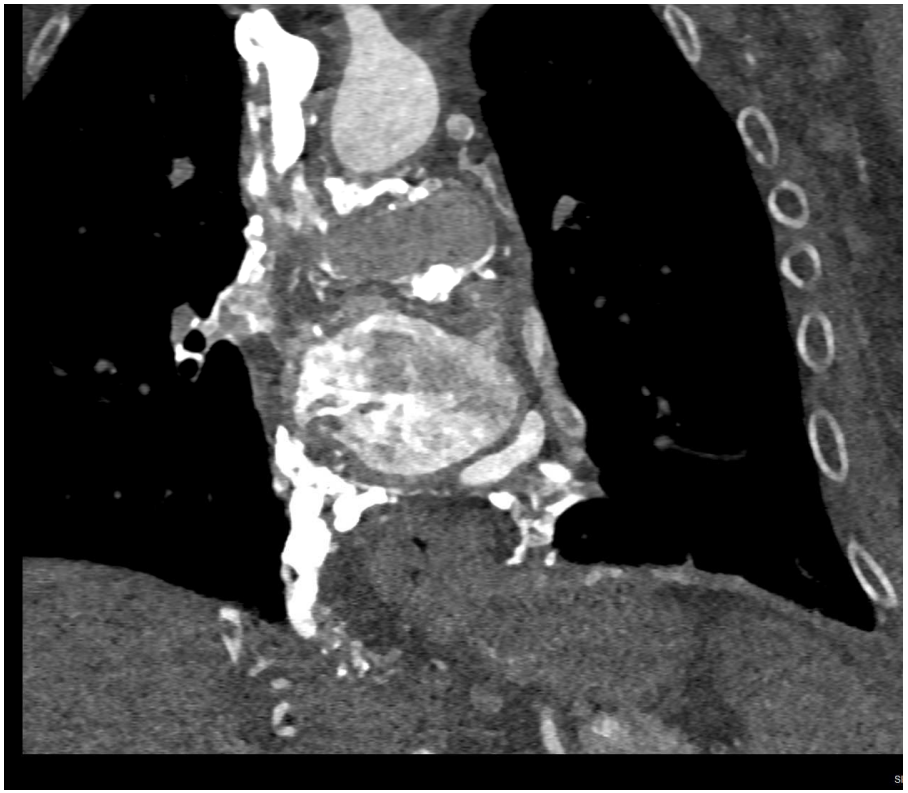

28ème COURS-CONGRÈS DE LA SOCIÉTÉ FRANCOPHONE DE CHIRURGIE VASCULAIRE
MERCREDI 18 AU VENDREDI 20 JUIN 2025
Abords vasculaires pour hémodialyse
• MÉDECINE VASCULAIRE
• RÔLE INFIRMIER
• CHIRURGIE
• NÉPHROLOGIE
• IMAGERIE DIAGNOSTIQUE
• RADIOLOGIE INTERVENTIONNELLE
Palais des Congrès d'Aix-en-Provence
aix2025.sfav.org

Prise en charge thérapeutique

- Tentative de recanalisation de la VCS en radiologie interventionnelle
- Éventuellement complétée dans un second temps, en cas de réussite, d'un stent couvert pour exclure les collatérales veineuses.

- En pratique, échec de recanalisation de la VCS par la veine basilique droite et la veine fémorale gauche *(arrêt de progression du guide)*. Quelles options ?
  - ➢ Stenting de la VCI envisageable via le chenal du cathéter fémoral droit engainé. En cas de réussite, nouvelle tentative de recanalisation de la VCS
  - ➢ Nouvelle tentative de reperméabilisation de la VCS en utilisant une aiguille rigide avec un abord via la veine jugulaire externe droite



Quid de la littérature antérieure ?

- Un autre cas décrit dans la littérature *(C. Seneschall et al, J. Nephrol, 2022)*
  - ➢20 ans de dialyse
  - ➢Obstruction chronique de la veine cave supérieur et développement d'un réseau de suppléance médiastinal se drainant dans le réseau pulmonaire
  - ➢1er cas rapporté à l'époque
  - ➢Pas de description des thérapeutiques envisagées ni de l'évolution du patient



Take Home Messages

- Complication rare mais décrite de longues années de dialyse sur cathéters veineux centraux
- Responsable d’un tableau d’hypoxémie profonde, progressive, et pouvant être étonnamment bien tolérée
- La collaboration entre spécialistes (pneumologues, cardiologues, radiologues, néphrologues) et l’imagerie multimodale, incluant l’échographie de contraste et l’angio-TDM, sont essentiels à la prise en charge diagnostique et thérapeutique



CHU BDX
CENTRE HOSPITALIER UNIVERSITAIRE BORDEAUX

université de BORDEAUX



Merci pour votre attention !