

DR. MARCELO PAIVA
ANGIOLOGISTA E CIRURGIÃO VASCULAR

Optimisation de la transposition de la veine fémorale superficielle comme abord vasculaire pour l´hemodialyse.

J´ai ne aucun conflit d´intérêt.

M. PAIVA[1], P. BOURQUELOT[2], H. PETEAN[3], L. MAXIMO[4], J. MARQUES[5] and L. NEVES[6]

1[1]Service de chirurgie vasculaire, Hôpital Rede Casa, Rio de Janeiro, Brésil [2]Service de chirurgie des abords vasculaires, Clinique Jouvenet, Paris, France [3] In memoriam [4] Hôpital Universitaire Clementino Fraga Filho , Rio de Janeiro, Brésil . [5]IDOMED, Città Campus, Rio de Janeiro, Brésil Université Fedérale de la Bahia, Vitória da Conquista, Brésil.



INTRODUCTION

- Augmentation du nombre de débuts de dialyse par cathéter veineux central.
- Utilisation prolongée des cathéters, associée à un risque accru de complications.
- Augmentation des cas de thrombose des veines centrales, avec des résultats thérapeutiques encore limités en raison de la resténose précoce .
- Patients présentant une hypotension chronique.
- *Cette situation nous a conduits à rechercher une solution pour les cas de thrombose veineuse centrale ainsi qu'une alternative à l'utilisation de prothèses dans les membres inférieurs. .*



INTRODUCTION

- La transposition de la veine fémorale a été décrite par Bourquelot et Gramdham.
- Introduite au Brésil en 1999 par le Dr Petean, cette technique a offert une nouvelle perspective aux patients sans accès vasculaire fonctionnel possible au niveau des membres supérieurs.
- Elle présente des taux d'infection plus faibles et une plus grande durabilité comparée aux prothèses utilisées dans les membres inférieurs.



POINT PRINCIPAUX

- L'objectif de ce rapport d'expérience

- Définir les indications optimales de cette procédure chirurgicale dans le contexte des abords vasculaires complexes.

- ***Les patients diabétiques ont été exclus en raison d'un risque jugé plus élevé de complications ischémiques.***

- Détailler la technique chirurgicale et la préparation préopératoire.

- Il est essentiel de garantir une information préopératoire rigoureuse, claire et personnalisée, afin de permettre aux patients et à leurs familles de comprendre les enjeux et les risques liés à l'intervention.



MÉTHODES

- Période : janvier 2001 à décembre 2024,
- Étude rétrospective des dossiers médicaux,
- 137 transpositions de la veine fémorale superficielle réalisées par un seul chirurgien
- Âge moyen : 54 ans ; 43 % de femmes ; 13 patients âgés de plus de 70 ans



CRITÈRES D´INCLUSION ET D´EXCLUSION

- Inclusion:

. Thrombose des veines centrales thoraciques
. Hypotension chronique
. Épuisement des abords aux membres supérieurs

- Exclusion:

. Maladie artérielle périphérique
. Diabète
. Pathologie cardiaque



ÉVALUATION PRÉOPERATOIRE

- Évaluation du risque chirurgical
- Échodoppler artériel et veineux
- Échocardiographie transthoracique
- Phlébographie chez les patients avec antécédents de ponction fémorale(depuis 2020)



TÉCHNIQUE CHIRURGICALE

- Incision antérieure à quatre doigts sous le ligament inguinal jusqu'au genou, le long du muscle sartorius
- Section proximale du muscle sartorius
- Pas de desnudation de l'artère fémorale superficielle
- Dissection de la veine poplitée moyenne à la veine fémorale profonde (~20 cm)
- Anastomose AV termino-latérale au tiers moyen de l'artère fémorale superficielle
- Hémostase rigoureuse et ligature soigneuse des vaisseaux lymphatiques
- Une attention particulière doit être portée à la confection du tunnel sous-cutané ; il convient de préserver une épaisseur tissulaire suffisante pour supporter les ponctions pendant de nombreuses années.
- "Aucune drainage de l'incision chirurgicale n'a été réalisée. Anesthésie rachidienne utilisée. Durée moyenne de chaque intervention : 2 heures."



RESULTATS

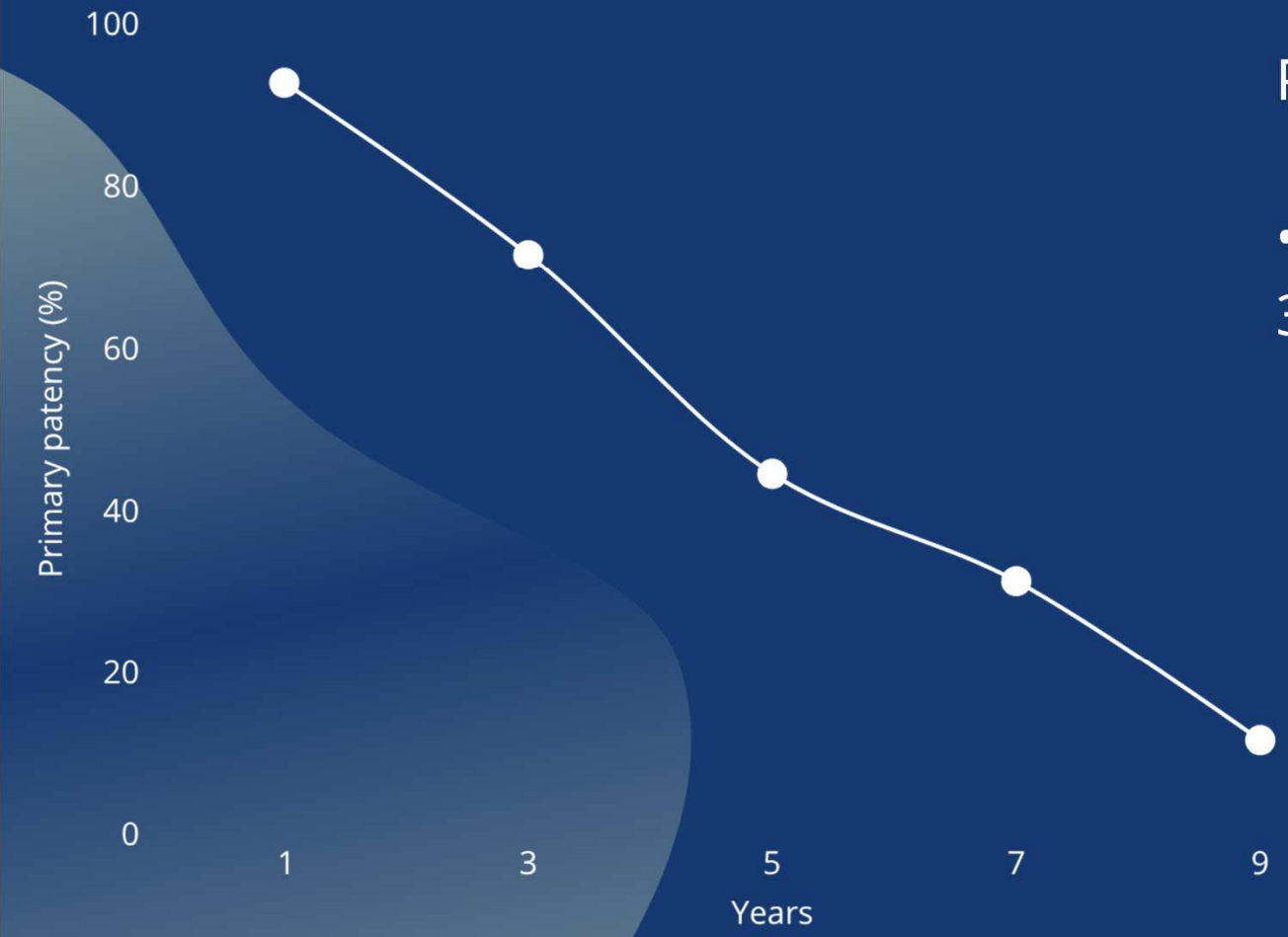

Perméabilité primaire:

- 93%, 72%, 54%, 31%, 12% aux 1, 3, 5, 7 e 9 ans.

COMPLICATIONS PRÉCOCES

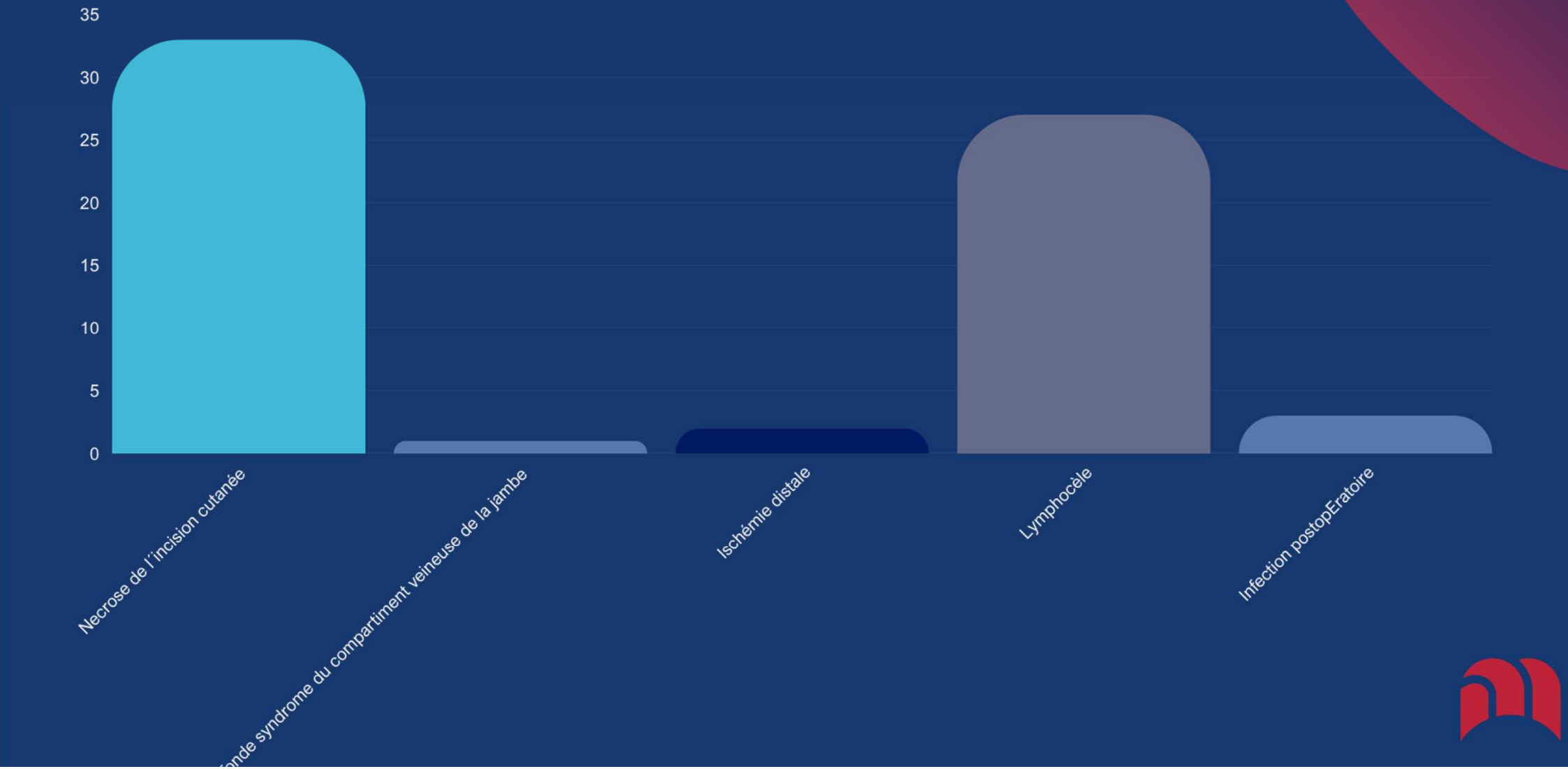

COMPLICATIONS TARDIVES

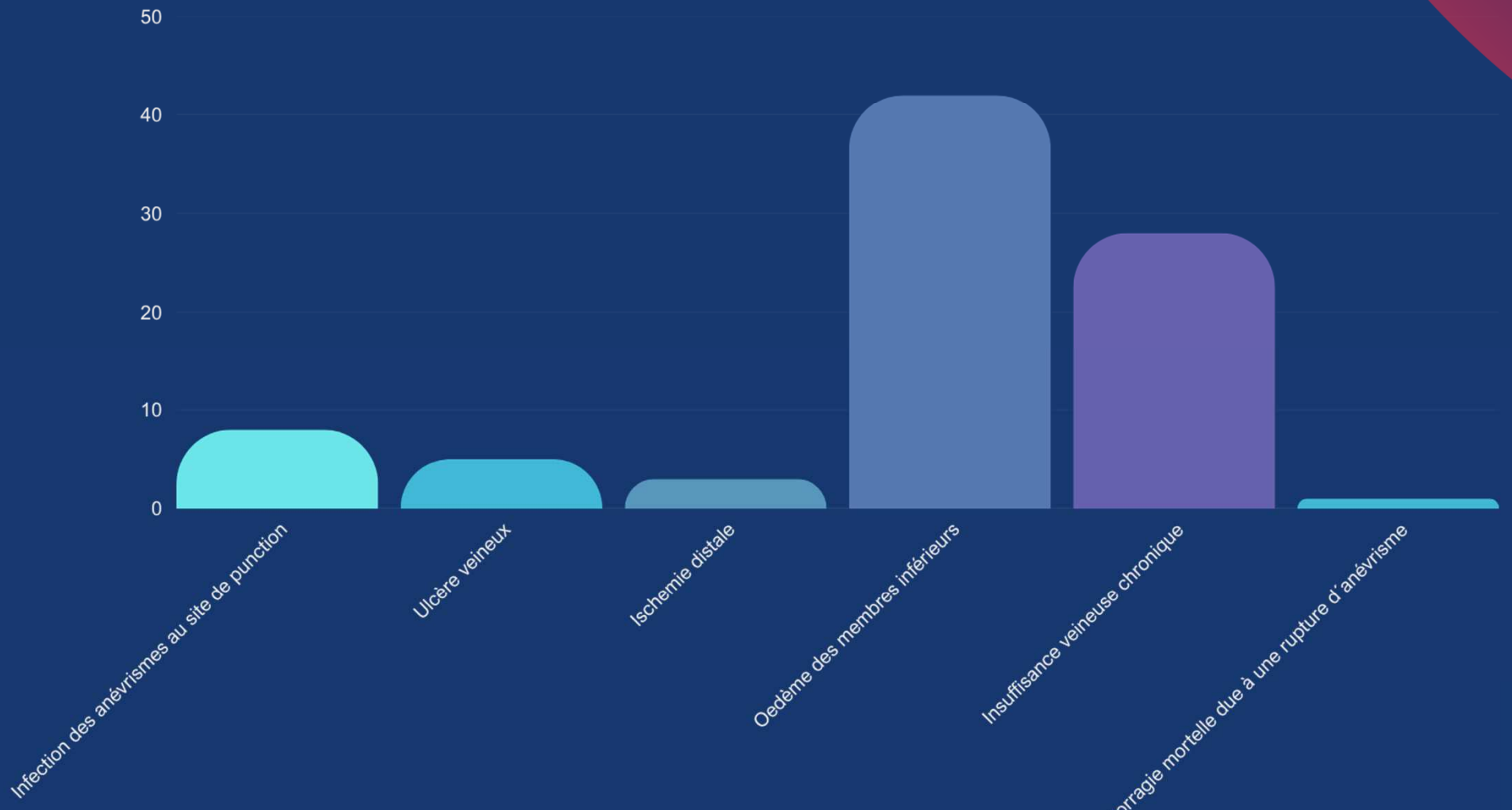



COMPLICATIONS PRÉCOCES E TARDIVES

		Nombre de complications	Pourcentages de complications	Traitement
Early	Lynphocele	27	19,7%	Drenage
	Necrose de l´incision cutanée	33	24%	debridaments antibiotiques,onguents cicatrisants
	Thrombose veineuse profonde .Syndrome du compartiment inferieure de la jambe	1	0,7%	recontruction chirurgicale dela veine femorale après thrombectomie
	Hématome	3	2,2%	Drenage
	Ischémie distale	2	1,5%	Banding
	Infection pos operatoire	3	2,2%	2- Antibiotiques 1- Mort
Late	ischémie distale	3	2,2%	1- Ligature 2- Amputation sous le genou
	Infection des aneuvrismes au site de ponction	8	5,8%	Ligature de la fistule
	Ulcère veineux	5	3,6	Bas de compression élastique
	oedèma des membreus inférieurs	42	31%	Bas de compression élastique
	Insufisance veineuse chronique	28	20,4%	Bas de compression élastique
	Hémorragie mortelle due une rupture d´aneuvrisme	1	0,7%	la mort



LE FLUX. L`HIPERDEBIT ET LES STÉNOSES

Concernant le flux, comme les patients venaient de plusieurs villes et services, ces données n'ont été recueillies que depuis cinq ans et ne sont pas incluses dans cette série.



TAKE HOME MESSAGE

- La transposition de la veine fémorale superficielle est un accès durable et efficace
- Elle doit être réservée à des patients soigneusement sélectionnés
- Une technique rigoureuse est essentielle pour diminuer les complications
- *Les meilleurs résultats ont été observés chez les patients jeunes*
- La complication tardive la plus fréquente a été l'œdème du membre inférieur, observé chez 28 patientes, avec cinq cas d'ulcères associés à une insuffisance veineuse chronique.
- Les contraintes de coût ont limité l'usage de techniques endovasculaires.

"Aucun patient diabétique n'a été opéré (critère d'exclusion), ce qui, selon nous, a également contribué à la faible incidence de complications ischémiques dans notre série."



TAKE HOME MESSAGE

- La majorité des patients n'a pas reçu de traitement pour leur sténose, en raison de limitations financières. Cette absence de prise en charge a conduit, dans plusieurs cas, à une thrombose de l'abord vasculaire. Par conséquent, seuls les taux de perméabilité primaire ont été analysés dans cette étude.

- Le suivi des patients a été assuré par un examen clinique et un contrôle Doppler annuel. L'hyperdébit n'a pas été évalué, en raison de contraintes logistiques. Néanmoins, aucun cas de décompensation cardiaque n'a été observé au cours de la période de suivi.

- La collecte des données issues de ce retour d'expérience est toujours en cours, en vue de l'analyse finale et de la conclusion de l'étude.

Incision chirugicale à quatre doigts sous le ligament inguinal jusquáu genou.



28ème
MERCREDI 18 AU VENDREDI 20
JUIN 2025
Abords vasculaires pour hémodialyse

Configuration de l´anastomose artérioveineuse.

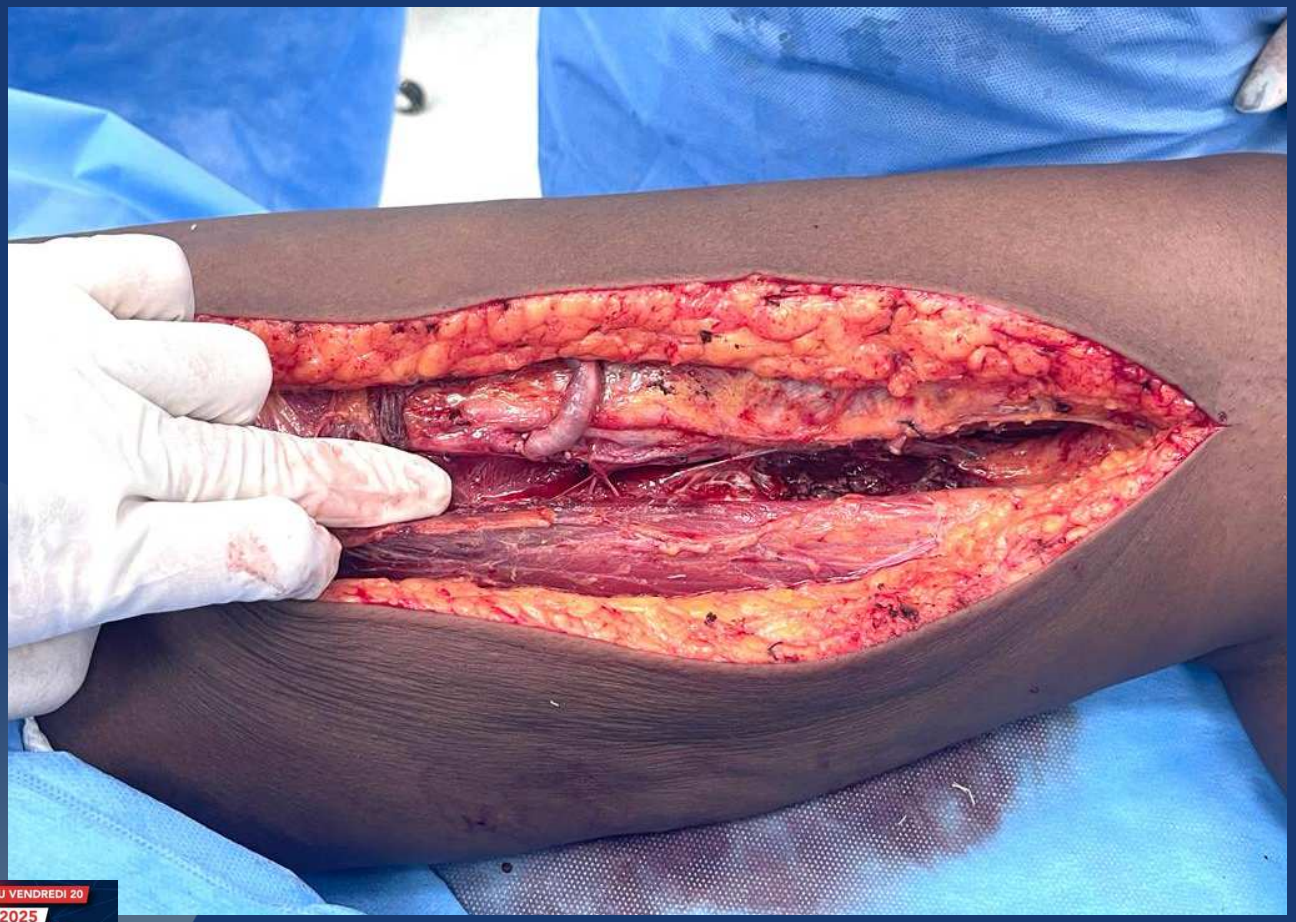

28ème COURS-CONGRÈS DE LA SOCIÉTÉ FRANCOPHONE DE L'ABORD VASCULAIRE
MERCREDI 18 AU VENDREDI 20 JUIN 2025
Abords vasculaires pour hémodialyse
ÉDECINE VASCULAIRE
LE INFIRMIER
IRURGIE
PHROLOGIE
AGERIE DIAGNOSTIQUE
DIOLOGIE INTERVENTIONNELLE

Enfant porteur depuis deux ans d’une fistule en boucle au niveau fémoral de la cuisse gauche, fonctionnelle et bien adaptée, sans complications signalées.



MERCREDI 18 AU VENDREDI 20
JUIN 2025
Abords vasculaires pour hémodialyse

Cas clinique Dr. Pierre Bourquelot

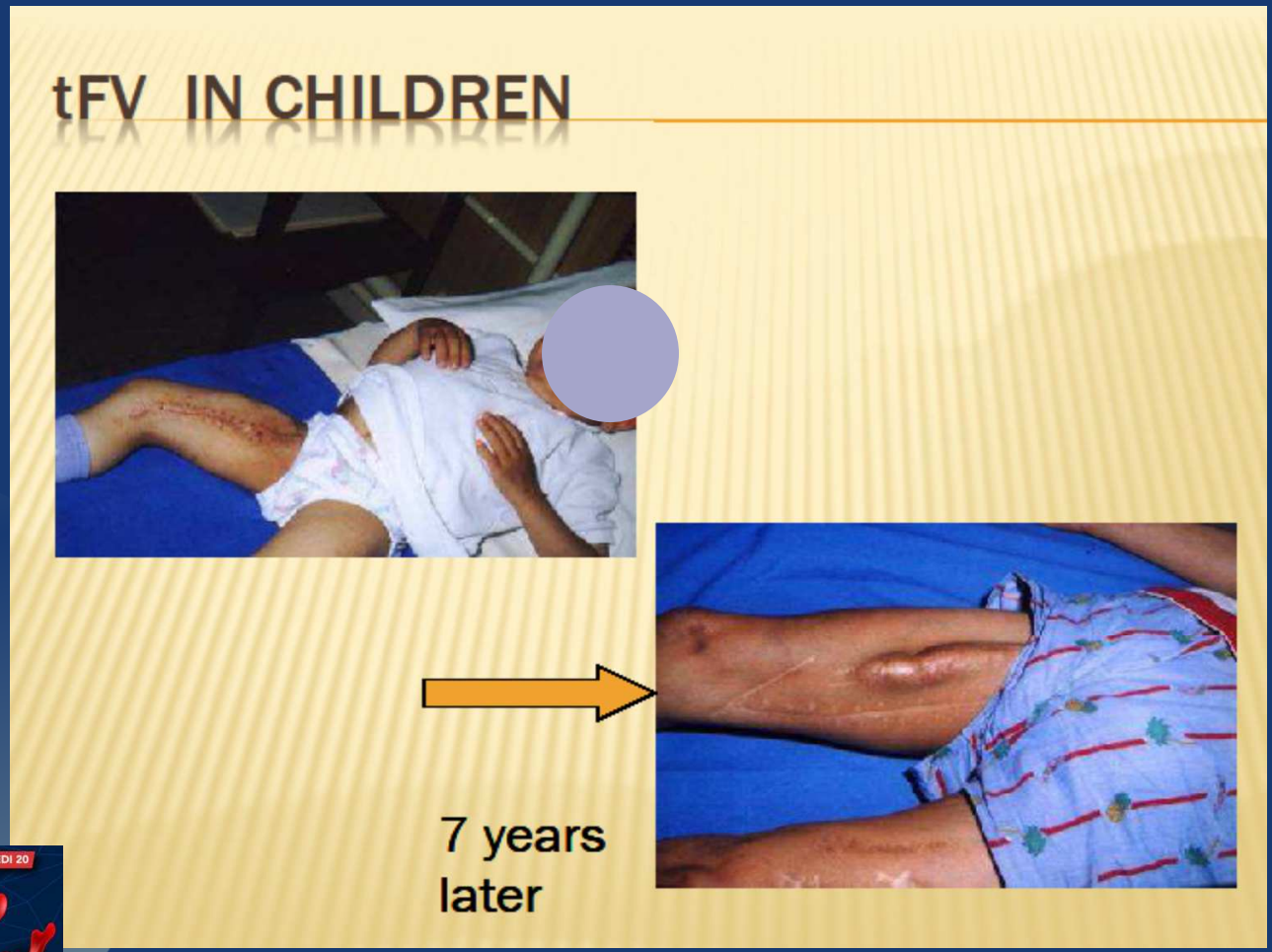

28ème COURS-CONGRÈS DE LA SOCIÉTÉ FRANCOPHONE DE CA-BORD VASCULAIRE
MERCREDI 18 AU VENDREDI 20
JUIN 2025
Abords vasculaires pour hémodialyse
Palais des Congrès d'Aix-en-Provence
025.sfav.org

Un banding a été réalisé chez un patient ayant présenté une ischémie en post-opératoire immédiat.

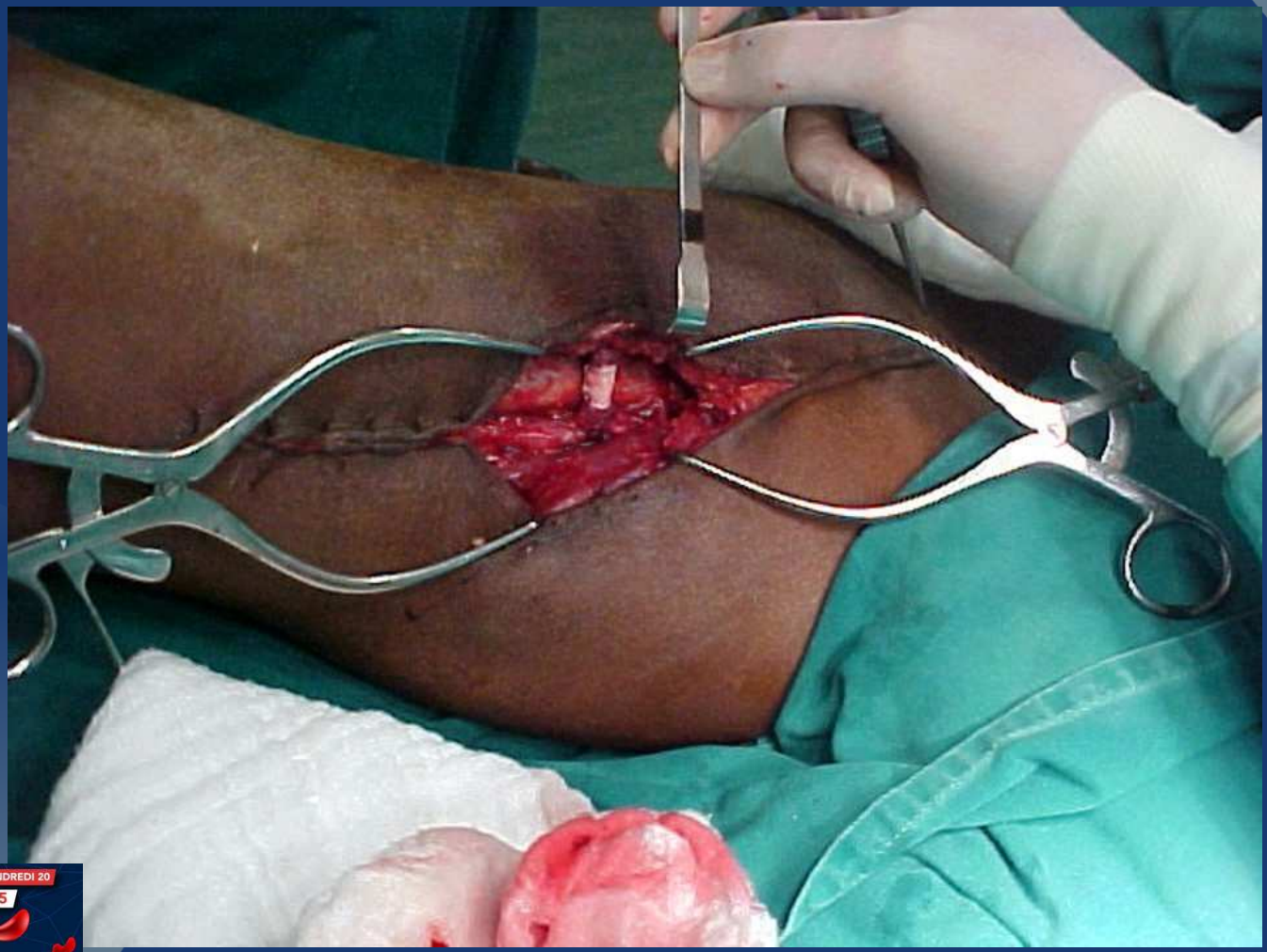

28ème COURS-CONGRÈS DE LA SOCIÉTÉ FRANCOPHONE DE L'ABORD VASCULAIRE
MERCREDI 18 AU VENDREDI 20 JUIN 2025
Abords vasculaires pour hémodialyse
ÉDECINE VASCULAIRE
ÔLE INFIRMIER
IRURGIE
ÉPHROLOGIE
AGERIE DIAGNOSTIQUE
ADIOLOGIE INTERVENTIONNELLE

Fistule fémorale en place depuis trois ans, avec excellente adaptation clinique et absence de complications.



28ème COURS-CONGRÈS DE LA SOCIÉTÉ FRANCOPHONE DE L'ABORD VASCULAIRE
MERCREDI 18 AU VENDREDI 20 JUIN 2025
Abords vasculaires pour hémodialyse
• MÉDECINE VASCULAIRE
• RÔLE INFIRMIER
• CHIRURGIE
• NÉPHROLOGIE
• IMAGERIE DIAGNOSTIQUE
• RADIOLOGIE INTERVENTIONNELLE
Palais des Congrès d'Aix-en-Provence
aix2025.sfav.org

Pseudo-anévrisme rompu après ponction ; une reconstruction de l’artère fémorale avec un greffon en PTFE a été nécessaire.



28ème COURS-CONGRÈS DE LA SOCIÉTÉ FRANCOPHONE DE L'ABORD VASCULAIRE
MERCREDI 18 AU VENDREDI 20 JUIN 2025
Abords vasculaires pour hémodialyse
DECINE VASCULAIRE
E INFIRMIER
RURGIE
HROLOGIE
GERIE DIAGNOSTIQUE
IOLOGIE INTERVENTIONNELLE

Lésion pré-occlusive de la veine iliaque commune droite.

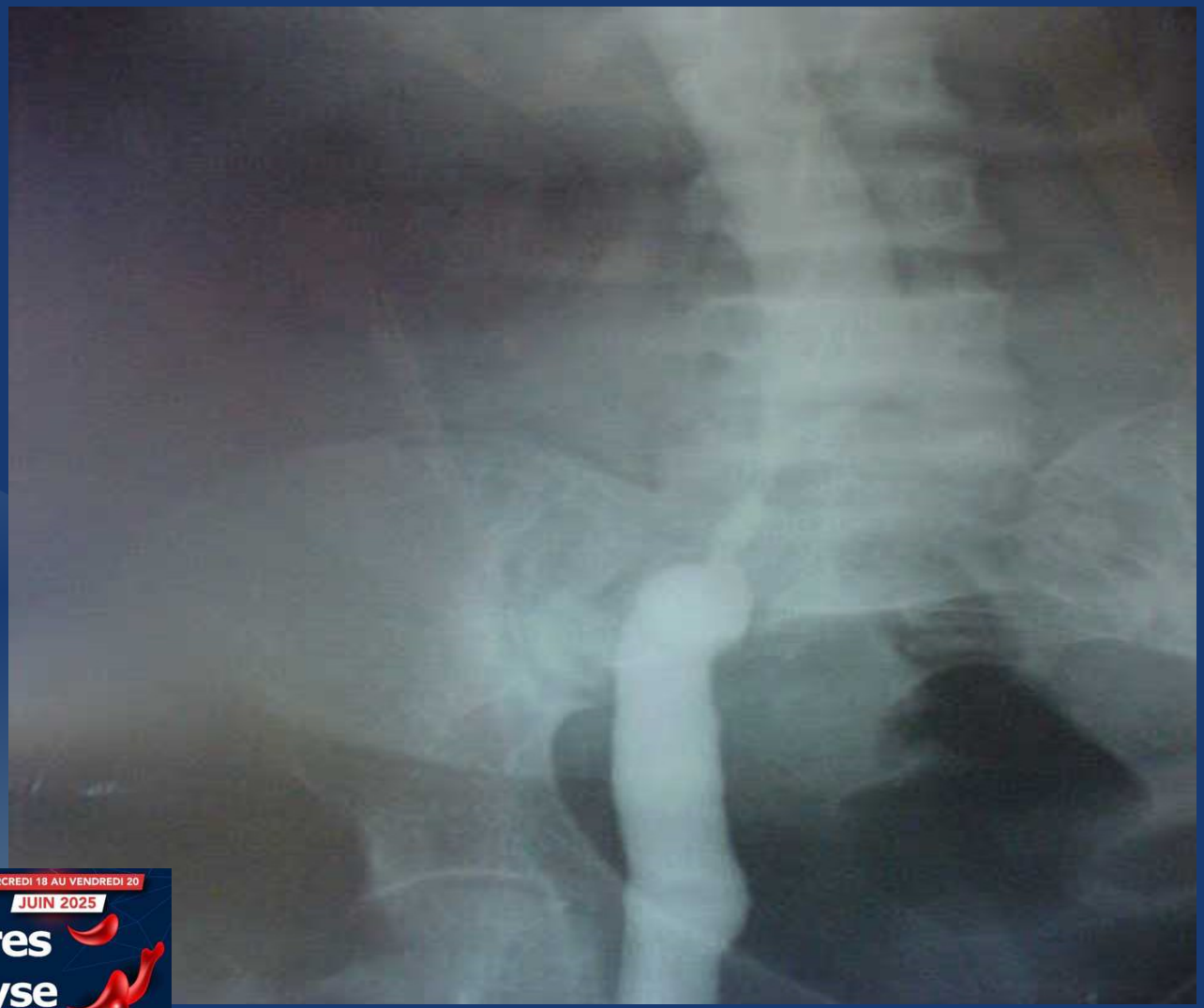

28ème COURS-CONGRÈS DE LA SOCIÉTÉ FRANCOPHONE DE L'ABORD VASCULAIRE
MERCREDI 18 AU VENDREDI 20 JUIN 2025
Abords vasculaires pour hémodialyse
• MÉDECINE VASCULAIRE
• RÔLE INFIRMIER
• CHIRURGIE
• NÉPHROLOGIE
• IMAGERIE DIAGNOSTIQUE
• RADIOLOGIE INTERVENTIONNELLE
Palais des Congrès d'Aix-en-Provence
aix2025.sfav.org

Thrombectomie veineuse peropératoire à l’aide d’une bande d’Esmarch.



28ème COURS-CONGRÈS DE LA SOCIÉTÉ FRANCOPHONE DE L'ABORD VASCULAIRE
Abords vasculaires pour hémodialyse
MERCREDI 18 AU VENDREDI 20 JUIN 2025
• MÉDECINE VASCULAIRE
• RÔLE INFIRMIER
• CHIRURGIE
• NÉPHROLOGIE
• IMAGERIE DIAGNOSTIQUE
• RADIOLOGIE INTERVENTIONNELLE
Palais des Congrès d'Aix-en-Provence
aix2025.sfav.org

Thrombose veineuse profonde en post-opératoire immédiat. Évacuation des caillots avec une bande de Smarch et irrigation de l'anastomose par solution saline jusqu'au retour du flux veineux. Reconstruction de la veine fémorale réalisée ensuite.

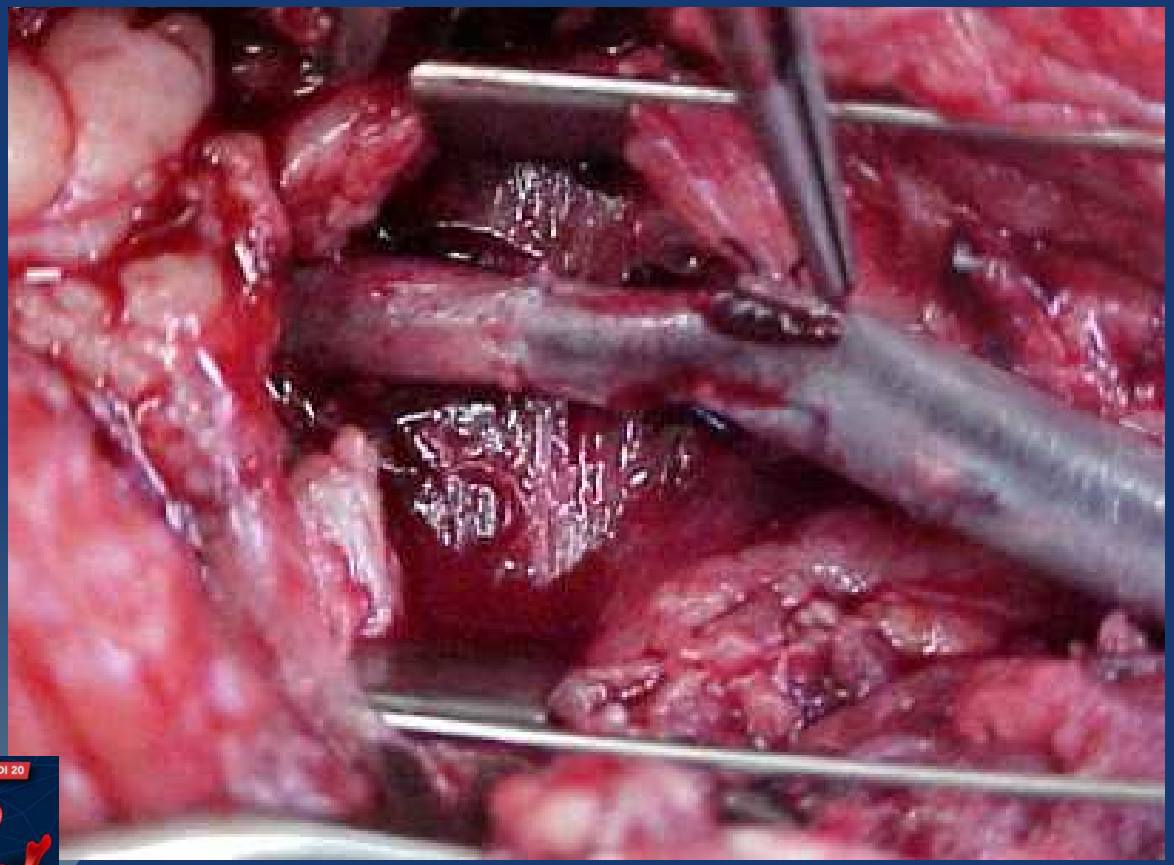

28ème COURS-CONGRÈS DE LA SOCIÉTÉ FRANCOPHONE DE L'ABORD VASCULAIRE
MERCREDI 18 AU VENDREDI 20 JUIN 2025
Abords vasculaires pour hémodialyse
• MÉDECINE VASCULAIRE
• RÔLE INFIRMIER
• CHIRURGIE
• NÉPHROLOGIE
• IMAGERIE DIAGNOSTIQUE
• RADIOLOGIE INTERVENTIONNELLE
Palais des Congrès d'Aix-en-Provence
aix2025.sfav.org

Cas de décès par necrose cutanée extensive. SEPTICÉMIE.



28ème COURS-CONGRÈS DE LA SOCIÉTÉ FRANCOPHONE DE L'ABORD VASCULAIRE
MERCREDI 18 AU VENDREDI 20 JUIN 2025
Abords vasculaires pour hémodialyse
• MÉDECINE VASCULAIRE
• RÔLE INFIRMIER
• CHIRURGIE
• NÉPHROLOGIE
• IMAGERIE DIAGNOSTIQUE
• RADIOLOGIE INTERVENTIONNELLE
Palais des Congrès d'Aix-en-Provence
aix2025.sfav.org

Anastomose

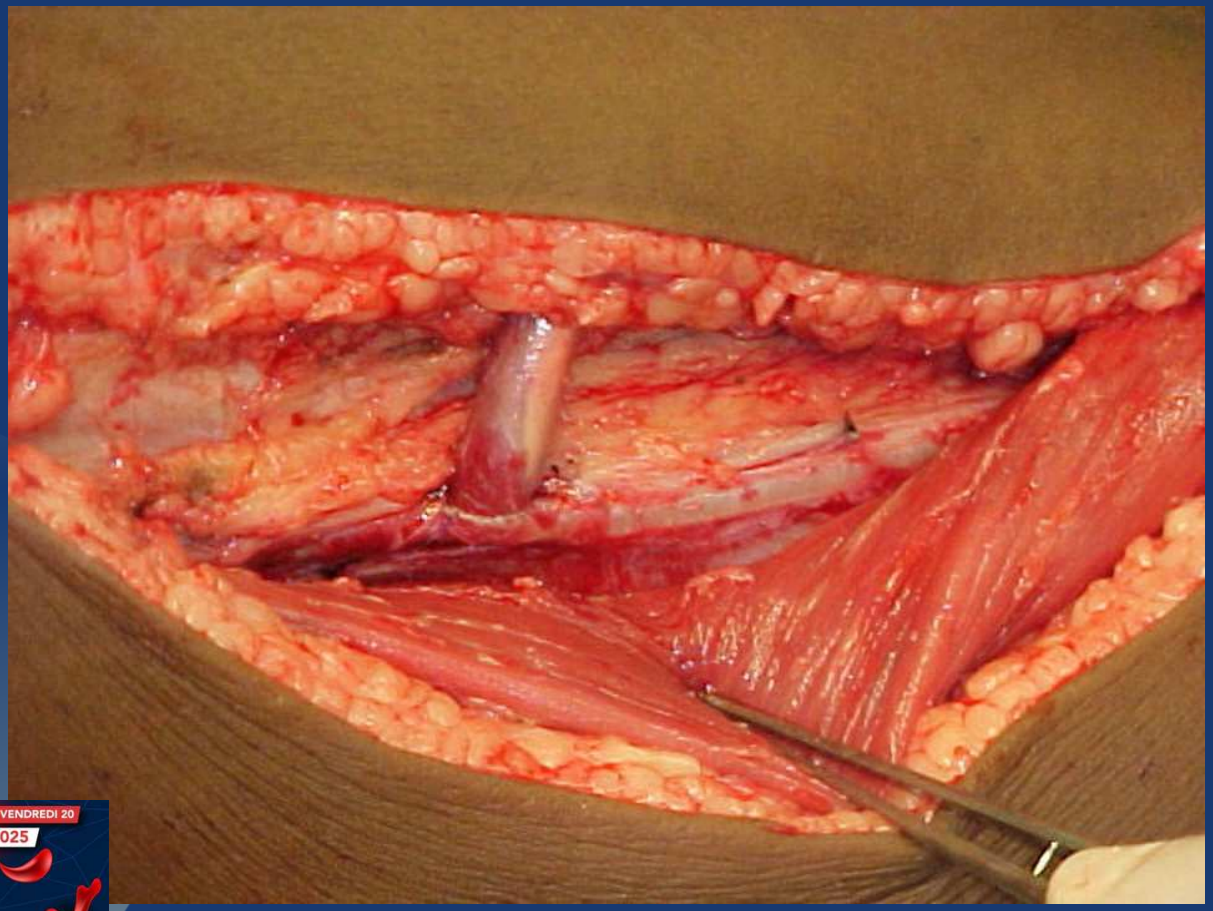

28ème COURS-CONGRÈS DE LA SOCIÉTÉ FRANCOPHONE DE L'ABORD VASCULAIRE
MERCREDI 18 AU VENDREDI 20 JUIN 2025
Abords vasculaires pour hémodialyse
• MÉDECINE VASCULAIRE
• RÔLE INFIRMIER
• CHIRURGIE
• NÉPHROLOGIE
• IMAGERIE DIAGNOSTIQUE
• RADIOLOGIE INTERVENTIONNELLE
Palais des Congrès d'Aix-en-Provence
aix2025.sfav.org

"Trois ans après la création de la fistule, le patient a subi une amputation de la jambe à la suite d'une plaie infectée au talon, survenue après une chute de fauteuil roulant. La fistule est restée fonctionnelle. L'image montre le peropératoire d'un faux anévrisme."



28ème COURS-CONGRÈS DE LA SOCIÉTÉ FRANCOPHONE DE L'ABORD VASCULAIRE
Abords vasculaires pour hémodialyse
MERCREDI 18 AU VENDREDI 20 JUIN 2025
• MÉDECINE VASCULAIRE
• RÔLE INFIRMIER
• CHIRURGIE
• NÉPHROLOGIE
• IMAGERIE DIAGNOSTIQUE
• RADIOLOGIE INTERVENTIONNELLE
Palais des Congrès d'Aix-en-Provence
aix2025.sfav.org

Huit mois après l´operation



28ème COURS-CONGRÈS DE LA SOCIÉTÉ FRANCOPHONE DE L'ABORD VASCULAIRE
Abords vasculaires pour hémodialyse
MERCREDI 18 AU VENDREDI 20 JUIN 2025
• MÉDECINE VASCULAIRE
• RÔLE INFIRMIER
• CHIRURGIE
• NÉPHROLOGIE
• IMAGERIE DIAGNOSTIQUE
• RADIOLOGIE INTERVENTIONNELLE
Palais des Congrès d'Aix-en-Provence
aix2025.sfav.org

Huit ans après la confection de l’accès, le patient présente une insuffisance veineuse chronique du membre inférieur.



28ème COURS-CONGRÈS DE LA SOCIÉTÉ FRANCOPHONE DE L'ABORD VASCULAIRE
MERCREDI 18 AU VENDREDI 20 JUIN 2025
Abords vasculaires pour hémodialyse
• MÉDECINE VASCULAIRE
• RÔLE INFIRMIER
• CHIRURGIE
• NÉPHROLOGIE
• IMAGERIE DIAGNOSTIQUE
• RADIOLOGIE INTERVENTIONNELLE

Première ponction après 45 jours de maturation





Patient avec 10 ans de fistule avec ulcère dû à une insuffisance veineuse chronique



28ème COURS-CONGRÈS DE LA SOCIÉTÉ FRANCOPHONE DE L'ABORD VASCULAIRE
Abords vasculaires pour hémodialyse
MERCREDI 18 AU VENDREDI 20 JUIN 2025
• MÉDECINE VASCULAIRE
• RÔLE INFIRMIER
• CHIRURGIE
• NÉPHROLOGIE
• IMAGERIE DIAGNOSTIQUE
• RADIOLOGIE INTERVENTIONNELLE
Palais des Congrès d'Aix-en-Provence
aix2025.sfav.org

RÉFÉRÉNCES BIBLIOGRAFIQUES

Bourquelot P, Rawa M, Van Laere O, Franco G. Long-term results of femoral vein transposition for autogenous arteriovenous hemodialysis access. J Vasc Surg. 2012 Aug;56(2):440-5. doi: 10.1016/j.jvs.2012.01.068. Epub 2012 May 9. PMID: 22575481.

Gradman WS, Cohen W, Haji-Aghaii M. Arteriovenous fistula construction in the thigh with transposed superficial femoral vein: our initial experience. J Vasc Surg. 2001 May;33(5):968-75. doi: 10.1067/mva.2001.115000. PMID: 11331836.

Farber A, Cheng TW, Nimmich A, Jones DW, Kalish JA, Eslami MH, Hardouin S, Siracuse JJ. Femoral vein transposition is a durable hemodialysis access for patients who have exhausted upper extremity options. J Vasc Surg. 2020 Mar;71(3):929-936. doi: 10.1016/j.jvs.2019.07.062. Epub 2019 Sep 3. PMID: 31492614.

Mikhail AR, Legare T, Tanamal P, Danos D, Gwin T, Irfan W, Sheahan M, Guidry L, Schellack J. Femoral vein translocation for complex hemodialysis access. J Vasc Surg. 2024 Sep;80(3):847-854.e1. doi: 10.1016/j.jvs.2024.05.001. Epub 2024 May 7. PMID: 38723910.


2003


2025


SBACV
SBACV


2021


1997


MERCI
BEAUCOUP
POUR VOTRE
ATTENTION.
marcelopaivaramos
drmarcelopaivaramos@gmail.com