Cathéter transhépatique tunnelisé: indication, technique et résultats

Richard Shoenfeld MD, FSIR, FAHA

The Access Center at West Orange

West Orange, New Jersey

USA



Conflit d'intérêt: aucun

20 juin 2025

Indications Cliniques

- Fin de parcours
  - Occlusions centrales chroniques
  - Capital veineux épuisé (ESVA)
  - Syndromes ischémiques
    - Péripherique
    - Cardiaque
- En attente de DP, abord exotique
- Préservation des veines iliaqes pour greffe d’urgence
- Obésité morbide, incontinence
- Risque infectieux important

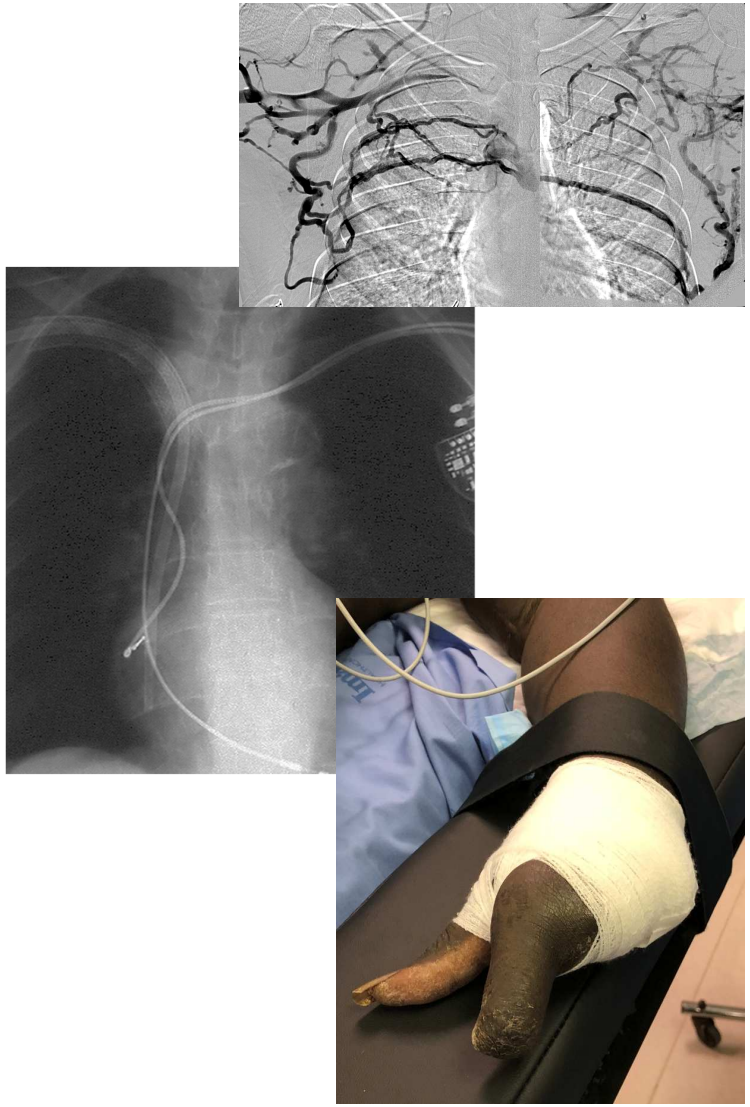

Quel abord?

Translombaire

Transhépatique

Transrénal

HeRO-S

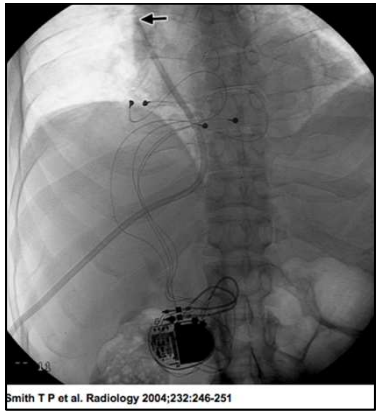

La continuité vasculaire…

pas obligatoire pour les KT

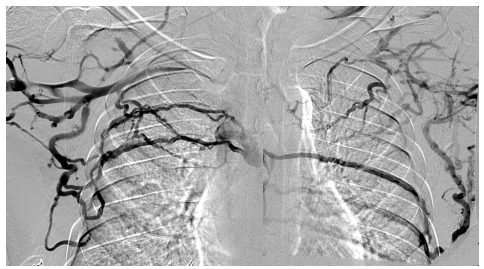

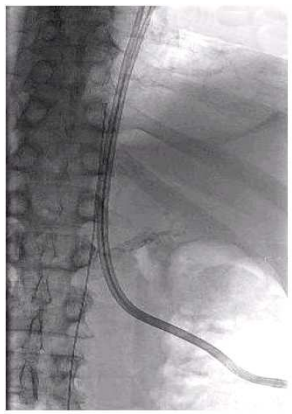

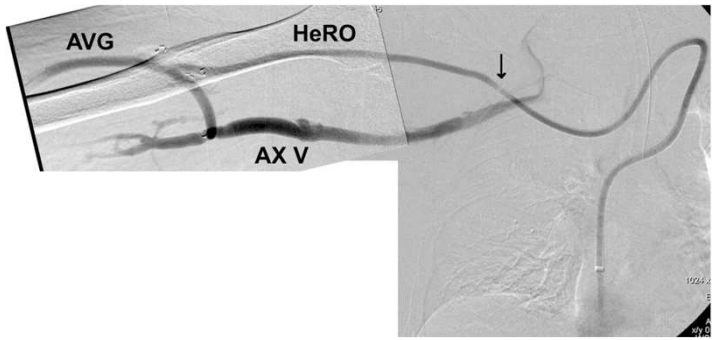

Pour bien fonctionner:

bout du KT dans l'OD ou dans une veine centrale perméable



28ème Congrès de la Société Francophone d'Accès Vasculaire
Abords vasculaires pour hémodialyse
MERCREDI 18 AU VENDREDI 20 JUIN 2025
• MÉDECINE VASCULAIRE
• RÔLE INFIRMIER
• CHIRURGIE
• NÉPHROLOGIE
• IMAGERIE DIAGNOSTIQUE
• RADIOLOGIE INTERVENTIONNELLE
Palais des Congrès d'Aix-en-Provence
aix2025.sfav.org

Contre-indications relatives

- Coagulopathie non-corrigée
- Ascite abondante
- Tumeur hépatique
- Cirrhose décompensée
- Allergie aux PDC

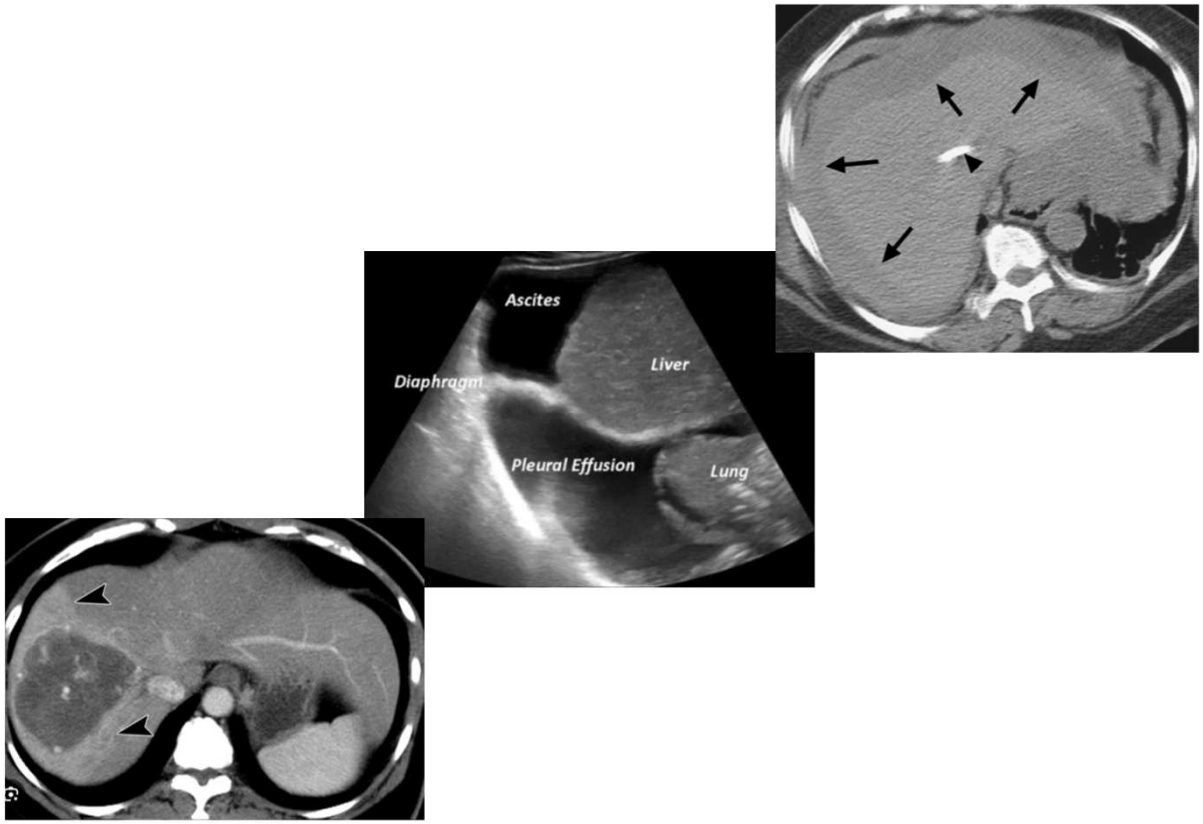

28ème Congrès de la Société Francophone de Médecine Vasculaire
Abords vasculaires pour hémodialyse
MERCREDI 18 AU VENDREDI 20 JUIN 2025
Palais des Congrès d'Aix-en-Provence
alx2025.sfav.org

Préopératoire

- Paramètres de laboratoire
  - Coagulation
    - INR < 1,5
    - Plaquettes ≥ 75.000
  - NFS, ionogramme
- Imagerie
  - Phléboscanner
  - IRM
- ± Echo (ascite)

- Médicaments
  - Anticoagulants
  - Aspirine, clopidogrel
  - Agonists GLP-1
    - Semaglutide (Ozempic, Wegovy)
- A gérer
  - Insuline
  - Anti-hypertenseurs
- A jeun
- Anesthésie locale, sédation i.v.



Plus d’expérience, moins de risque

- Interventions dans les voies biliaires

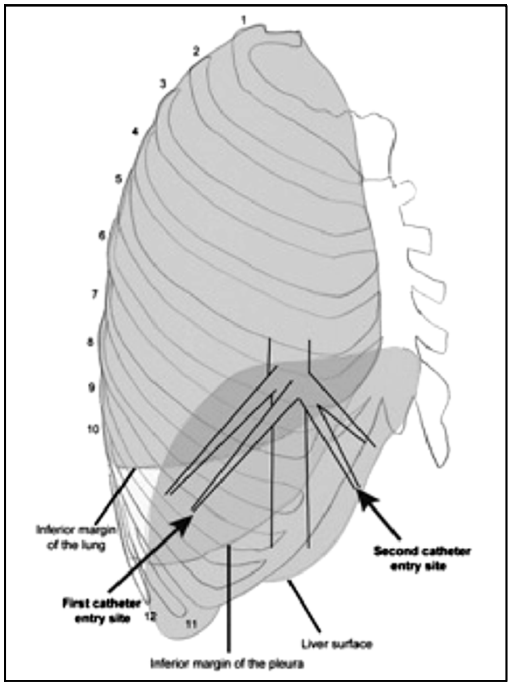

Kwan S, Kerlan R, J Vasc Access 2012;13 (1): 115-117

- Echoguidage +++

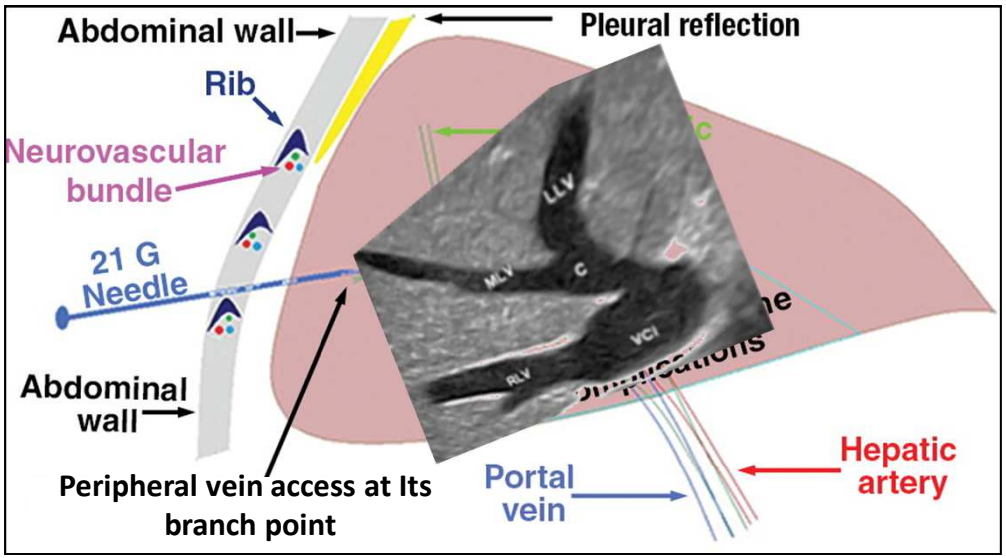

Venkatanarasimha N. Published Online: March 13, 2017
https://doi.org/10.1148/rg.2017160159 modified by Shoenfeld

28ème Congrès de la Société Francophone d'Accès Vasculaire
Abords vasculaires pour hémodialyse
MERCREDI 18 AU VENDREDI 20 JUIN 2025
Palais des Congrès d'Aix-en-Provence
alx2025.sfav.org

Complications

- **Pneumothorax**
  - Violation de la cav. pleurale
- **Accidents de ponction intra-hépatique**
  - Fistule artério-veineuse
  - V. porte et v. sus-hépatique
  - Voies biliaires: hémobilie
  - Fuite intra-abdominale
- **Hémorragie, hématome**
  - Hématome sous-capsulaire
  - À l'ablation du KT
- **Kinking**, **migration/recul** du cathéter
- **Perte de l'abord**

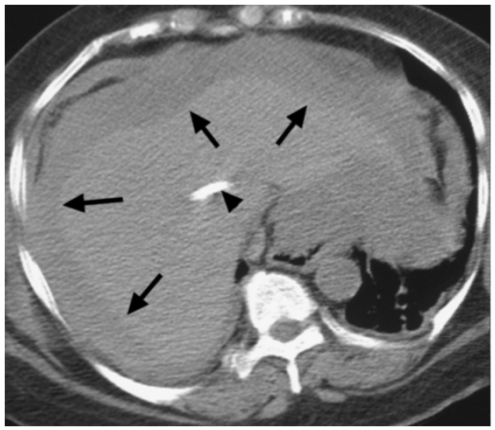



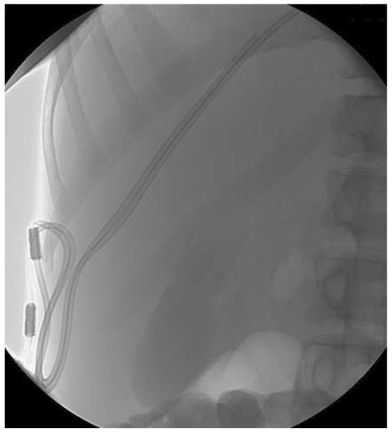



Younes, H. JVIR 2011; 22

Nas, O. J Vasc Access 2016; 17 (2)

28ème Congrès de la Société Francophone de Médecine Vasculaire
MÉDECINE VASCULAIRE · PÔLE INFIRMIER · CHIRURGIE · NÉPHROLOGIE · IMAGERIE DIAGNOSTIQUE · RADIOLOGIE INTERVENTIONNELLE
Abords vasculaires pour hémodialyse
MERCREDI 18 AU VENDREDI 20 JUIN 2025
Palais des Congrès d'Aix-en-Provence
aix2025.sfav.org

Eviter les pièges: abord trans-hépatique

- Écho Doppler
  - Absence d'ascite +++
- Trajet le plus droit possible
  - Kinking, migration, thrombose
- Tunnel sous-cutané court
  - ↘ risque de recul, migration
- ↗ Risque de migration
  - Collections péri-hépatiques
  - Respirations profondes
  - Toux

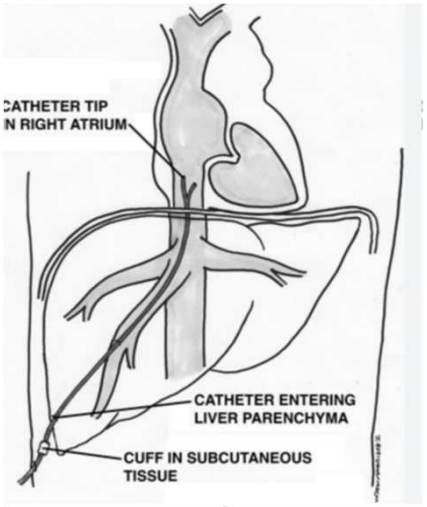

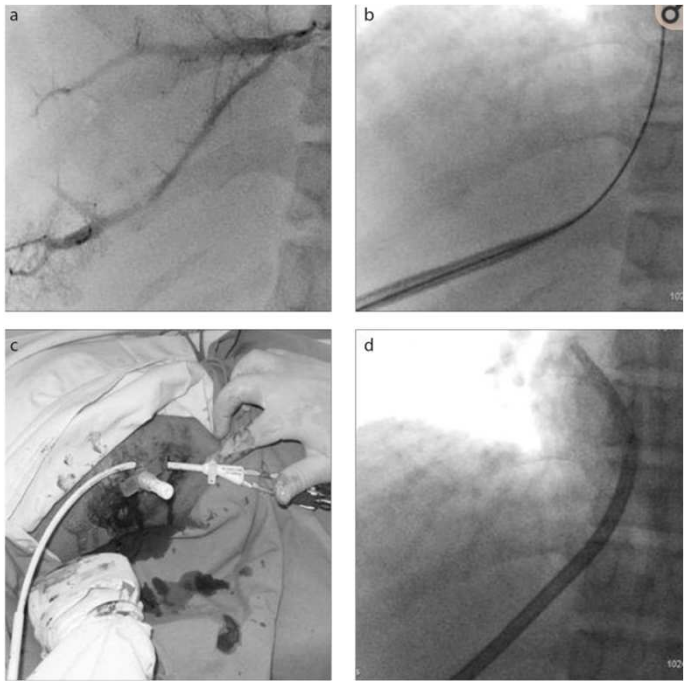

Bekir, S et al. Diagn Interv Radiol 2016 Nov 22 (6)

28ème Congrès de la Société Francophone d'Accès Vasculaire
Abords vasculaires pour hémodialyse
MERCREDI 18 AU VENDREDI 20 JUIN 2025
Palais des Congrès d'Aix-en-Provence
• MÉDECINE VASCULAIRE
• RÔLE INFIRMIER
• CHIRURGIE
• NÉPHROLOGIE
• IMAGERIE DIAGNOSTIQUE
• RADIOLOGIE INTERVENTIONNELLE
aix2025.sfav.org

Complications

Cardiovasc Intervent Radiol (2021) 44:1039–1047
https://doi.org/10.1007/s00270-021-02843-z

CIRSE

CLINICAL INVESTIGATION VENOUS INTERVENTIONS

Right- Versus Left-Sided Approach for Transhepatic Tunneled Catheter Placement: Is There a Difference?

Omer F. Nas[1] · Selman Candan[1] · Muhammed F. Oztepe[1] · Sedat G. Kandemirli[2] · Cem Bilgin[3] · Mehmet F. Inecikli[1] · Guven Ozkaya[4] · Gokhan Gokalp[1] · Gokhan Ongen[1] · Cuneyt Erdogan[5]

Catheter-related complications in 67 transhepatic catheters

Complications	Immediate	(%)	Early	(%)	Late	(%)	Total	(%)
Thrombosis	0	0	8	11.9	15	22.4	23	34.3
Migration	1	1.5	6	9.0	9	13.4	16	23.9
Slow flow	0	0	1	1.5	8	11.9	9	13.4
Infection	0	0	2	3.0	4	6.0	6	9.0
Kink	0	0	1	1.5	2	3.0	3	4.5
Minor bleeding	0	0	2	3	1	1.5	3	4.5
Leakage	0	0	1	1.5	1	1.5	2	3.0

Complications for left- and right-sided transhepatic approach according to access site and procedure type

	Access site					Procedure type				
	Right-sided(n = 21)		Left-sided(n = 46)		p value	Primary(n = 34)		Revision(n = 33)		p value
	n	%	n	%		n	%	n	%	
Thrombosis	6	28.6	17	37.0	0.50	13	38.2	10	30.3	0.49
Migration	7	33.3	9	19.6	0.22	7	20.6	9	27.3	0.52
Slow flow	2	9.5	7	15.2	0.71	4	11.8	5	15.2	0.73
Infection	1	4.8	5	10.9	0.66	2	5.9	4	12.1	0.43
Kink	1	4.8	2	4.3	1.00	1	2.9	2	6.1	0.61
Minor bleeding	2	9.5	1	2.2	0.23	1	2.9	2	6.1	0.61

28ème CONGRÈS DE LA SOCIÉTÉ FRANCOPHONE DE LA DIALYSE
MERCREDI 18 AU VENDREDI 20 JUIN 2025
Abords vasculaires pour hémodialyse
• MÉDECINE VASCULAIRE • PÔLE INTIMES • CHIRURGIE • NÉPHROLOGIE • IMAGERIE DIAGNOSTIQUE • RADIOLOGIE INTERVENTIONNELLE
Palais des Congrès d'Aix-en-Provence
aix2025.sfav.org

Nas, O. et al. Cardiovasc Intervent Radiol (2021) 44:1039–1047

Résultats par voie transhépatique

Author	Year	No. patients/no. of catheter placement and or exchanges	Mean initial device service interval (days)	Mean total site access interval (days)	Migration rate per 100 catheter days	Thrombosis rate per 100 catheter days	Infection rate per100 catheter days
Stavropoulos et al.	2003	12/36 (3)	27	70	Not calculated	2.4	0.22
Smith et al.	2004	16/30 (1.87)	64	138	Not calculated	Not calculated	Not calculated
Younes et al.	2011	22/127 (5.77)	141	450	0.39	0.18	0.22
Sanal et al.	2016	38/69 (1.81)	68	136	0.18	0.37	0.18
Khallaf et al.	2019	296; 73/315 (4.5)	290	577	0.14	0.18	0.15
Al-Gamdi et al.	2024	12/47 (3.91)	68*	392*	0.12	0.18	0.046

*Denotes the median and not the mean as in other studies.

28ème COURS-CONGRÈS DE LA SOCIÉTÉ FRANCOPHONE DE L'ACCÈS VASCULAIRE
MERCREDI 18 AU VENDREDI 20 JUIN 2025
Abords vasculaires pour hémodialyse
• MÉDECINE VASCULAIRE • RÔLE INFIRMIER • CHIRURGIE • NÉPHROLOGIE • IMAGERIE DIAGNOSTIQUE • RADIOLOGIE INTERVENTIONNELLE
Palais des Congrès d'Aix-en-Provence
aix2025.sfav.org

Al-Gamdi S et al. J Vasc Access 2024 Jan 24 (25)

Résultats comparés par voie d'abord

• ***Fémoral***	(Zaleski. AJR 1999)	(Pokala. JVAS 2025)	
Infection rate	.24/100 catheter days	0.4/100 catheter days	
Primary patency	78% @ 6 mos; 55% @ 12 mos.		
Secondary patency	95% @ 6 mos; 61% @ 12 mos.		
• ***Translombaire***	(Lund. Am J Kid Dis 25)	(Power. Nephrol. Dial. Transplant. 25)	
Infection rate	0.28/100 catheter days	0.28/100 catheter days	
Thrombosis rate	0.33/100 catheter days		
Cumulative patency	52% @ 6 mos; 17% @ 12 mos.	81% @ 6 mos; 73% @ 12 mos.	
• ***Transhépatique***	(Khallaf. Egypt. J Rad 2019)	(Sanal. Diag Interv Radiol 2016)	Al-Ghamdi (E J Rad 2024)
Infection rate	0.15/100 catheter days	0.18/100 catheter days.	0.046/100 catheter days
Thrombosis rate	0.18/100 catheter days	0.37/100 catheter days.	0.18/100 catheter days
Primary patency	290 catheter days	68 catheter days	*68 catheter days
Secondary patency	577 catheter days	136 catheter days	*392 catheter days



Take-Home Points

- ✓Abord de fin de parcours
- ✓Semblable au drainage des voies biliaires
- ✓Sans grand danger si on respecte une technique rigoureuse
- ✓Résultats similaires aux autres voies d'abord
- ✓Nécessite vigilance et entretien pour maintenir une dialyse adéquate
- ✓Relais temporisant et précieux vers abords chirurgicaux exotiques, transplantation ou maturation d'un abord chirurgical
- ✓Au cas échéant, abord définitif



Résultats par voie transhépatique

Original research article

JVA The Journal of Vascular Access

Transhepatic double lumen hemodialysis catheter in exhausted vascular access: Feasibility, functionality, and outcome among hemodialysis patients

The Journal of Vascular Access
2024, Vol. 25(1) 165–171
© The Author(s) 2022
Article reuse guidelines:
sagepub.com/journals-permissions
DOI: 10.1177/11297298221100456
journals.sagepub.com/home/jva
SAGE

Saeed MG Al-Ghamdi[1,2], Ahmad Alharbi[3], Hawazen Abdorabo[3], Emily Heaphy[4] and Majed Ahmed Ashour[3]

- Suivi standard: 365 j après placement
  - 83,3% des KT perméables, fonctionnels
- Survivants:
  - Kt/v, perméabilité 1º et 2º les plus longues
- Morts avec KT fonctionnel à la mort:
  - Kt/v en seconde place derrière les survivants
- Mutés à la DP, morts en rapport avec le KT:
  - Kt/v le plus bas
- Débit, clearance à la dialyse:
  - Jusqu'à 350 ml/min
  - Kt/v moyen jusqu'à 1,4 voire, 2,0
- Migration du KT:
  - Mouvements respiratoires, toux, fluide péri-hépatique
  - Effets de la pesanteur, absence de fibrose du tract
  - V. hépatiques, cav. Abd., Coeur, cav. Pleurale, tamponade cardiaque
- Echange du KT:
  - défaillance.
  - bactériémie



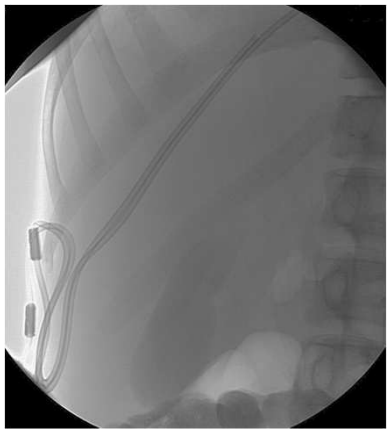



28ème Congrès de la Société Francophone de Médecine Vasculaire
Abords vasculaires pour hémodialyse
MERCREDI 18 AU VENDREDI 20 JUIN 2025
Palais des Congrès d'Aix-en-Provence
• MÉDECINE VASCULAIRE • PÔLE INTIMES • CHIRURGIE • NÉPHROLOGIE • IMAGERIE DIAGNOSTIQUE • RADIOLOGIE INTERVENTIONNELLE
aix2025.sfav.org

Repérage, ponction des veines hépatiques

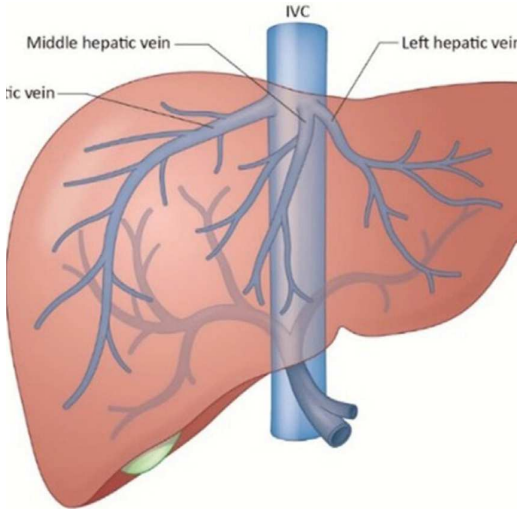

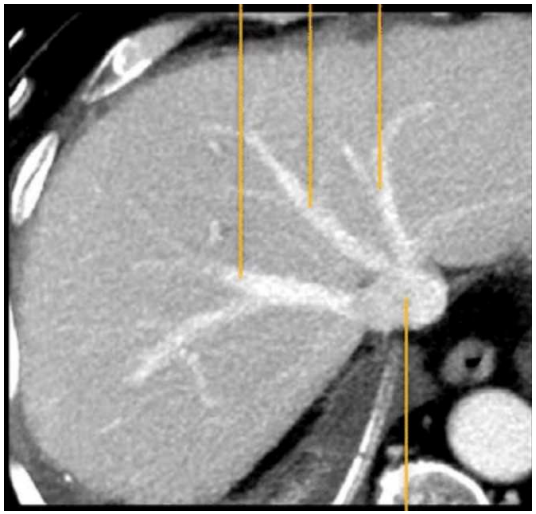

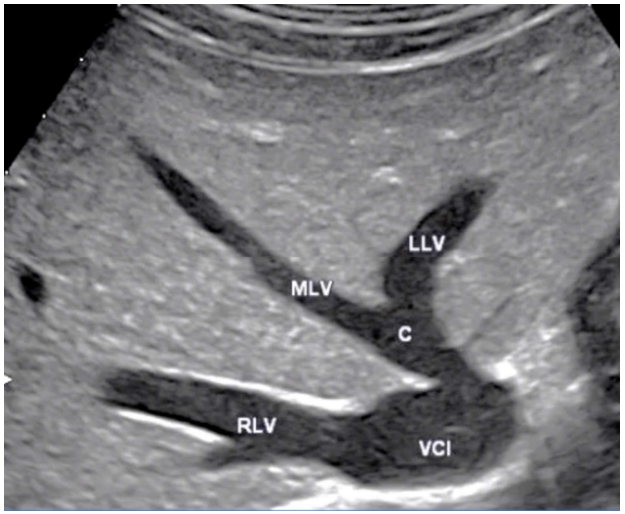

Complications

Instabilité hémodynamique

- Arrhythmie, cathéter intra-cardiac
- Perforation, tamponnade péricardique
- Mort



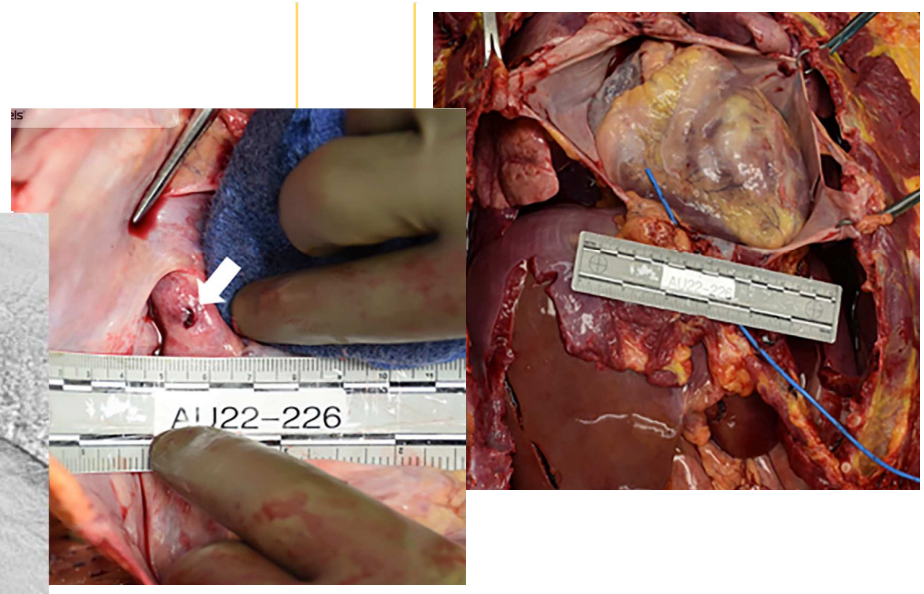

Case report

JVA The Journal of Vascular Access

Fatal superior vena cava rupture complicating dialysis catheter exchange

The Journal of Vascular Access
2025, Vol. 26(1) 342–346
© The Author(s) 2024
Article reuse guidelines:
sagepub.com/journals-permissions
DOI: 10.1177/11297298231219288
journals.sagepub.com/home/jva
Sage

Ahmed E Ali[1], Alian Al-Balas[2], Paul V Benson[3] and Ammar Almehmi[2]

28ème Congrès de la Société Francophone de Médecine Vasculaire
Abords vasculaires pour hémodialyse
Mercredi 18 au vendredi 20 juin 2025
Palais des Congrès d'Aix-en-Provence
• Médecine vasculaire • Pôle infirmier • Chirurgie • Néphrologie • Imagerie diagnostique • Radiologie interventionnelle
aix2025.sfav.org

Quel abord?

Translombaire

Transhépatique

Transrénal

HeRO-S

La continuité vasculaire…

pas obligatoire pour les KT

Pour bien fonctionner:

bout du KT dans l'OD ou dans une veine centrale perméable

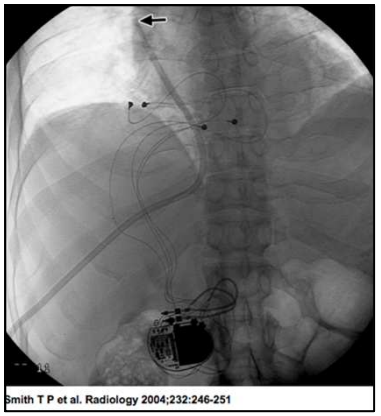

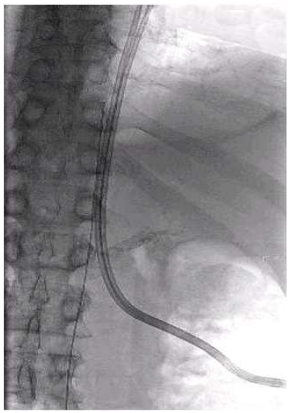

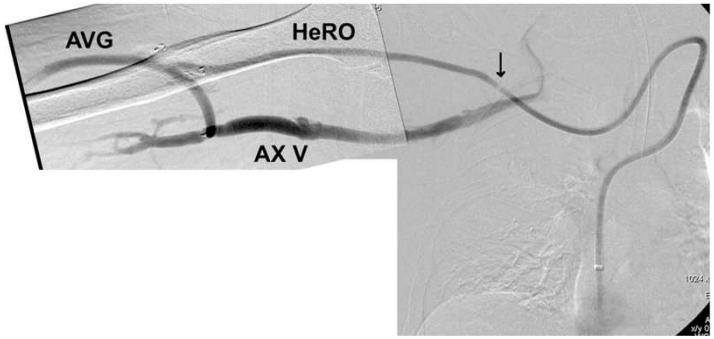



28ème Congrès de la Société Francophone d'Accès Vasculaire
Abords vasculaires pour hémodialyse
MERCREDI 18 AU VENDREDI 20 JUIN 2025
Palais des Congrès d'Aix-en-Provence
alx2025.sfav.org

Quel abord?

Translombaire

Transhépatique

Transrénal

HeRO-S

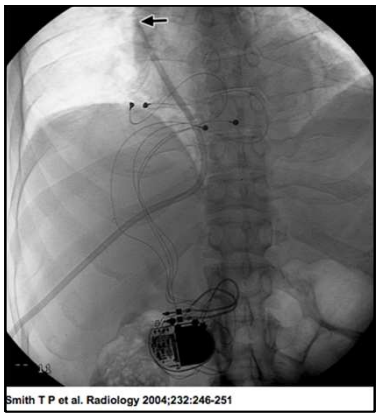

La continuité vasculaire…
pas obligatoire pour les KT

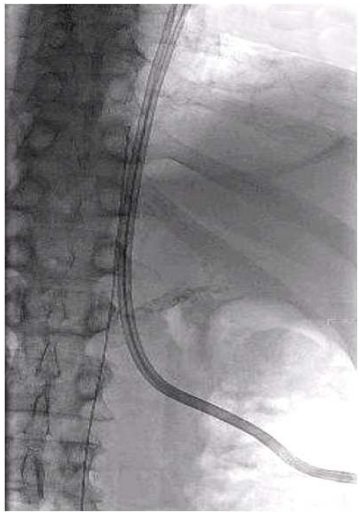



Pour bien fonctionner:
bout du KT dans l'OD ou dans une veine centrale perméable

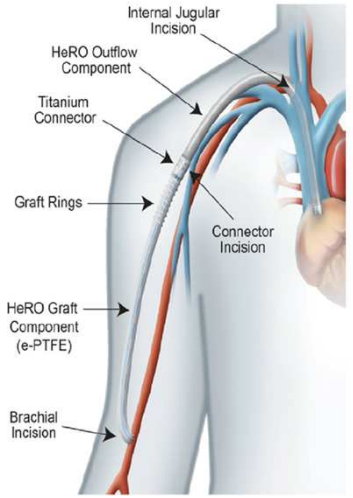

Technique

1. Pas d'ABQs en per-opératoire
2. Repérage de la veine cible
3. Anesthésie locale
4. Petite incision
5. Echoguidage +++
6. Cannulation de v. de taille modérée
7. guide (nitinol) 0.18
8. Introducteur
9. Cathéter sélectif, si nécessaire
10. Mesurer distance peau-OD ou VCI (=bout du KT jusqu'au cuff)
11. Sélectionner cathéter de dialyse
12. Tunnelisation courte
13. Guide d'échange, genre Amplatz
14. Dilatation du tract intra-hépatique
15. Peel-away (avec valve)
16. Insertion du cathéter
17. Confirmer emplacement, fonction
18. Héparinisation du cathéter
19. Suturer tunnel, cathéter
20. Clichés du thorax, abdomèn, écho



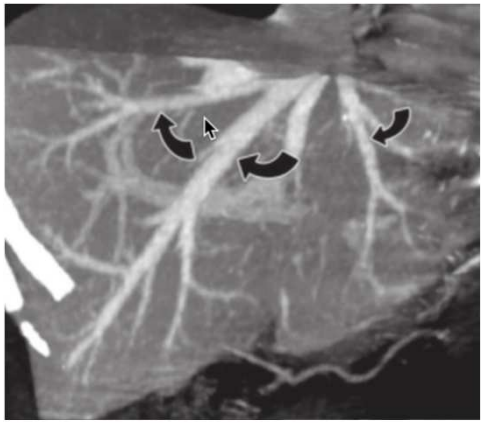

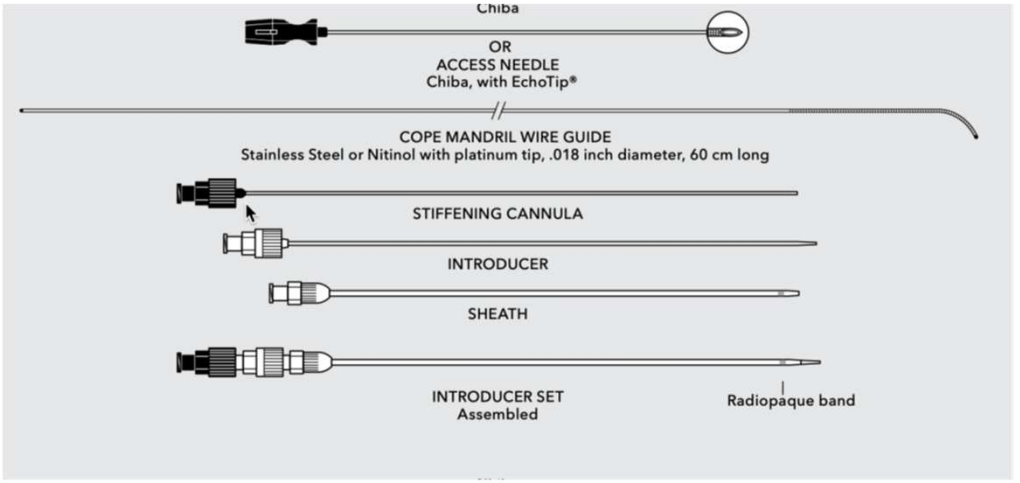

28ème Congrès de la Société Francophone de Médecine Vasculaire
Abords vasculaires pour hémodialyse
MERCREDI 18 AU VENDREDI 20 JUIN 2025
Palais des Congrès d'Aix-en-Provence
• MÉDECINE VASCULAIRE
• PÔLE INFIRMIER
• CHIRURGIE
• NÉPHROLOGIE
• IMAGERIE DIAGNOSTIQUE
• RADIOLOGIE INTERVENTIONNELLE
aix2025.sfav.org

Plus d'expérience, moins de risque

- Interventions dans les voies biliaires
- Echoguidage +++
- Pneumothorax
- voies biliaires, veine porte, artères
- Hémopéritoine
- Fuite biliaire

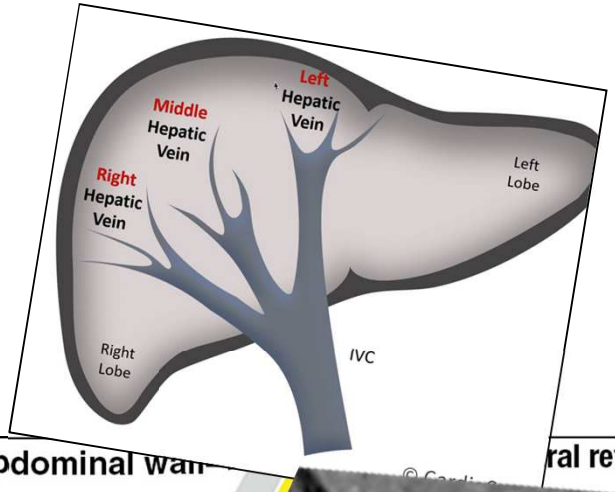

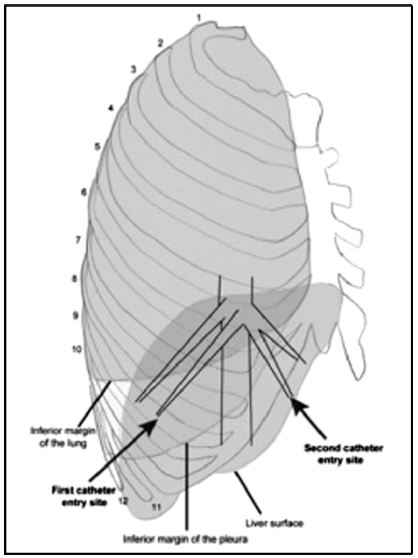

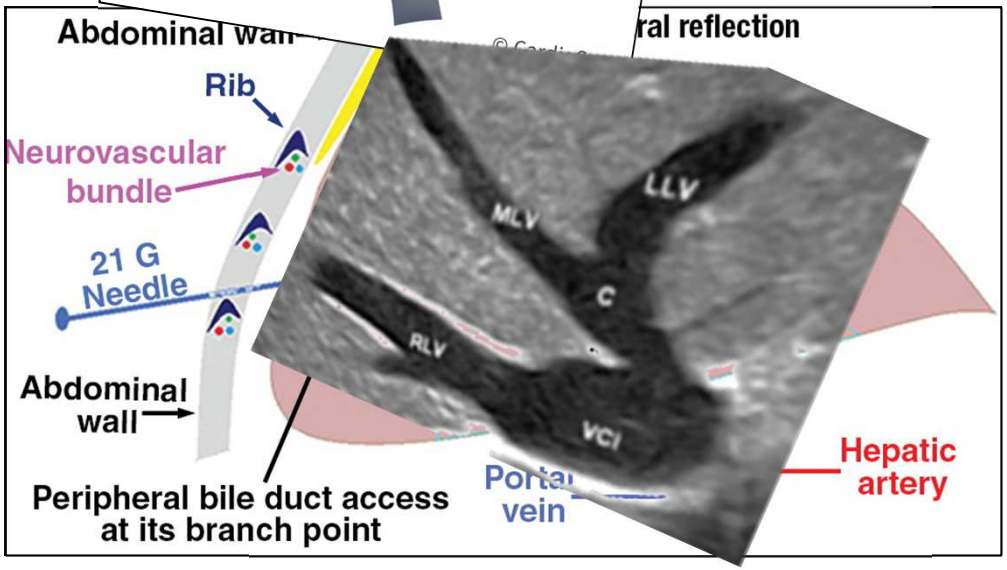

Kwan S, Kerlan R, J Vasc Access 2012;13 (1): 115-117

Venkatanarasimha N. Published Online: March 13, 2017
https://doi.org/10.1148/rg.2017160159 modified by Shoenfeld



Complications

Instabilité hémodynamique

- Arrhythmie-cathéter intra-cardiac
- Tamponnade péricardique
- Mort



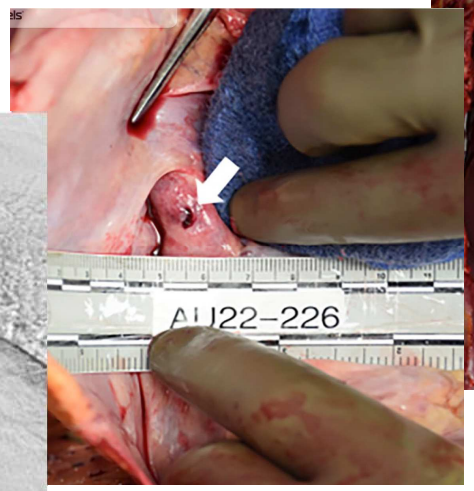

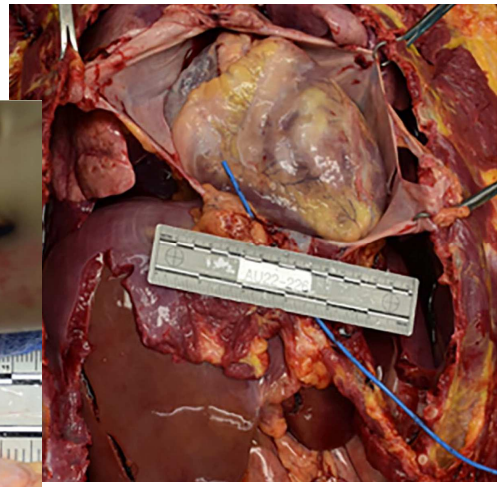

Case report

JVA The Journal of Vascular Access

The Journal of Vascular Access
2025, Vol. 26(1) 342–346
© The Author(s) 2024
Article reuse guidelines:
sagepub.com/journals-permissions
DOI: 10.1177/11297298231219288
journals.sagepub.com/home/jva
Sage

Fatal superior vena cava rupture complicating dialysis catheter exchange

Ahmed E Ali[1], Alian Al-Balas[2], Paul V Benson[3] and Ammar Almehmi[2]

Complications

Catheter-related complications in 67 transhepatic catheters

Complications	Immediate	(%)	Early	(%)	Late	(%)	Total	(%)
Thrombosis	0	0	8	11.9	15	22.4	23	34.3
Migration	1	1.5	6	9.0	9	13.4	16	23.9
Slow flow	0	0	1	1.5	8	11.9	9	13.4
Infection	0	0	2	3.0	4	6.0	6	9.0
Kink	0	0	1	1.5	2	3.0	3	4.5
Minor bleeding	0	0	2	3	1	1.5	3	4.5
Leakage	0	0	1	1.5	1	1.5	2	3.0

Complications for left- and right-sided transhepatic approach according to access site and procedure type

	Access site					Procedure type				
	Right-sided(n = 21)		Left-sided(n = 46)		p value	Primary(n = 34)		Revision(n = 33)		p value
	n	%	n	%		n	%	n	%	
Thrombosis	6	28.6	17	37.0	0.50	13	38.2	10	30.3	0.49
Migration	7	33.3	9	19.6	0.22	7	20.6	9	27.3	0.52
Slow flow	2	9.5	7	15.2	0.71	4	11.8	5	15.2	0.73
Infection	1	4.8	5	10.9	0.66	2	5.9	4	12.1	0.43
Kink	1	4.8	2	4.3	1.00	1	2.9	2	6.1	0.61
Minor bleeding	2	9.5	1	2.2	0.23	1	2.9	2	6.1	0.61

Cox regression analysis for catheter days until complication

	Univariate		Multivariate	
	p value	HR (95% CI)	p value	HR (95% CI)
Age (years)	0.316	1.010 (0.991–1.029)	–	–
Gender (female vs. male)	0.049	2.014 (1.004–4.038)	0.061	1.943 (0.970–3.892)
Access side (left-sided vs. right-sided)	0.075	0.590 (0.330–1.054)	0.102	0.616 (0.344–1.102)
Catheter tip location* (superior vena cava vs. right atrium)	0.849	0.914 (0.362–2.308)	–	–
Primary placement/revision (revision)	0.791	0.931 (0.547–1.582)	–	–

*Inferior vena cava was not included in the analysis due to small sample size



Nas, O. et al. Cardiovasc Intervent Radiol (2021) 44:1039–1047

Take-Home message

- Contexte clinique de fin de parcours
- Rechercher les alternatives
- Eviter les pièges
- Surveiller
  - Thrombose
  - Migration
  - Infection
- Corriger les défaillances





Complications: kinking, migration, hématome sous-capsulaire

- Imagerie post-opératoire
  - Thorax
  - abdomen
- Echo abdominale avant départ du bloc ou dans les 24 h

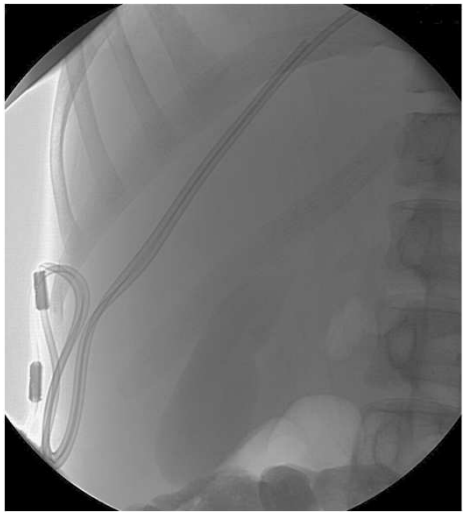





Younes, H. JVIR 2011; 22

Nas, O. J Vasc Access 2016; 17 (2)

La continuité vasculaire…

pas obligatoire pour les KT

seulement accès à l'OD, VCS ou VCI

Pour bien fonctionner:

bout du KT dans l'OD ou dans une veine centrale perméable



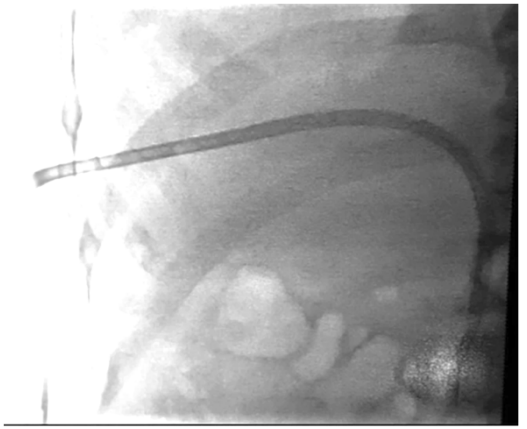

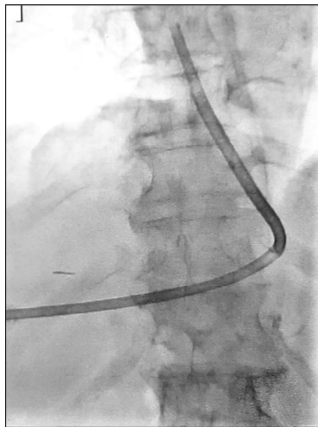

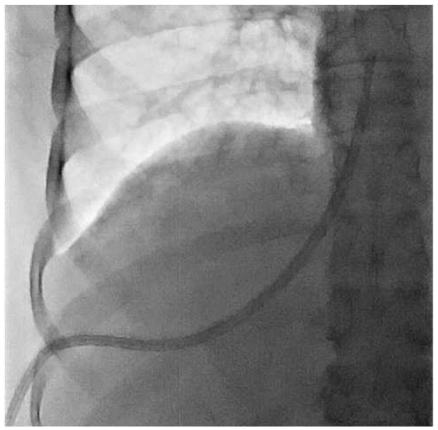

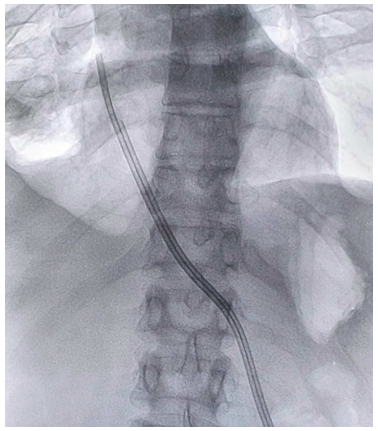

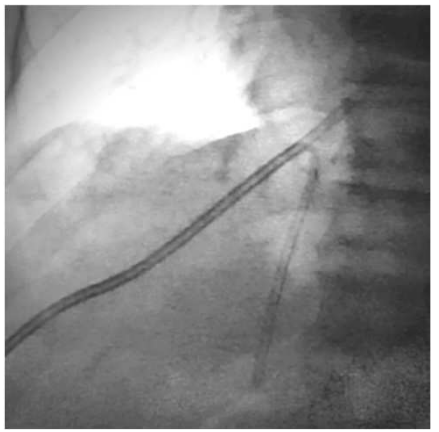

28ème Congrès de la Société Francophone de Médecine Vasculaire
Abords vasculaires pour hémodialyse
MERCREDI 18 AU VENDREDI 20 JUIN 2025
• MÉDECINE VASCULAIRE
• RÔLE INFIRMIER
• CHIRURGIE
• NÉPHROLOGIE
• IMAGERIE DIAGNOSTIQUE
• RADIOLOGIE INTERVENTIONNELLE
Palais des Congrès d'Aix-en-Provence
aix2025.sfav.org

Abord transhépatique

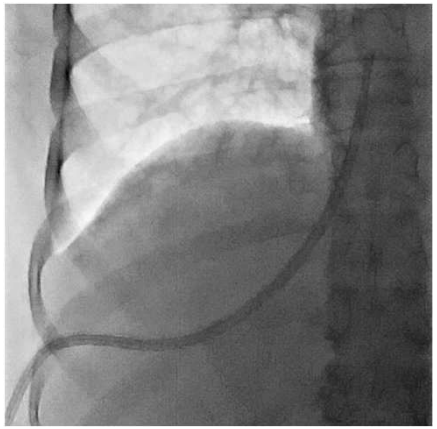

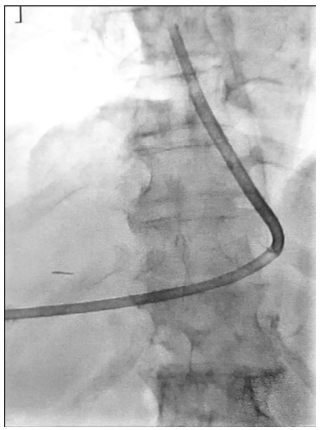

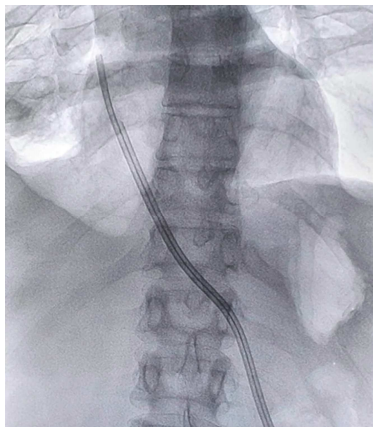

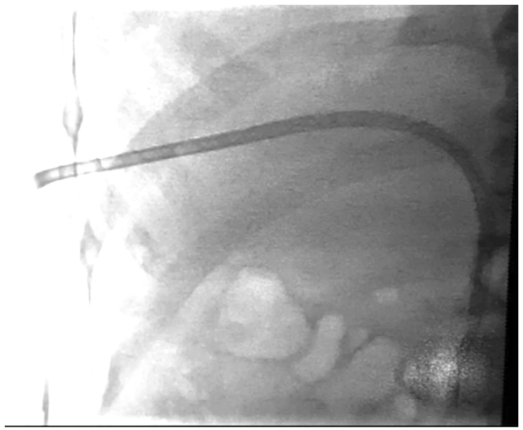



28ème Congrès de la Société Francophone de Médecine Vasculaire
MERCREDI 18 AU VENDREDI 20 JUIN 2025
Abords vasculaires pour hémodialyse
• MÉDECINE VASCULAIRE
• PÔLE INFIRMIER
• CHIRURGIE
• NÉPHROLOGIE
• IMAGERIE DIAGNOSTIQUE
• RADIOLOGIE INTERVENTIONNELLE
Palais des Congrès d'Aix-en-Provence
aix2025.sfav.org

Quel abord?

Transhépatique

Translombaire

Transrénal

HeRO

(hemodialysis reliable outflow)

(Outflow fiable pour l'hémodialyse)



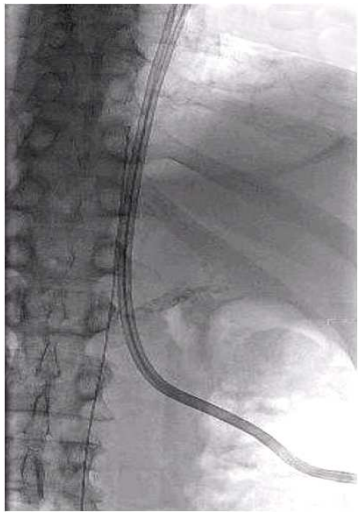



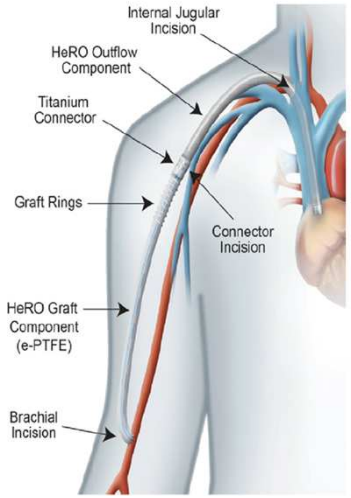

28ème Congrès de la Société Francophone de Médecine Vasculaire
Abords vasculaires pour hémodialyse
MERCREDI 18 AU VENDREDI 20 JUIN 2025
Palais des Congrès d'Aix-en-Provence
alx2025.sfav.org

La continuité vasculaire…

pas obligatoire pour les KT

seulement accès à l'OD, VCS ou VCI



Pour bien fonctionner:

bout du KT dans l'OD ou dans une veine centrale perméable

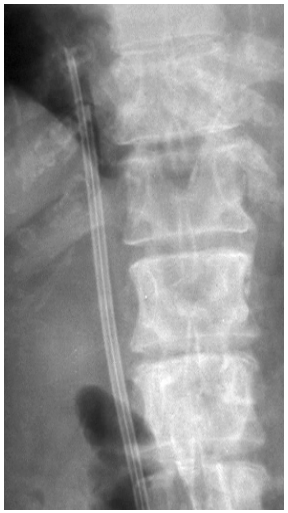

La continuité vasculaire…

pas obligatoire pour les KT

seulement accès à l'OD, VCS ou VCI



Pour bien fonctionner:

bout du KT dans l'OD ou dans une veine centrale perméable

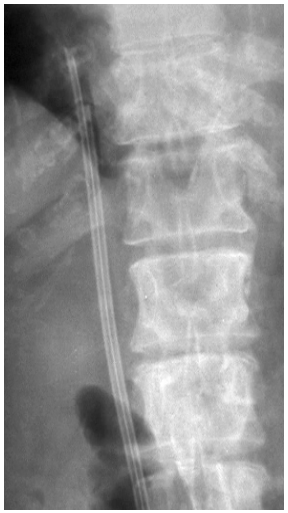

Eviter les pièges: abord trans-hépatique

- Repérage écho
  - Absence d'ascite +++
  - V. hépatique médiane, droite
  - V. hépatique gauche
- Trajet le plus droit possible
  - Kinking, migration, thrombose
- Tunnel sous-cutané court
  - ⬇ risque de recul, migration
- ⬆ Risque de migration
  - Collections péri-hépatiques
  - Respirations profondes
  - Toux

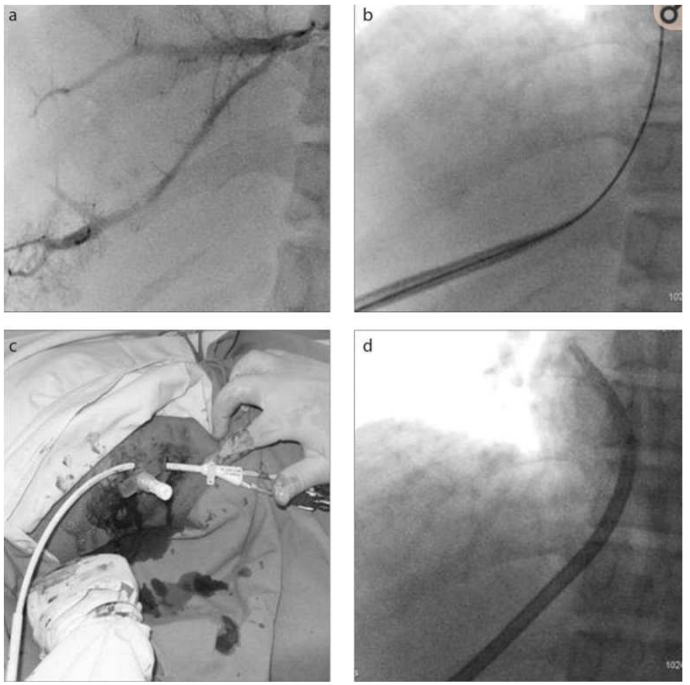

Bekir, S et al. Diagn Interv Radiol 2016 Nov 22 (6)

Abord trans-hépatique

Table 2

Catheter-related complications (a total of 34 catheters)

Complication	Total frequency (%)	Rate (per 100 catheter-days)	Mean days from insertion to complication
Thrombosis	16 (47)	0.37	160.6±119.4
Infection	8 (23.5)	0.18	151.1±95.7
Migration	8 (23.5)	0.18	33.5 (8–214)
Kinking	2 (6)	0.04	216 (66–366)

Sanal, B et al. Diagn Interv Radiol 2016 Nov 22 (6)

Study comparison

	Şanal et al. 2016	Younes et al. (4) 2011	Smith et al. (3) 2004	Stavropoulos et al. (2) 2003
No. and sex of patients	38 (18 M, 20 F)	22 (9 M, 13 F)	16 (7 M, 9 F)	12 (7 M, 5 F)
No. catheters	69	127	21	36
Age (years)*	58.0 (23–80)	42.3 (22–70)	51.6 (21–77)	61.0 (40–76)
Most common cause of catheter exchange	Catheter thrombosis	Migration	Catheter thrombosis	Catheter thrombosis
Catheter thrombosis rate (per 100 catheter-days)	0.37	0.18	-	2.40
Infection rate (per 100 catheter-days)	0.18	0.22	2 catheters	0.22
Catheter migration rate (per 100 catheter-days)	0.18	0.39	3 catheters	9 catheters
Primary device service interval (catheter-days)**	68 (4–405)	141.2 (0–565)	64 (1–178)	27
Total access site service interval (catheter-days)**	136 (8–843)	450.3 (12–1.414)	138 (0–599)	70
Patients died with catheters in place, n	18	13	7	5
Removal due to maturation of AV graft, n	2	4	3	-
Functional catheters at the end of the follow-up period, n	12	3	1	-

M, male; F, female; AV, arteriovenous.

*Data are presented as mean (range).
**Data are presented as median (range).



Study comparison

	Şanal et al. 2016	Younes et al. (4) 2011	Smith et al. (3) 2004	Stavropoulos et al. (2) 2003
No. and sex of patients	38 (18 M, 20 F)	22 (9 M, 13 F)	16 (7 M, 9 F)	12 (7 M, 5 F)
No. catheters	69	127	21	36
Age (years)*	58.0 (23–80)	42.3 (22–70)	51.6 (21–77)	61.0 (40–76)
Most common cause of catheter exchange	Catheter thrombosis	Migration	Catheter thrombosis	Catheter thrombosis
Catheter thrombosis rate (per 100 catheter-days)	0.37	0.18	-	2.40
Infection rate (per 100 catheter-days)	0.18	0.22	2 catheters	0.22
Catheter migration rate (per 100 catheter-days)	0.18	0.39	3 catheters	9 catheters
Primary device service interval (catheter-days)**	68 (4–405)	141.2 (0–565)	64 (1–178)	27
Total access site service interval (catheter-days)**	136 (8–843)	450.3 (12–1.414)	138 (0–599)	70
Patients died with catheters in place, n	18	13	7	5
Removal due to maturation of AV graft, n	2	4	3	-
Functional catheters at the end of the follow-up period, n	12	3	1	-

M, male; F, female; AV, arteriovenous.

*Data are presented as mean (range).
**Data are presented as median (range).



Histologic Changes in the Human Vein Wall Adjacent to Indwelling Central Venous Catheters



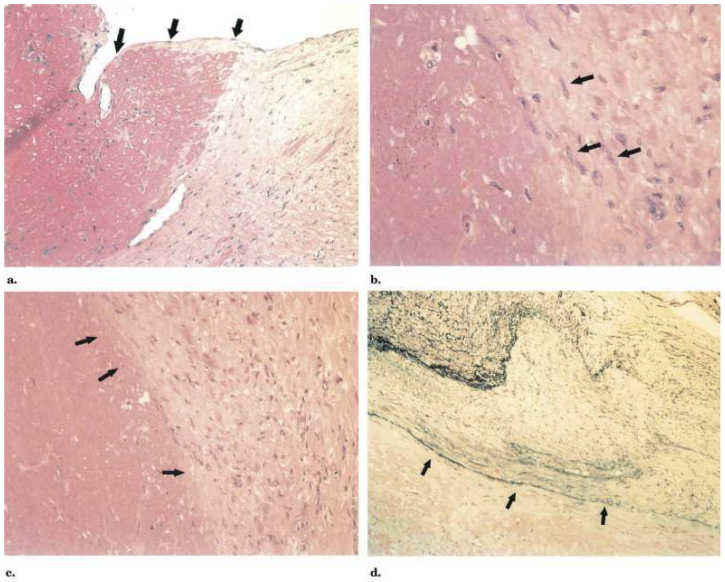

Forauer A. et al. JVIR 2003 14, 1163-1168

28ème Congrès de la Société Francophone de Médecine Vasculaire
Abords vasculaires pour hémodialyse
MERCREDI 18 AU VENDREDI 20 JUIN 2025
Palais des Congrès d'Aix-en-Provence
• MÉDECINE VASCULAIRE
• PÔLE INFIRMIER
• CHIRURGIE
• NÉPHROLOGIE
• IMAGERIE DIAGNOSTIQUE
• RADIOLOGIE INTERVENTIONNELLE
aix2025.sfav.org

Abord trans-hépatique

Richard Shoenfeld MD, FSIR, FAHA
The Access Center at West Orange
West Orange, New Jersey
USA



Eviter les pièges: abord trans-lombaire

- Scanner au préalable
- Pièges
  - Rein droit
  - Artère, veine rénale droite
  - Néphrectomie droite
    - Fosse lombaire remplie par le grêle
  - Aorte anévrysmal
  - Forte obésité
    - Fenêtre d'accès restreinte
    - Matériel approprié

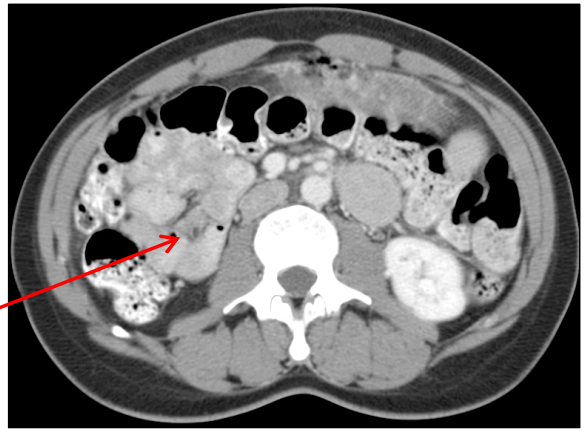

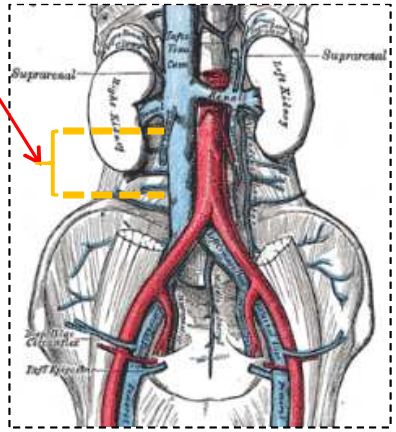



28ème CONGRÈS DE LA SOCIÉTÉ FRANCOPHONE DE LA DIALYSE
Abords vasculaires pour hémodialyse
MERCREDI 18 AU VENDREDI 20 JUIN 2025
Palais des Congrès d'Aix-en-Provence
• MÉDECINE VASCULAIRE • PÔLE INFIRMIER • CHIRURGIE • NÉPHROLOGIE • IMAGERIE DIAGNOSTIQUE • RADIOLOGIE INTERVENTIONNELLE
aix2025.sfav.org

Quelle place pour les cathéters exotiques

Richard Shoenfeld MD, FSIR, FAHA

The Access Center at West Orange

West Orange, New Jersey

USA



Cumulative patient survival with CVCs characterized by site of insertion

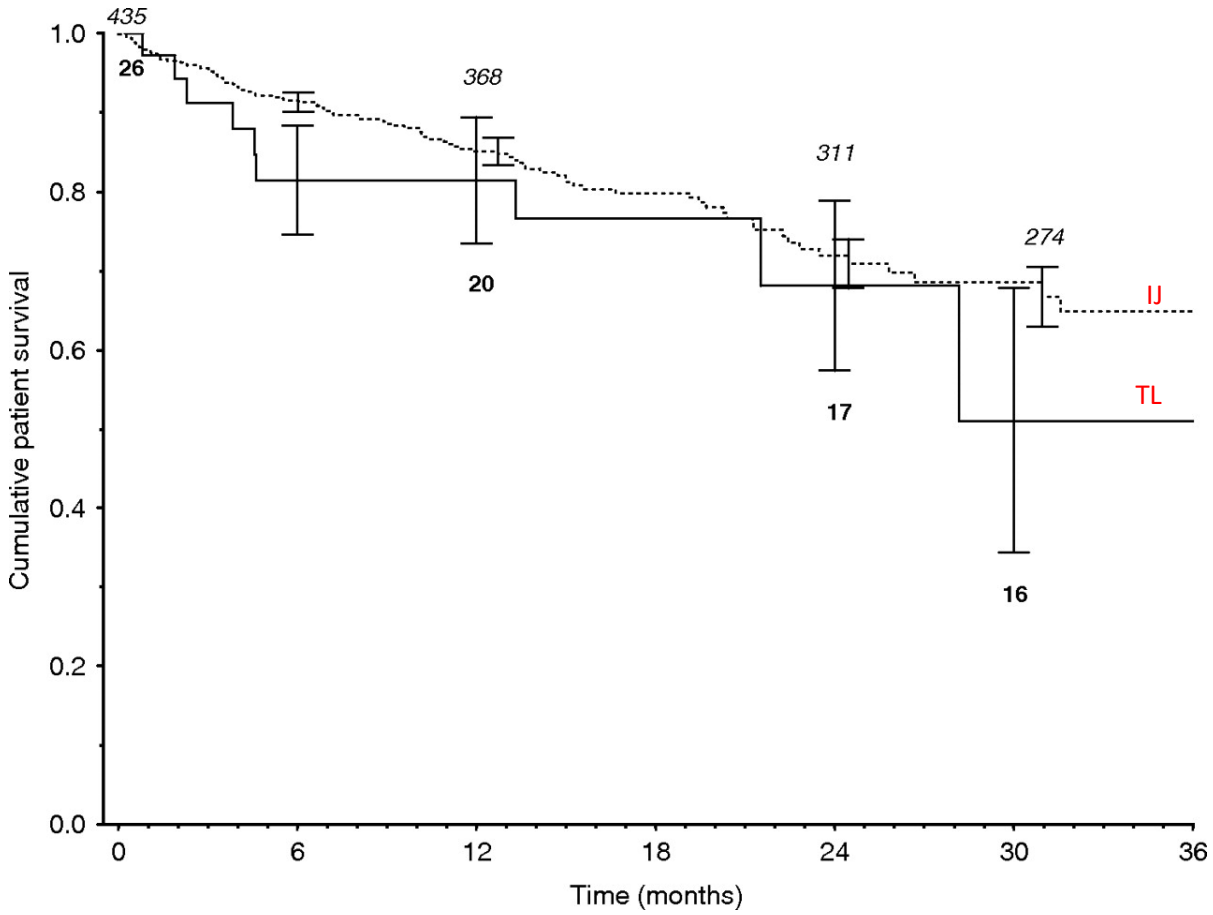

28ème Congrès de la Société Francophone de Médecine Vasculaire
Abords vasculaires pour hémodialyse
MERCREDI 18 AU VENDREDI 20 JUIN 2025
Palais des Congrès d'Aix-en-Provence
• MÉDECINE VASCULAIRE • PÔLE INFIRMIER • CHIRURGIE • NÉPHROLOGIE • IMAGERIE DIAGNOSTIQUE • RADIOLOGIE INTERVENTIONNELLE
aix2025.sfav.org

Albert Power et al. Nephrol. Dial. Transplant. 2010;25:1588-1595

HeRO - Contexte Clinique

- Sténose/occlusion centrale recanalisable
  - Non-utilisable pour une FAV/pontage
- Outflow insuffisant pour la dialyse
  - Pacemaker, défibrillateur + FAV/pontage + gros bras
  - Obstruction centrale contre-latérale
- FAV/pontage perméable mais inefficace
- Capital veineux épuisé
- En attente de greffe
- FAV/pontage du m. inf. impossible
- Choix de preference vs. KT tunnélisé

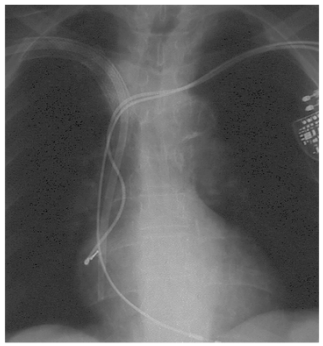



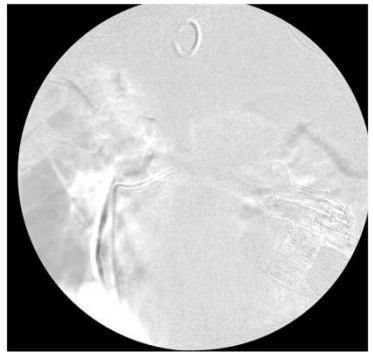

28ème Congrès de la Société Francophone de Médecine Vasculaire
Abords vasculaires pour hémodialyse
MERCREDI 18 AU VENDREDI 20 JUIN 2025
• MÉDECINE VASCULAIRE
• RÔLE INFIRMIER
• CHIRURGIE
• NÉPHROLOGIE
• IMAGERIE DIAGNOSTIQUE
• RADIOLOGIE INTERVENTIONNELLE
Palais des Congrès d'Aix-en-Provence
aix2025.sfav.org

Abords multiples selon le terrain

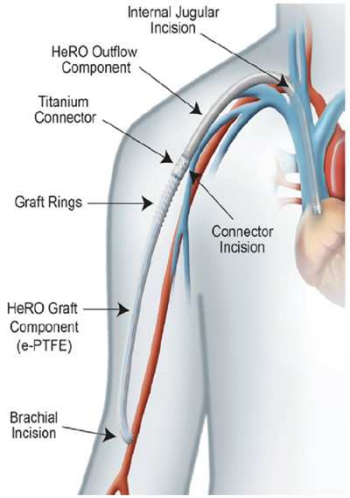

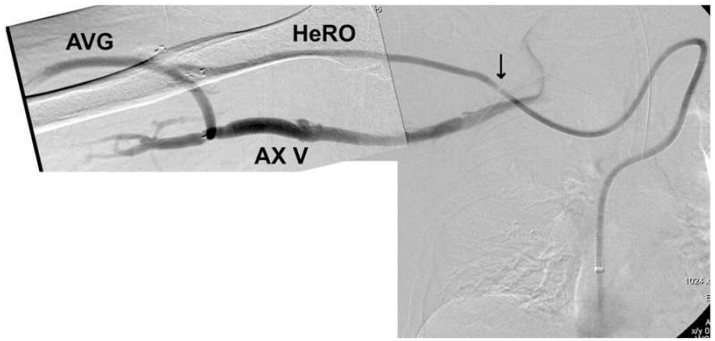



Prescott A et al. SAVS.org 2015

Loskutov A. J Vasc Access 2017; 19 (4)

28ème Congrès de la Société Francophone de Médecine Vasculaire
Abords vasculaires pour hémodialyse
MERCREDI 18 AU VENDREDI 20 JUIN 2025
Palais des Congrès d'Aix-en-Provence
• MÉDECINE VASCULAIRE
• PÔLE INTERNES
• CHIRURGIE
• NÉPHROLOGIE
• IMAGERIE DIAGNOSTIQUE
• RADIOLOGIE INTERVENTIONNELLE
aix2025.sfav.org

HeRO - méta-analyse

Table 3. Summary table of HeRO outcomes of included studies.

Reference	Number of HeRO	Early failure rate (%)	Primary Patency rate (%)	Secondary Patency rate (%)	Dialysis access associated steal syndrome (%)	HeRO graft infection (%)	HeRO related bacteraemia per 1000 days	Rate of intervention per year	Mean time with HeRO (d/patient)
Katzman[5]	38	2.6	38.9[a]	72.2[a]	2.6	2.6	0.7	2.5	276
Gage[6]	164	NS	48.8	90.8	1.4	NS	0.14	1.5	NS
Steerman[7]	60	NS	15	57	1.7	22	0.61	2.2	NS
Kokkosis[8]	12	8.3	9.1	45.5	NS	25	NS	1.5	NS
Wallace[9]	21	14	11	32	22.2	NS	0.5	3	186
Nassar[10]	52	3.8	34.8	67.6	3.8	3.8	0.13	2.2	238
Kudlaty[11]	20	30	29	53.5	4.8	10	0.53	1.7	238
Torrent[12]	41	NS	8.4	53.7	NS	NS	NS	2.8	380
Weighed Pooled rate % (95% CI)		9.2 (1.9–19.9)	21.9[b] (9.6–37.2)	59.4[b] (39.4–78.0)	6.3 (1–14.7)	10.1 (2.5–21)			

NS = not specified.

[a] 8.6 months rates.

[b] Pooled rate excluding Katzman et al paper.

28ème Congrès de la Société Francophone de Médecine Vasculaire
Abords vasculaires pour hémodialyse
MERCREDI 18 AU VENDREDI 20 JUIN 2025
Palais des Congrès d'Aix-en-Provence
• MÉDECINE VASCULAIRE • PÔLE INTIMES • CHIRURGIE • NÉPHROLOGIE • IMAGERIE DIAGNOSTIQUE • RADIOLOGIE INTERVENTIONNELLE
aix2025.sfav.org

Complications

Thrombose du pontage

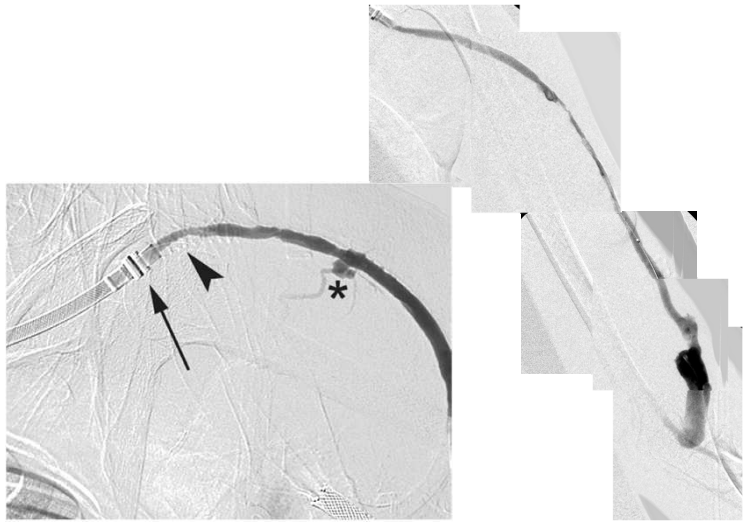

Gebhard T et al. JVIR 2013; 24

Malposition du cathéter



Shoenfeld

Gebhard T et al. JVIR 2013; 24

Résultats - interventions percutanées

Recommendations KDOQI

- Pontages
  - Non-thrombosés:
    - Perm. 1° à 6 mo. p-interv: 50%
  - Thrombosés:
    - Perm. 1° à 3 mo. p-interv: 40%

Résultats

- <u>Pontages</u>
  - Non-thrombosés :
    - Perm. 1° à 6 mo. p-interv: 40-50%
  - Thrombosés:
    - Perm. 1° à 3 mo. p-interv: 30-40%
- <u>Hero</u>
  - Non-thrombosés:
    - Perm. 1° à 6 mo. p-interv: 61%
  - Thrombosés:
    - Perm. 1° à 3 mo. p-interv: 28%



Gebhard T et al. JVIR 2013; 24:543–549

Reprise percutanée des HeRO

Table 4. Lesions Encountered in 73 Percutaneous Interventions Performed on 26 Unique Hemodialysis Reliable Outflow Devices over the Lifetime of Each Device

Type	No. HeRO Devices	No. Procedures
Arterial anastomosis stenosis	10 (38%)	13 (18%)
Intragraft stenosis	17 (65%)	43 (59%)
Arterial limb	2 (8%)	2 (3%)
Venous limb	10 (38%)	36 (49%)
Both arterial and venous limbs	5 (19%)	5 (7%)
"Pericoupler" stenosis	4 (15%)	7 (10%)
Spontaneous AV fistula	1 (4%)	1 (1%)
Catheter tip malposition	3 (12%)	8 (11%)
Thrombosis without identifiable cause	12 (46%)	16 (22%)

HeRO devices may have more than one type of lesion at presentation.
HeRO = Hemodialysis Reliable Outflow.

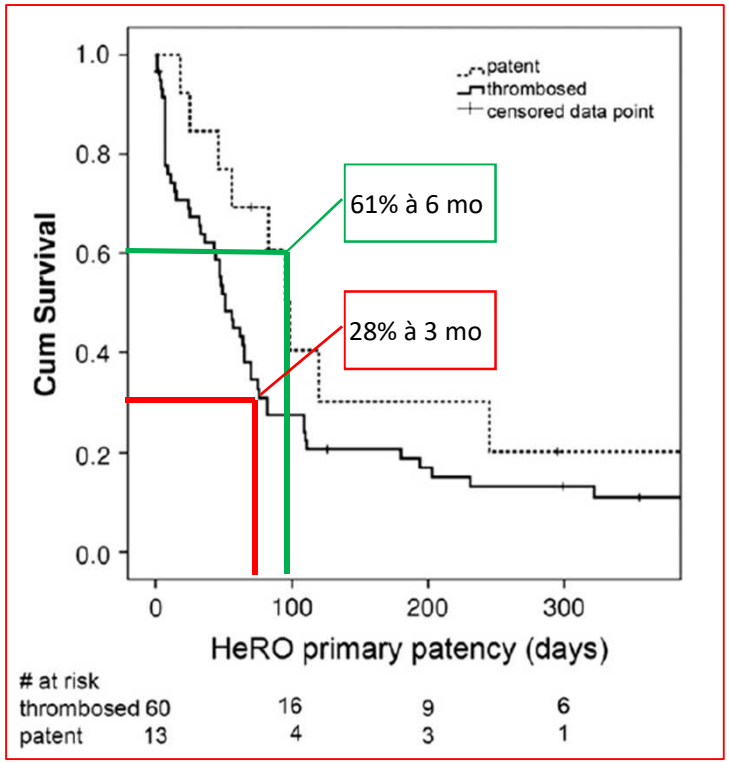

Gebhard T et al. JVIR 2013; 24:543–549

28ème Congrès de la Société Francophone de Médecine Vasculaire
Abords vasculaires pour hémodialyse
MERCREDI 18 AU VENDREDI 20 JUIN 2025
Palais des Congrès d'Aix-en-Provence
aix2025.sfav.org

Conclusions



Imagerie au préalable

Guidage +++

Préserver les veines iliaques, fémorales en vue de pontage/fistule fémoral ou transplantation rénale.

… ou abord définitif en fin de parcours, à discuter.

Renvoi à la radio interventionnelle pour toute défaillance de fonctionnement

28ème CONGRÈS DE LA SOCIÉTÉ FRANCOPHONE
Abords vasculaires pour hémodialyse
• MÉDECINE VASCULAIRE
• RÔLE INFIRMIER
• CHIRURGIE
• NÉPHROLOGIE
• IMAGERIE DIAGNOSTIQUE
• RADIOLOGIE INTERVENTIONNELLE
Palais des Congrès d'Aix-e
aix2025.sfav.org



28ème Congrès de la Société Francophone de l'Abord Vasculaire
MERCREDI 18 AU VENDREDI 20 JUIN 2025
Abords vasculaires pour hémodialyse
• MÉDECINE VASCULAIRE
• RÔLE INFIRMIER
• CHIRURGIE
• NÉPHROLOGIE
• IMAGERIE DIAGNOSTIQUE
• RADIOLOGIE INTERVENTIONNELLE
Palais des Congrès d'Aix-en-Provence
aix2025.sfav.org

Inside-out central venous access

Surfacer™ inside-out access catheter system



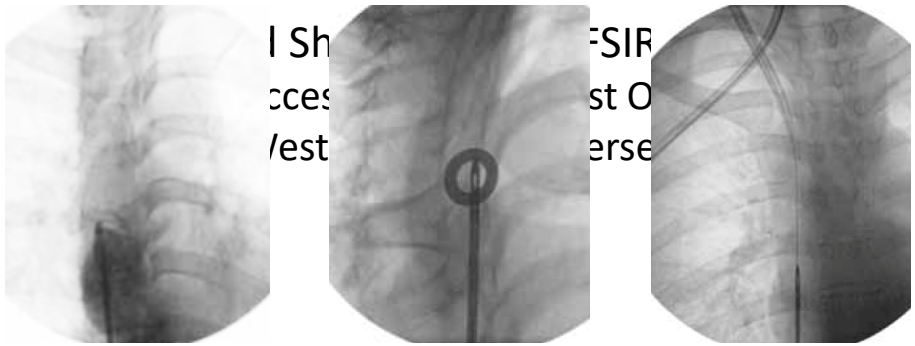

l Sh FSIR
cces st O
/est erse

Ebner A. Endovascular Today; June 2013

28ème Congrès de la Société Francophone de l'Accès Vasculaire
MERCREDI 18 AU VENDREDI 20 JUIN 2025
Abords vasculaires pour hémodialyse
• MÉDECINE VASCULAIRE • RÔLE INFIRMIER • CHIRURGIE • NÉPHROLOGIE • IMAGERIE DIAGNOSTIQUE • RADIOLOGIE INTERVENTIONNELLE
Palais des Congrès d'Aix-en-Provence
aix2025.sfav.org

La continuité vasculaire…

pas obligatoire pour les KT

seulement accès à l'OD



Pour bien fonctionner,

bout du KT dans l'OD ou dans une veine centrale perméable

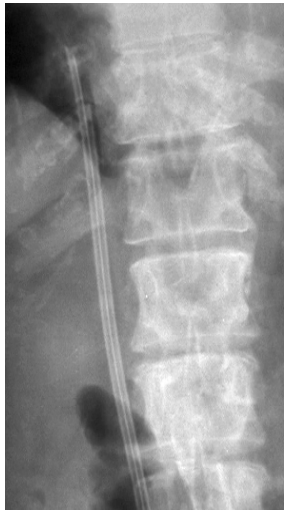

Richard Shoenfeld MD, FSIR, FAHA
The Access Center at West Orange
West Orange, New Jersey
USA

28ème Congrès de la Société Francophone d'Accès Vasculaire
Abords vasculaires pour hémodialyse
MERCREDI 18 AU VENDREDI 20 JUIN 2025
• MÉDECINE VASCULAIRE
• RÔLE INFIRMIER
• CHIRURGIE
• NÉPHROLOGIE
• IMAGERIE DIAGNOSTIQUE
• RADIOLOGIE INTERVENTIONNELLE
Palais des Congrès d'Aix-en-Provence
aix2025.sfav.org

Défis du Cathéter trans-lombaire

- Eviter les pièges anatomiques
- Eviter l’échec technique
  - Localisation
  - Mise en place
  - Fonctionnement



Abord trans-hépatique

Catheters for which functionality could be evaluated (n=34)	
Primary	23 (67.6)
Secondary	11 (32.4)
Thrombosis	16 (47)
New catheter	15
Femoral dialysis	1
Infection	8 (23.5)
New catheter	7
Femoral dialysis	1
Migration	8 (23.5)
New catheter	7
Translumbar IVC	1
Kinking	2 (6)
New catheter	2

Catheters for which functionality could not be evaluated, n=35	
Patients died while their catheters were functional	18 (51.4)
Patients with still functional catheters	12 (34.3)
Catheter removed because of transplant	3 (8.6)
Catheter removed because of fistula	2 (5.7)

Sanal, B et al. Diagn Interv Radiol 2016 Nov 22 (6)

28ème Congrès de la Société Francophone de Médecine Vasculaire
MERCREDI 18 AU VENDREDI 20 JUIN 2025
Abords vasculaires pour hémodialyse
Palais des Congrès d'Aix-en-Provence
• MÉDECINE VASCULAIRE • PÔLE INFIRMIER • CHIRURGIE • NÉPHROLOGIE • IMAGERIE DIAGNOSTIQUE • RADIOLOGIE INTERVENTIONNELLE
aix2025.sfav.org

Abord fémoral:
montée d'un guide à cibler, ou artério + roadmap

- Mise en place d'un catheter femoral
- Option 1: Monter un guide jusqu'à L1
- Procubitus ± OPD
- Option 2: Cavographie; roadmap
- Ponction au-desus de la crête iliaque et 10 cm à droite de la colonne vertébrale.
- Viser la VCI à L3 (marqueur sur la peau)
- Résistance de la paroie de l'IVC
- Retour de sang
- Advancer le guide .018 dans l'IVC
- Mésurer distance de la peau à l'OD (+ 10-15 cm pour le tunnel)
- Créer le tunnel; passer le CVC
- Amplatz SuperStiff + peel-away (30 cm)
- CVCT dans l'OD

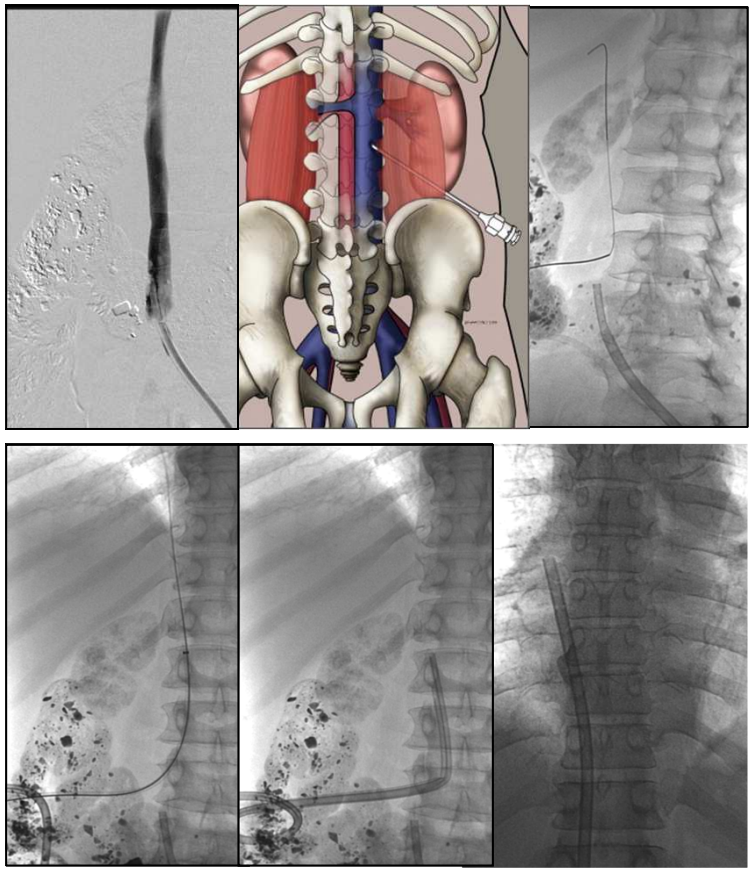

Abord direct: scanner ± Cone-beam

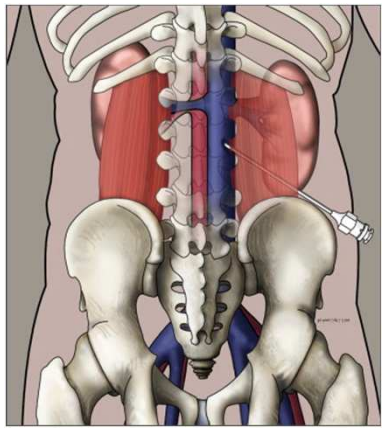

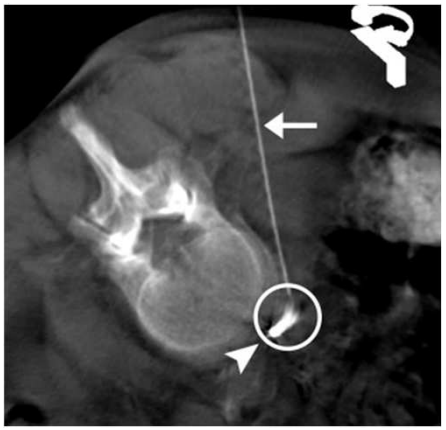
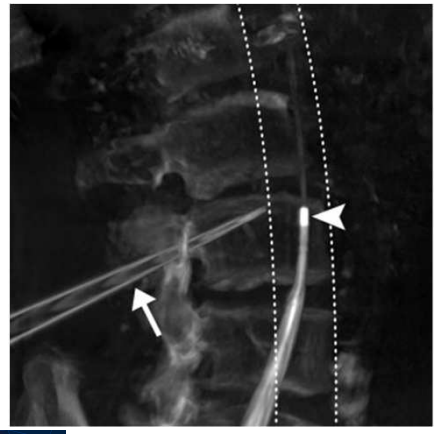
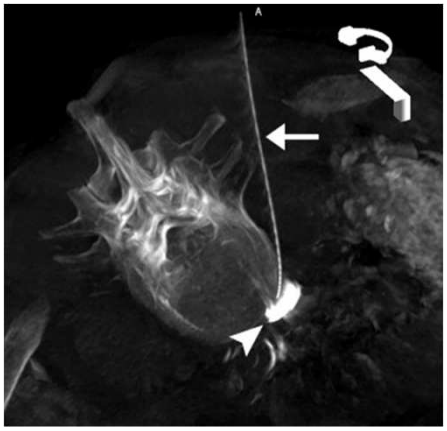
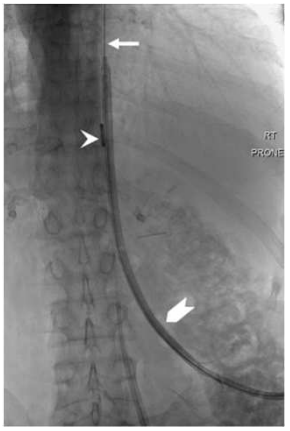



28ème Congrès de la Société Francophone de Médecine Vasculaire
Abords vasculaires pour hémodialyse
MERCREDI 18 AU VENDREDI 20 JUIN 2025
Palais des Congrès d'Aix-en-Provence
• MÉDECINE VASCULAIRE
• PÔLE INFIRMIER
• CHIRURGIE
• NÉPHROLOGIE
• IMAGERIE DIAGNOSTIQUE
• RADIOLOGIE INTERVENTIONNELLE
aix2025.sfav.org

Thaker, A.S. et al. Clin Radiol. 2015 Jan; 70(1): 21-24

Cathéter trans-lombaire

- Problèmes
  - Mêmes que les autres voies d'abord
    - Manchon de fibrine, sténose, thrombose, bactériémie, infection
    - Traitement le même que les autres voies d'abord
  - Ponction toujours en-dessous de L2 (pour éviter l'artère rénale)
  - Hématome retropéritonéal
  - Ablation: emboliser le tract

Abord trans-hépatique

- Indications
  - En attente d’une FAV/pontage, transplantation
  - Permanent
    - durée de vie limitée
    - abord permanent discutable

Abord trans-hépatique

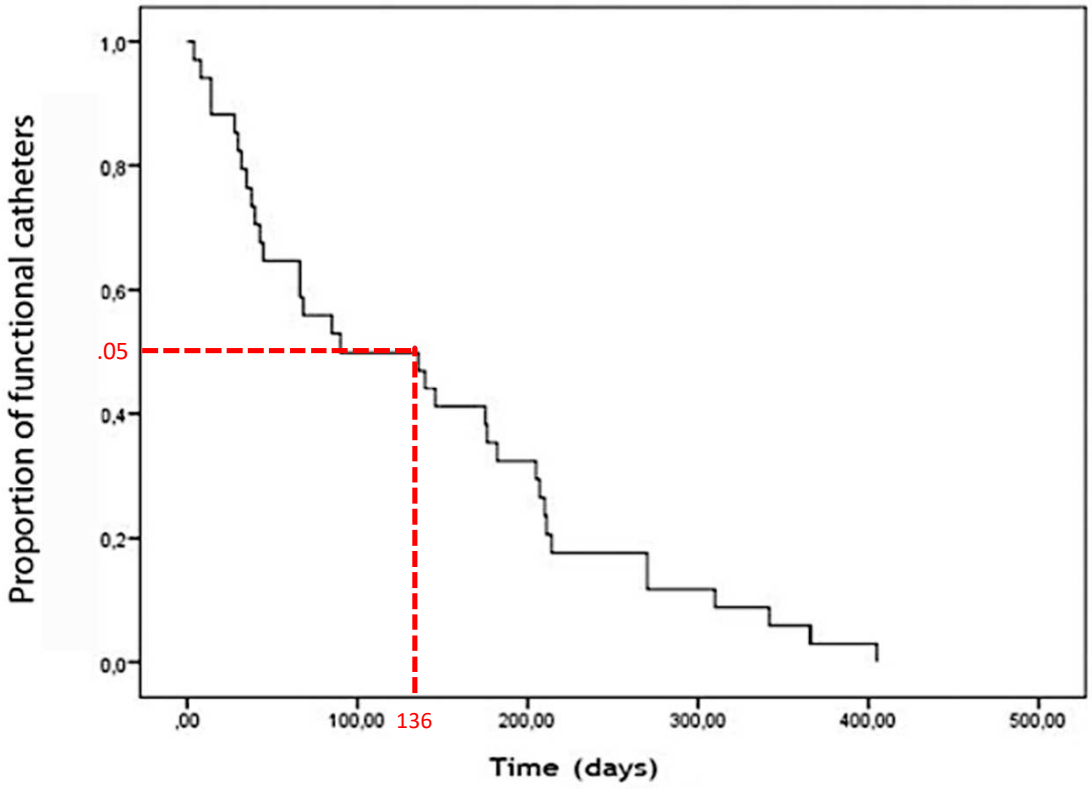

Sanal, B et al. Diagn Interv Radiol 2016 Nov 22 (6)

28ème Congrès de la Société Francophone de Médecine Vasculaire
Abords vasculaires pour hémodialyse
MERCREDI 18 AU VENDREDI 20 JUIN 2025
Palais des Congrès d'Aix-en-Provence
• MÉDECINE VASCULAIRE
• PÔLE INTERNES
• CHIRURGIE
• NÉPHROLOGIE
• IMAGERIE DIAGNOSTIQUE
• RADIOLOGIE INTERVENTIONNELLE
aix2025.sfav.org

Cathéter trans-lombaire

- Résultats
  - 39 CVCT Canaud chez 26 pts
    - Suivi: 15 864 j cath
    - 100% succès téchnique
  - Perméabilité cumulative
    - 81% à 6 mois
    - 73% à 1 an
    - Médiane: 18,5 mois
  - Taux d'infection: 2,84/1 000 j cath
  - Taux de tunnélite: 2,02/1 000 j cath
  - Taux de bactériémie: 0,82/1 000 j cath

Power, A. Nephrol. Dial. Transplant. 25(5):1588-1595.

HeRO - Contexte Clinique

- Sténose/occlusion centrale recanalisable
- FAV perméable mais inefficace
- Retour veineux central insuffisant pour dialyse
  - Pacemaker, défibrillateur + FAV/pontage + gros bras
  - Obstruction centrale contre-latérale
- Capital veineux épuisé
- En attente de greffe
- FAV/pontage du m. inf. impossible
- Choix de preference – KT tunnélisé

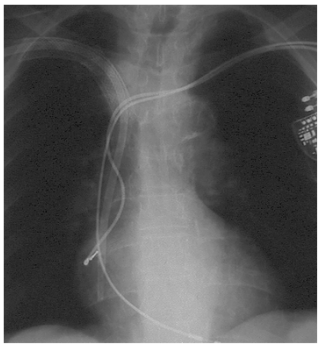

28ème COURS-CONGRÈS DE LA SOCIÉTÉ FRANCOPHONE DE L'ACCÈS VASCULAIRE
MERCREDI 18 AU VENDREDI 20 JUIN 2025
Abords vasculaires pour hémodialyse
• MÉDECINE VASCULAIRE • RÔLE INFIRMIER • CHIRURGIE • NÉPHROLOGIE • IMAGERIE DIAGNOSTIQUE • RADIOLOGIE INTERVENTIONNELLE
Palais des Congrès d'Aix-en-Provence
aix2025.sfav.org

Pontage HeRO

- Deux composants
  - KT central 6 mm renforcé en silicone
  - Pontage
  - Coupleur en titane

HeRO trans-lombaire

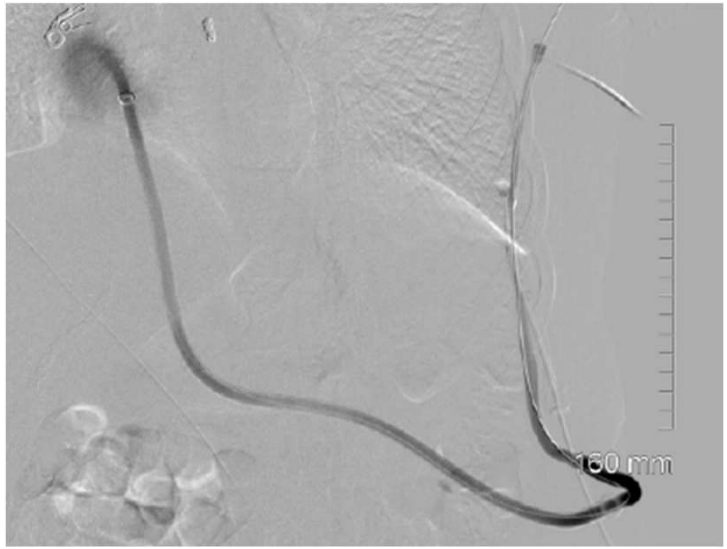



28ème CONGRÈS DE LA SOCIÉTÉ FRANCOPHONE DE LA VOIE D'ABORD CHIRURGICAL
Abords vasculaires pour hémodialyse
MERCREDI 18 AU VENDREDI 20 JUIN 2025
• MÉDECINE VASCULAIRE
• PÔLE INFIRMIER
• CHIRURGIE
• NÉPHROLOGIE
• IMAGERIE DIAGNOSTIQUE
• RADIOLOGIE INTERVENTIONNELLE
Palais des Congrès d'Aix-en-Provence
aix2025.sfav.org

Quelle voie?

Trans-hépatique

Trans-lombaire

HeRO

(hemodialysis reliable outflow)

(retour veineux fiable pour l'hémodialyse)

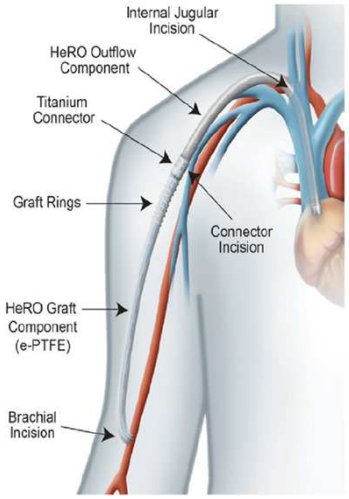

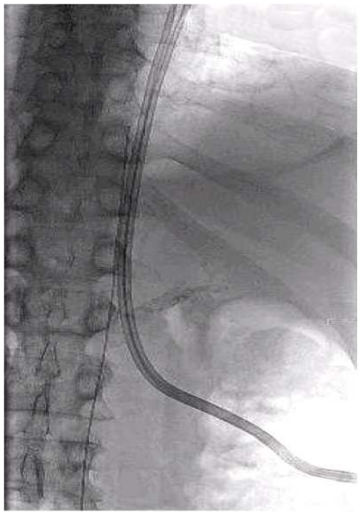

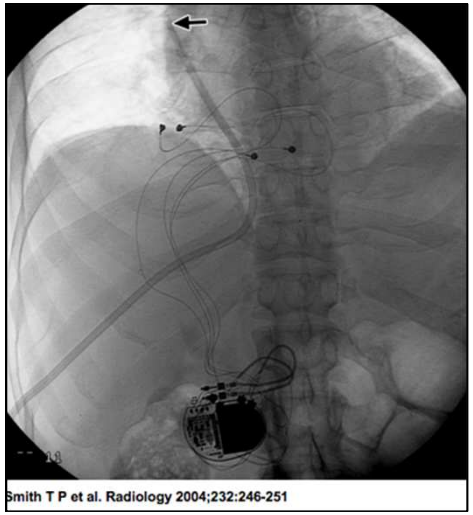

28ème Congrès de la Société Francophone
Abords vasculaires pour hémodialyse
MERCREDI 18 AU VENDREDI 20 JUIN 2025
Palais des Congrès d'Aix-en-Provence
• MÉDECINE VASCULAIRE
• PÔLE INFIRMIER
• CHIRURGIE
• NÉPHROLOGIE
• IMAGERIE DIAGNOSTIQUE
• RADIOLOGIE INTERVENTIONNELLE
aix2025.sfav.org

Abord poplité droite:
montée sous écho + scopie d'un guide à cibler

- Procubitus ± OPD*
- Ponction V. poplitée
- Guide avancé jusqu'à L2-3
- Ponction au-desus de la crête iliaque et 10 cm à droite de la colonne vertébrale.
- Viser le guide à L3 (marqueur sur la peau)
- Résistance de la paroi de la VCI
- Retour de sang
- Advancer le guide .018 dans l'IVC
- Mésurer distance de la peau à l'OD (+ 10-15 cm pour le tunnel)
- Créer le tunnel; passer le KT
- Amplatz SuperStiff + peel-away (30 cm)
- KT dans l'OD

* OPD = oblique postérieure droite



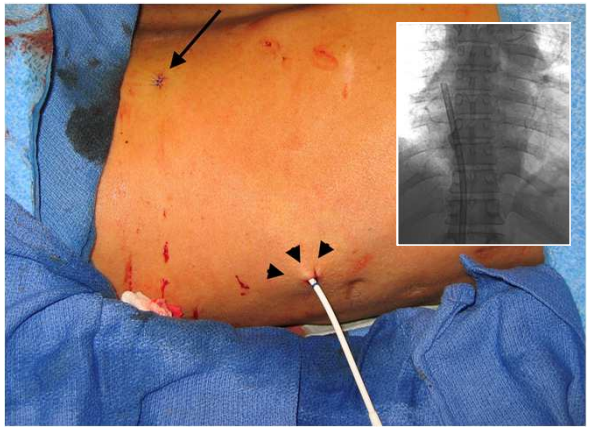

28ème Congrès de la Société Francophone de Médecine Vasculaire
MÉDECINE VASCULAIRE · PÔLE INFIRMIER · CHIRURGIE · NÉPHROLOGIE · IMAGERIE DIAGNOSTIQUE · RADIOLOGIE INTERVENTIONNELLE
MERCREDI 18 AU VENDREDI 20 JUIN 2025
Abords vasculaires pour hémodialyse
Palais des Congrès d'Aix-en-Provence
aix2025.sfav.org

Cathéter trans-lombaire

- Mise en place identique aux autres voies d'abord
- Guidage par imagerie +++
- Plateau technique
  - Scopie, échographie
  - Scanner ou cone Beam
- Matériel complet
  - Set de ponction bi/triaxial
  - Guides, peel-away
  - CVCT de 36 à 40 cm
  - Matériel d'embolisation

