

Comment je fais une FAV fémorale?

Dr Reuben Veerapen, Dr Gilles Lerussi (Clinique Sainte-Clotilde-Réunion)

Dr Stéphanie Delelis, Dr Bruno Delelis (CHU-sud Réunion)

Société de chirurgie Endovasculaire et Vasculaire Océan Indien (SEVOI)

28ème Congrès de la Société Francophone de Médecine Vasculaire
Abords vasculaires pour hémodialyse
MERCREDI 18 AU VENDREDI 20 JUIN 2025
Palais des Congrès d'Aix-en-Provence
aix2025.sfav.org

Pourquoi une FAV fémorale?

FAV primaires

- Radio-céphalique
- Brachio-céphalique

FAV secondaires

- Natives: brachio-basilique, ulno-basilique
- Pontages: brachio-axillaires, (boucles antébrachiales)

FAV Tertiaires

- Membres supérieurs: brachio-brachiales, brachiale avec transpo veine fem
- **Membres inférieurs: fémorale, boucle fémoro-fémorale**,
- Thorax: boucle AV axillo-axilliare, axillo-fémorales, boucles artério-artérielle…

28ème Congrès de la Société Francophone d'Accès Vasculaire
Abords vasculaires pour hémodialyse
MERCREDI 18 AU VENDREDI 20 JUIN 2025
Palais des Congrès d'Aix-en-Provence
alx2025.sfav.org

Pourquoi une FAV fémorale?

- Plus de capital veineux aux Membres supérieurs
  - FAV natives distales, brachiales, pontages brachio-axillaire
  - FAV Brachio-brachiales,
  - **Bras multi-opérés**
- Occlusion veineuse centrale
- Artériopathie sévère du membre supérieur









FAV Fémorale Gauche avec KT en Femoral droit



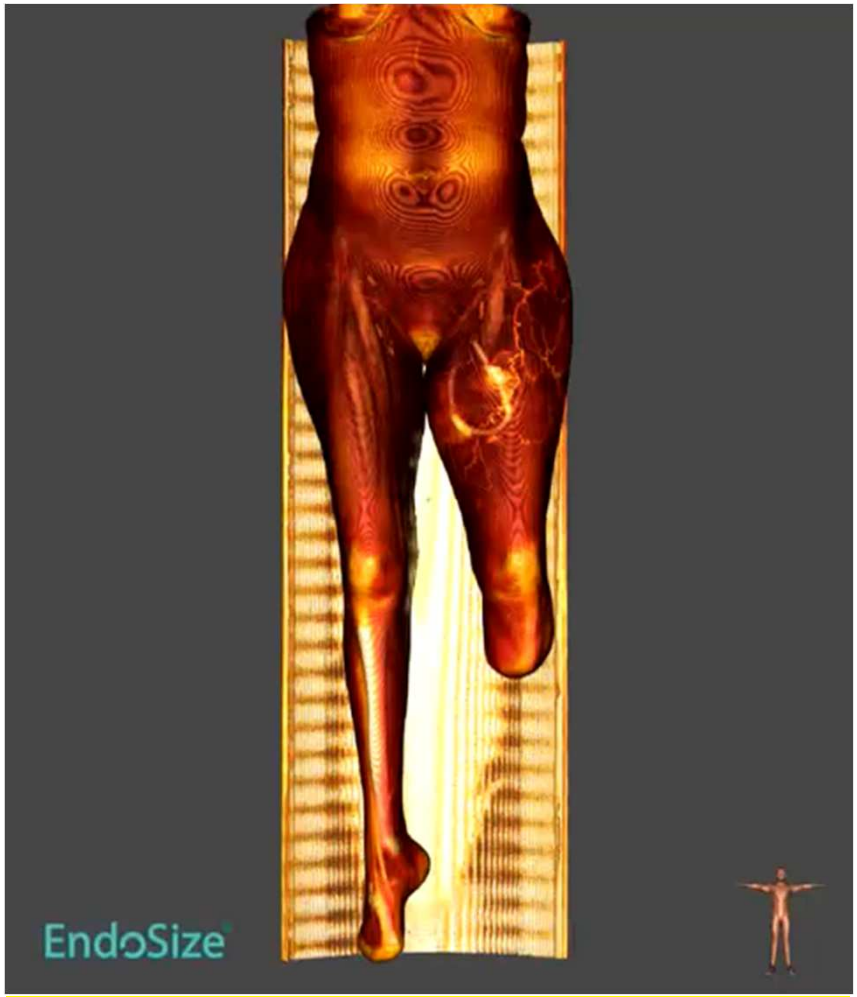

FAV FÉMORALE GAUCHE EN BOUCLE

Veine fémorale superficielle ou Prothèse/allogreffon veineux

Bilan pré-opératoire

- **État général**
  - **Incontinence urinaire ou anale/diarrhée chronique**
  - **Hygiène globale du patient**
  - **Absence de lymphoedeme des MI**

- **Bilan veineux: Echo-Doppler veineux profond et superficiel des MI**
  - **Antécédents de stripping**
  - **Absence de TVP ou de séquelles de TVP**
  - **Réseau veineux superficiel**
  - **Liberté des veines iliaques**

- **Bilan artériel: Echo-Doppler artériel des MI avec prise des pressions distales**
  - **Patient diabétique**
  - **Artériopathie distale**
  - **Prise des pressions distales**

- **Bilan Cardiologique (débit FAV MI en moyenne 1,8l/min)**
  - **Fct VG, HTAP**
  - **Absence d'insuffisance cardiaque**

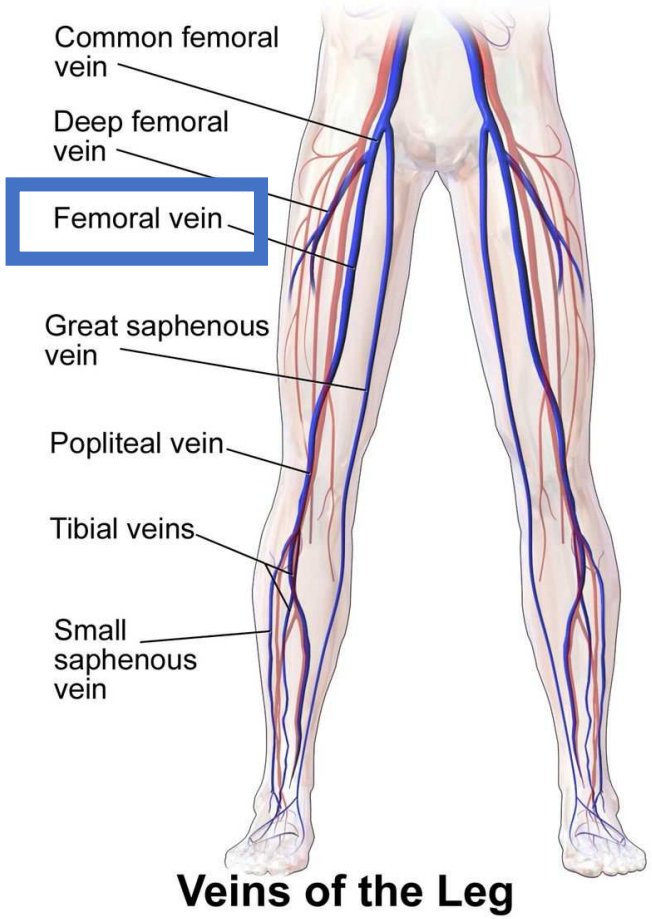

Veins of the Leg

28ème Congrès de la Société Francophone de Médecine Vasculaire
Abords vasculaires pour hémodialyse
MERCREDI 18 AU VENDREDI 20 JUIN 2025
Palais des Congrès d'Aix-en-Provence
aix2025.sfav.org

FAV FEMORALE

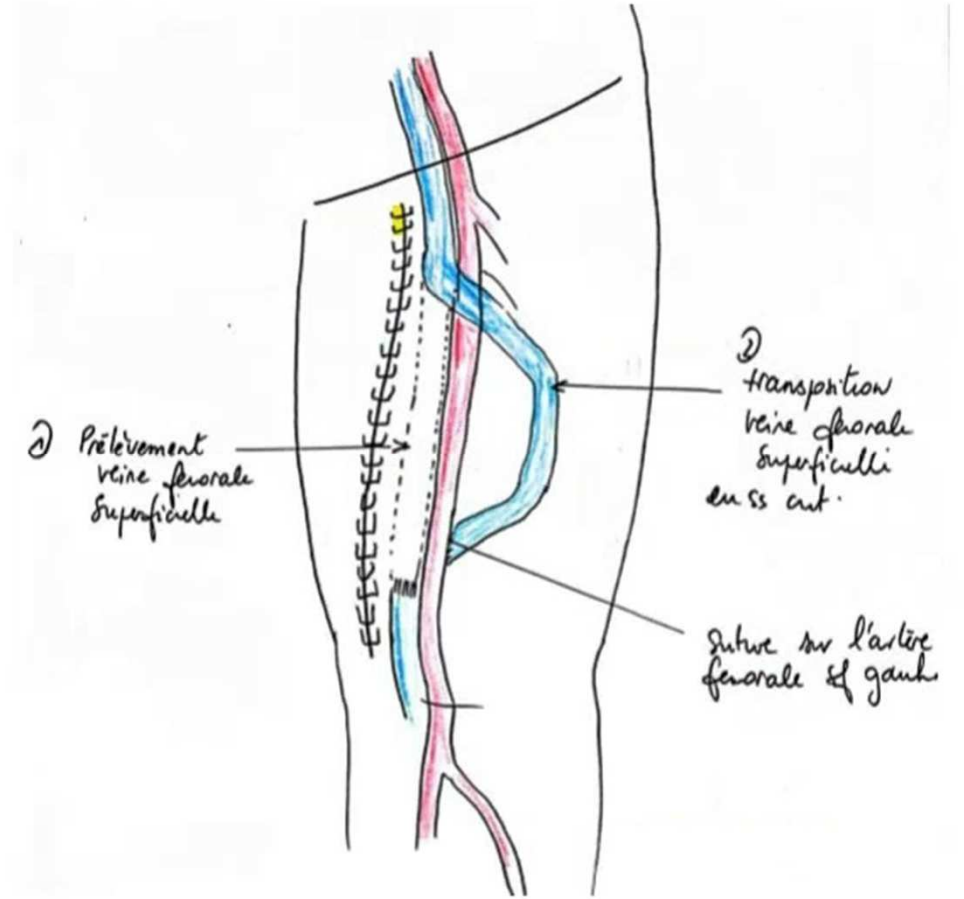

PRE-REQUIS: Absence d'AOMI et I. Cardiaque sévère

Technique:

-Prélèvement de la veine fémorale superficielle à partir du confluent fémoral profond jusqu'au canal des adducteurs.

-Superficialisation en 1 temps

Seulement si:

-Perméabilité parfaite des axes distaux et pouls perçus

-Echo cœur correcte (débit moyen >1,5l/min)

28ème Congrès de la Société Francophone de Médecine Vasculaire
Abords vasculaires pour hémodialyse
MERCREDI 18 AU VENDREDI 20 JUIN 2025
Palais des Congrès d'Aix-en-Provence
• MÉDECINE VASCULAIRE • PÔLE INTIMES • CHIRURGIE • NÉPHROLOGIE • IMAGERIE DIAGNOSTIQUE • RADIOLOGIE INTERVENTIONNELLE
aix2025.sfav.org

Echo-doppler pré-opératoire au Bloc ou marquage pré-op par médecin vasculaire

Patient sous AG (rachi anesthésie)

Marquage Veine fémorale superficielle G



28ème Congrès de la Société Francophone de Médecine Vasculaire
Abords vasculaires pour hémodialyse
MERCREDI 18 AU VENDREDI 20 JUIN 2025
Palais des Congrès d'Aix-en-Provence
• MÉDECINE VASCULAIRE
• PÔLE INFIRMIER
• CHIRURGIE
• NÉPHROLOGIE
• IMAGERIE DIAGNOSTIQUE
• RADIOLOGIE INTERVENTIONNELLE
aix2025.sfav.org

Abord large face interne de la cuisse

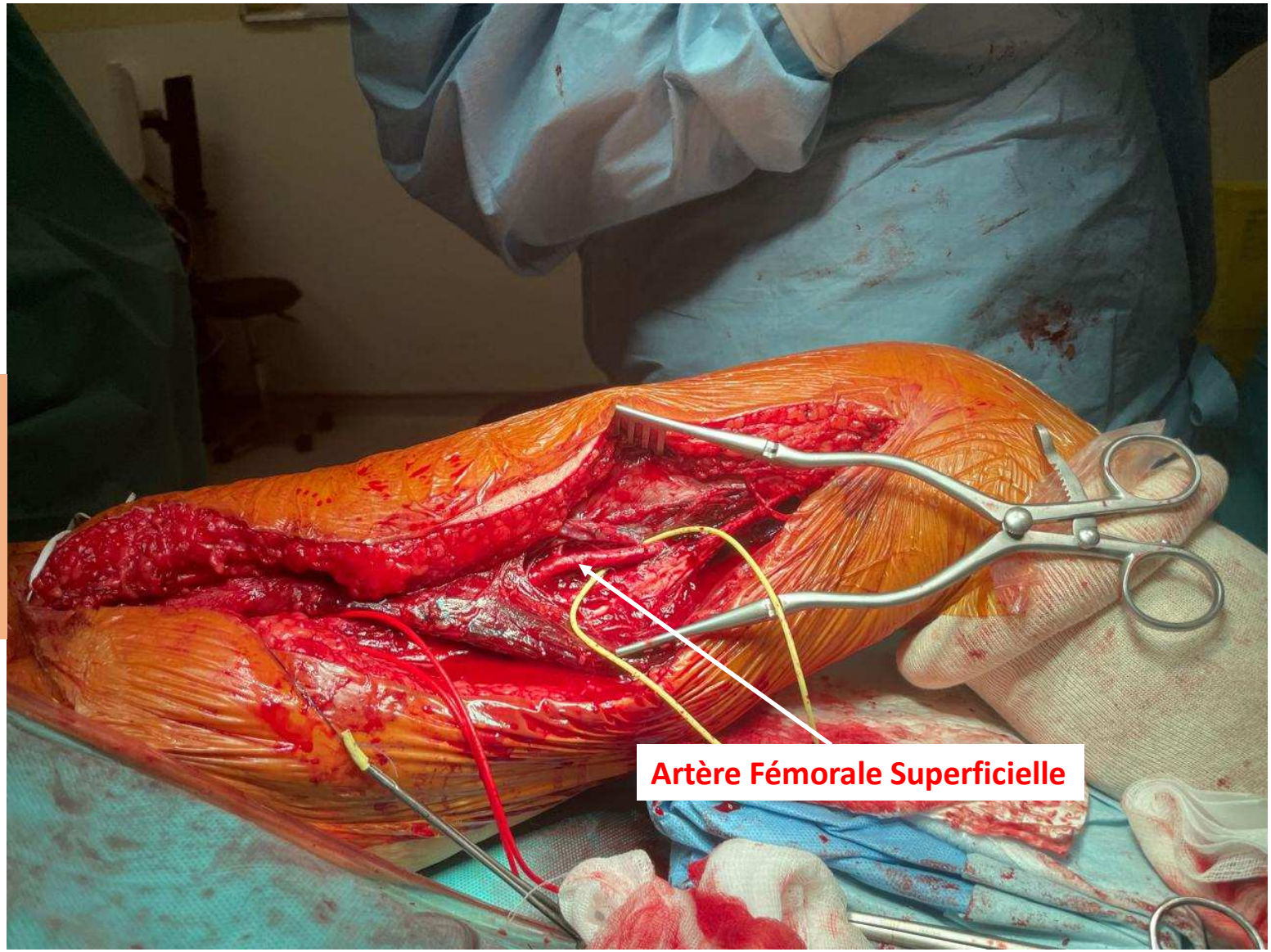

28ème CONGRÈS DE LA SOCIÉTÉ FRANCOPHONE
Abords vasculaires pour hémodialyse
MERCREDI 18 AU VENDREDI 20 JUIN 2025
• MÉDECINE VASCULAIRE
• PÔLE INTIMISTE
• CHIRURGIE
• NÉPHROLOGIE
• IMAGERIE DIAGNOSTIQUE
• RADIOLOGIE INTERVENTIONNELLE
Palais des Congrès d'Aix-en-Provence
aix2025.sfav.org

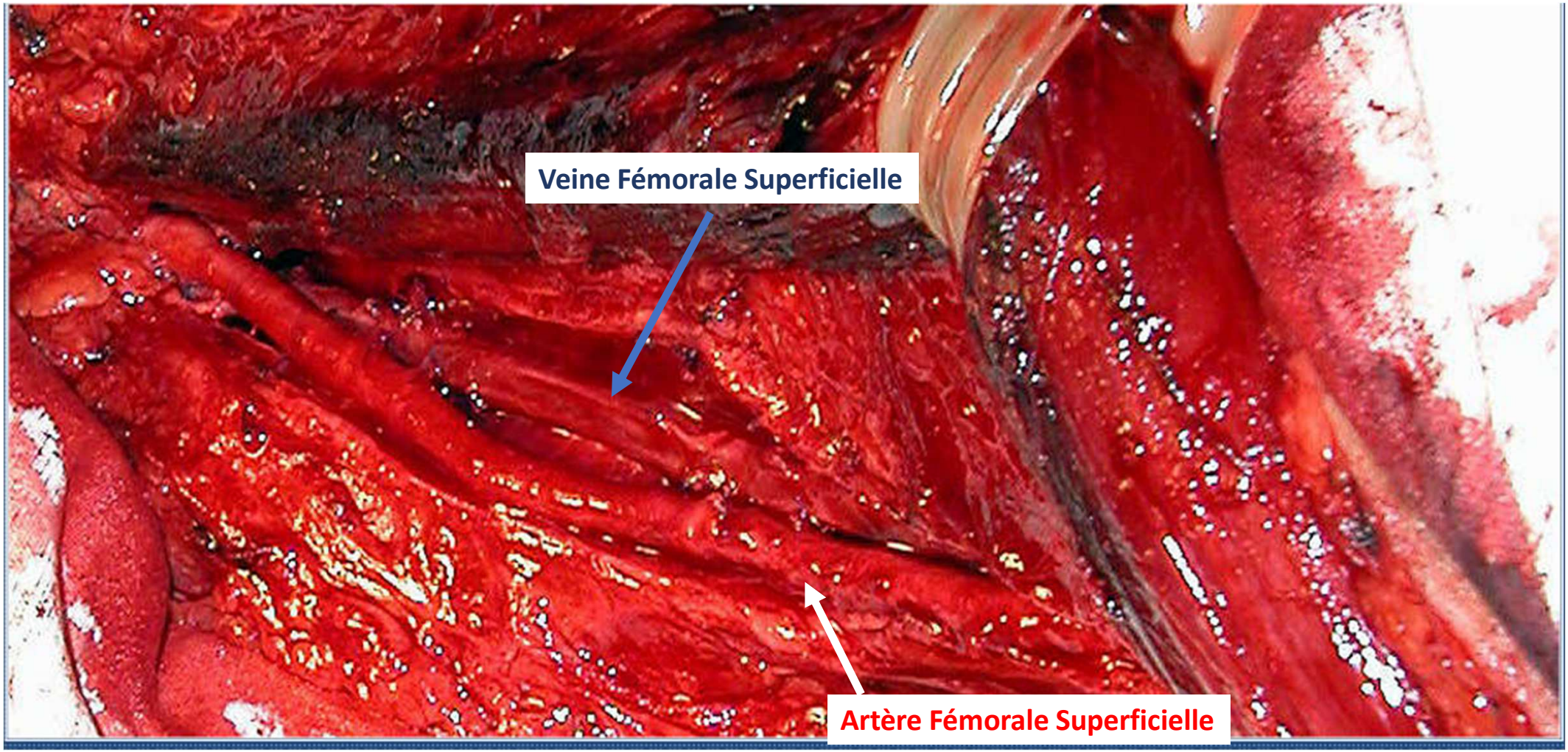

Abord large face interne de la cuisse

28ème CONGRÈS DE LA SOCIÉTÉ FRANCOPHONE
Abords vasculaires pour hémodialyse
MERCREDI 18 AU VENDREDI 20 JUIN 2025
• MÉDECINE VASCULAIRE
• RÔLE INFIRMIER
• CHIRURGIE
• NÉPHROLOGIE
• IMAGERIE DIAGNOSTIQUE
• RADIOLOGIE INTERVENTIONNELLE
Palais des Congrès d'Aix-en-Provence
aix2025.sfav.org

Prélèvement de la veine fémorale superficielle à partir du confluent fémoral profond jusqu'au canal des adducteurs.

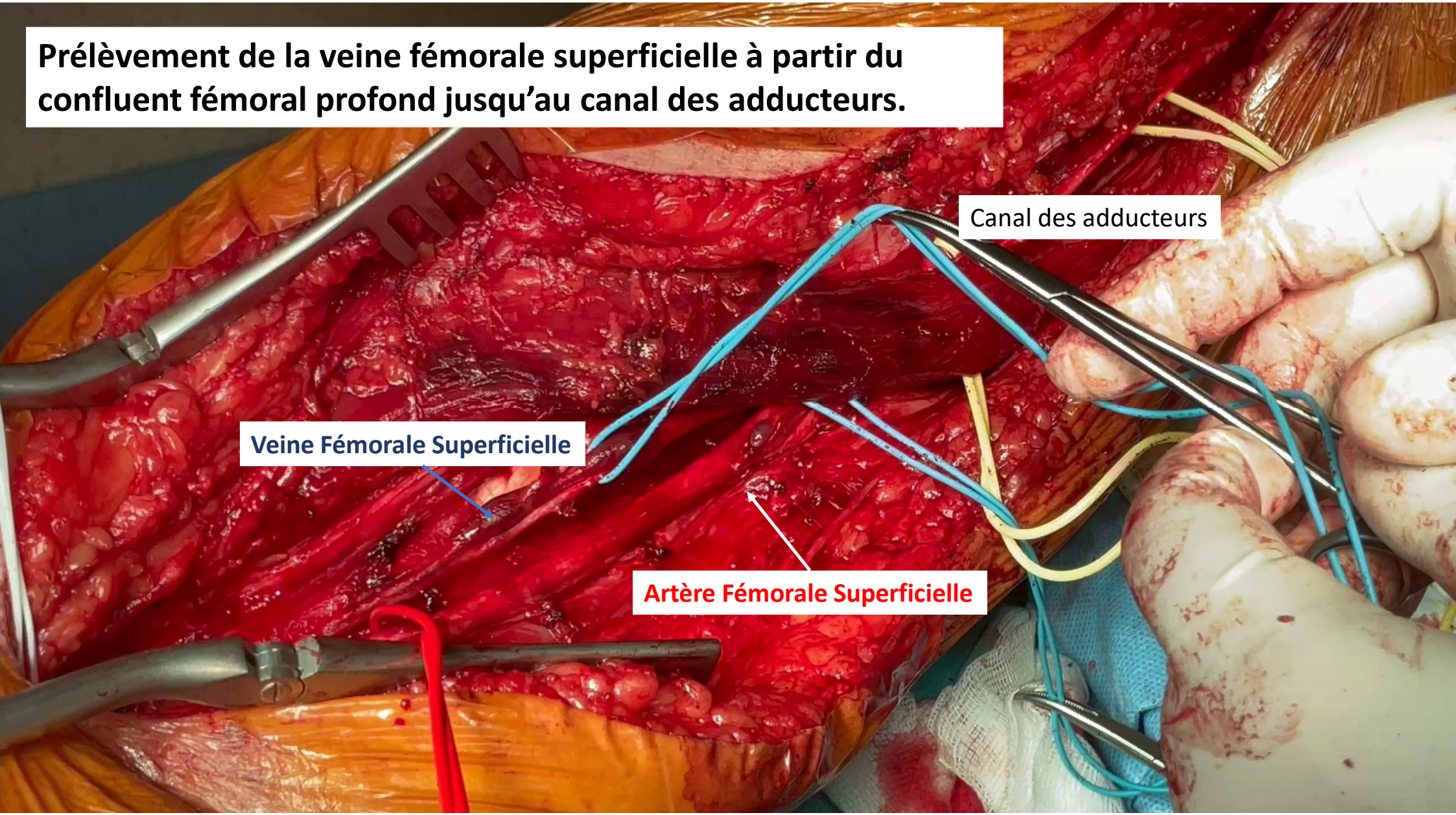

Environ 25 cm de veine fémorale superficielle

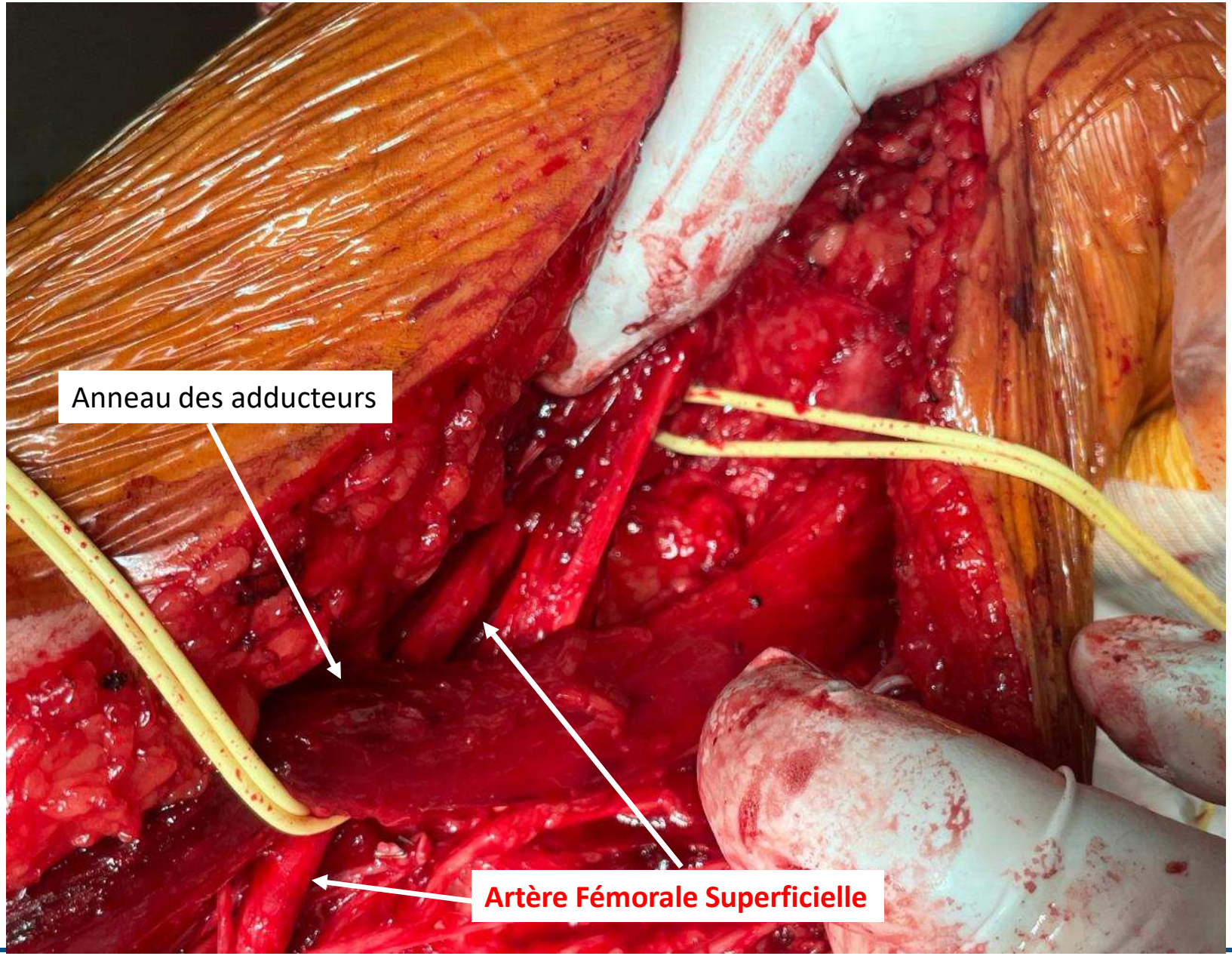

28ème Congrès de la Société Francophone de Médecine Vasculaire
Abords vasculaires pour hémodialyse
MERCREDI 18 AU VENDREDI 20 JUIN 2025
Palais des Congrès d'Aix-en-Provence
• MÉDECINE VASCULAIRE
• PÔLE INFIRMIER
• CHIRURGIE
• NÉPHROLOGIE
• IMAGERIE DIAGNOSTIQUE
• RADIOLOGIE INTERVENTIONNELLE
aix2025.sfav.org

Préparation de la veine fémorale superficielle

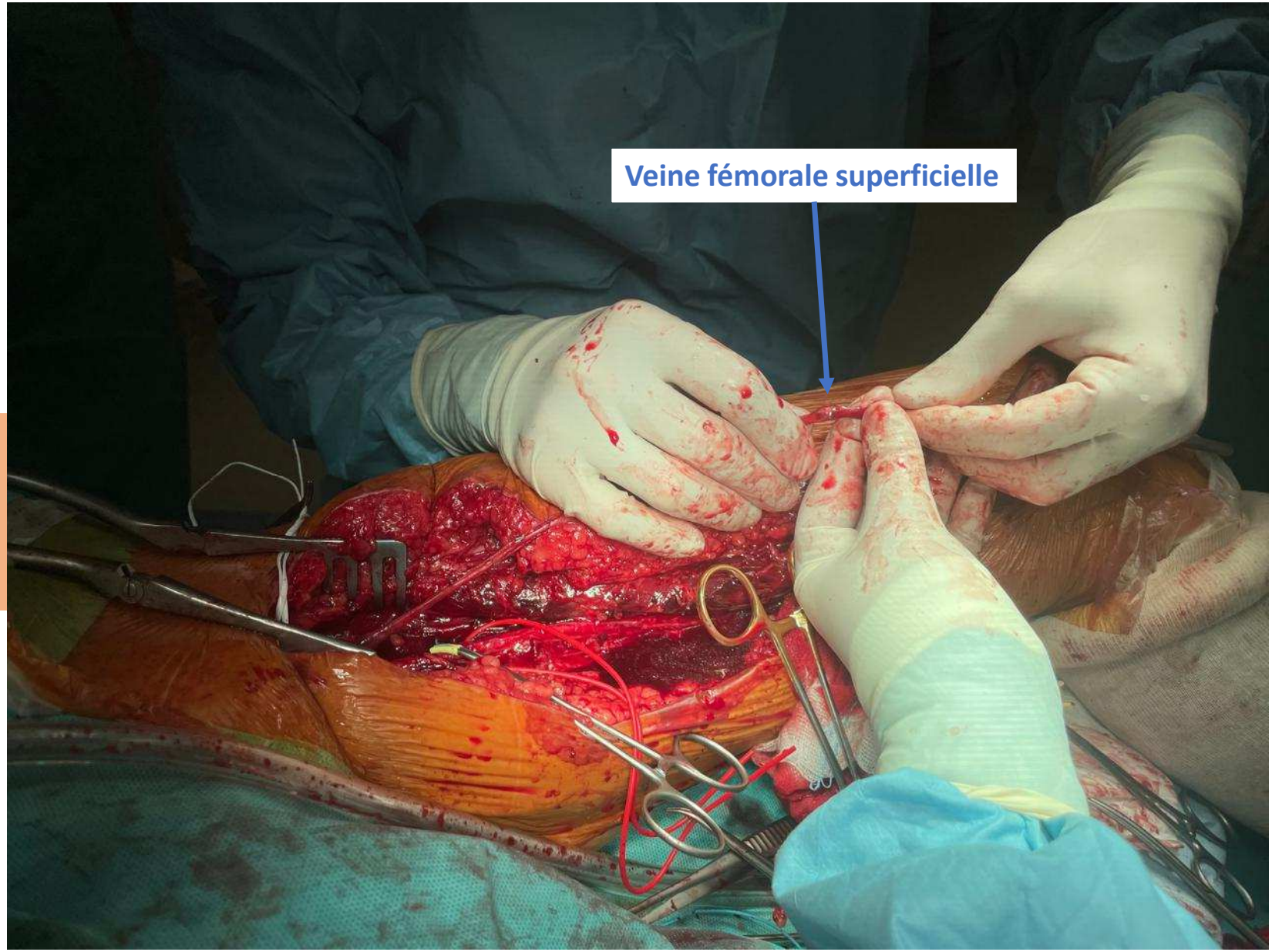

28ème Congrès de la Société Francophone d'Accès Vasculaire
Abords vasculaires pour hémodialyse
MERCREDI 18 AU VENDREDI 20 JUIN 2025
• MÉDECINE VASCULAIRE
• RÔLE INFIRMIER
• CHIRURGIE
• NÉPHROLOGIE
• IMAGERIE DIAGNOSTIQUE
• RADIOLOGIE INTERVENTIONNELLE
Palais des Congrès d'Aix-en-Provence
aix2025.sfav.org

Préparation de la veine fémorale: Vérification de l’étanchéité après mise sous tension.

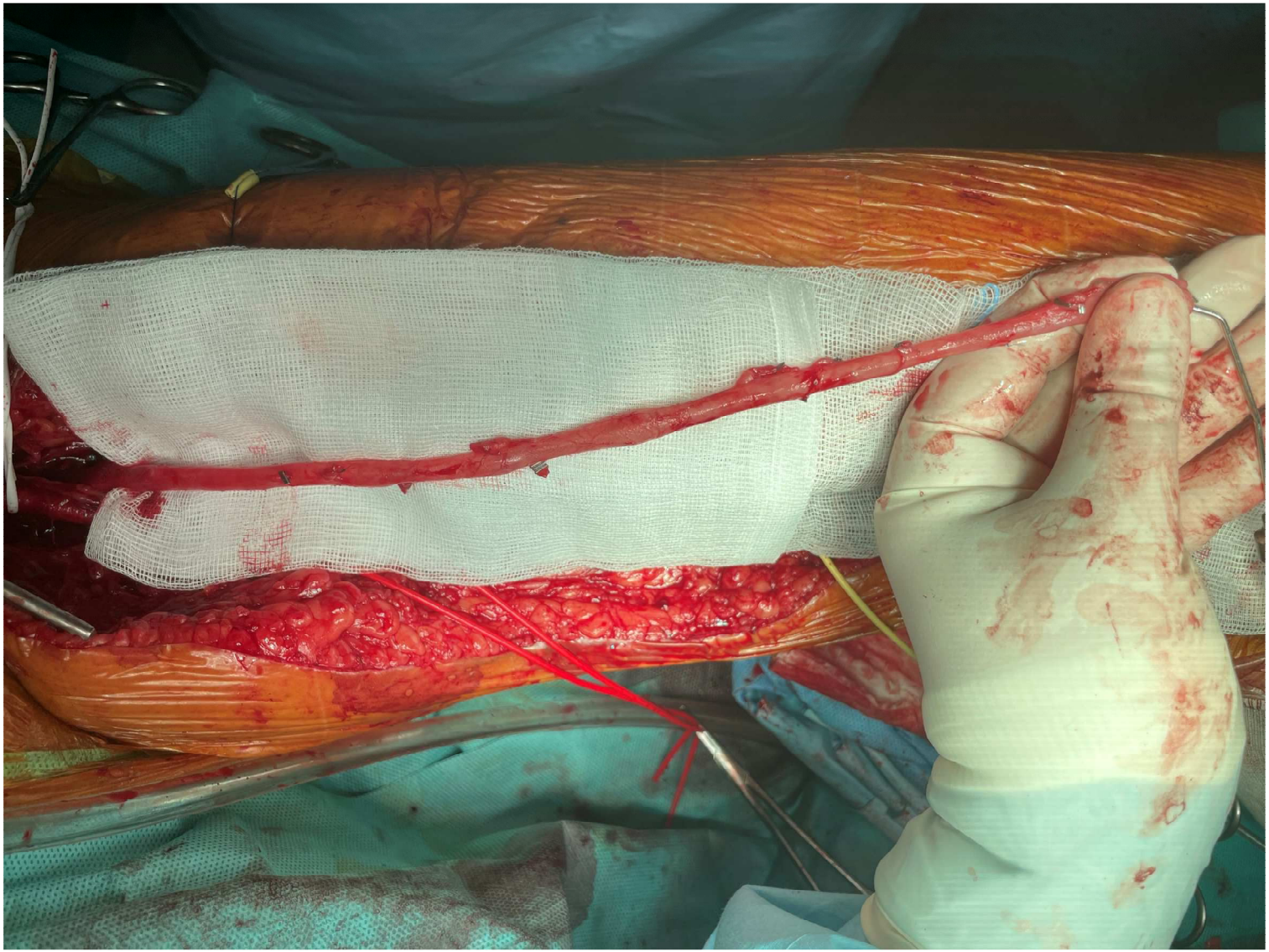

28ème Congrès de la Société Francophone
Abords vasculaires pour hémodialyse
MERCREDI 18 AU VENDREDI 20 JUIN 2025
• MÉDECINE VASCULAIRE
• PÔLE INTERNES
• CHIRURGIE
• NÉPHROLOGIE
• IMAGERIE DIAGNOSTIQUE
• RADIOLOGIE INTERVENTIONNELLE
Palais des Congrès d'Aix-en-Provence
aix2025.sfav.org

Préparation de la veine fémorale: Marquage de la veine (stylo ou bleu de méthylène)

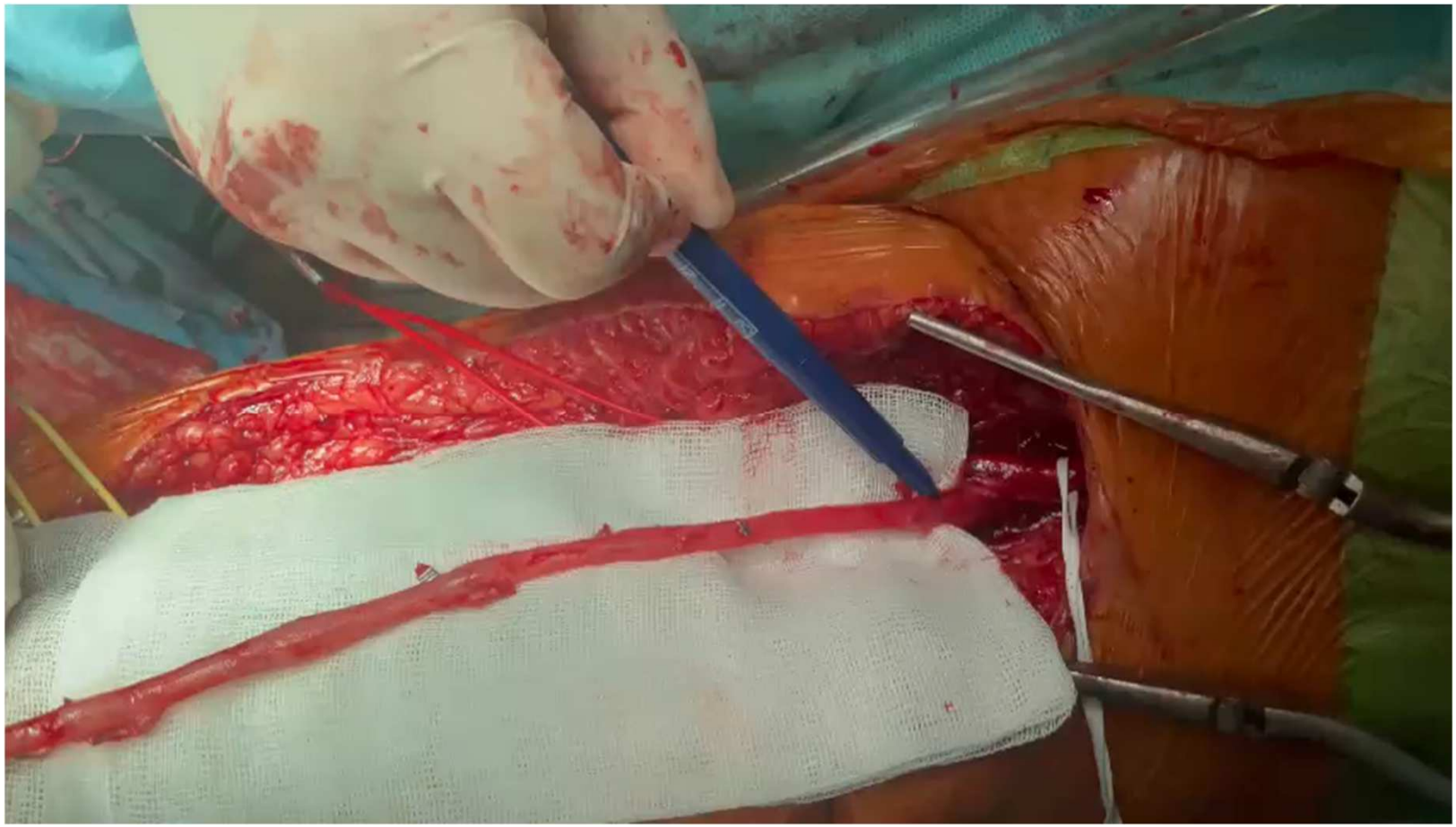

La tunnelisation en sous-cutanée avec un trajet harmonieux

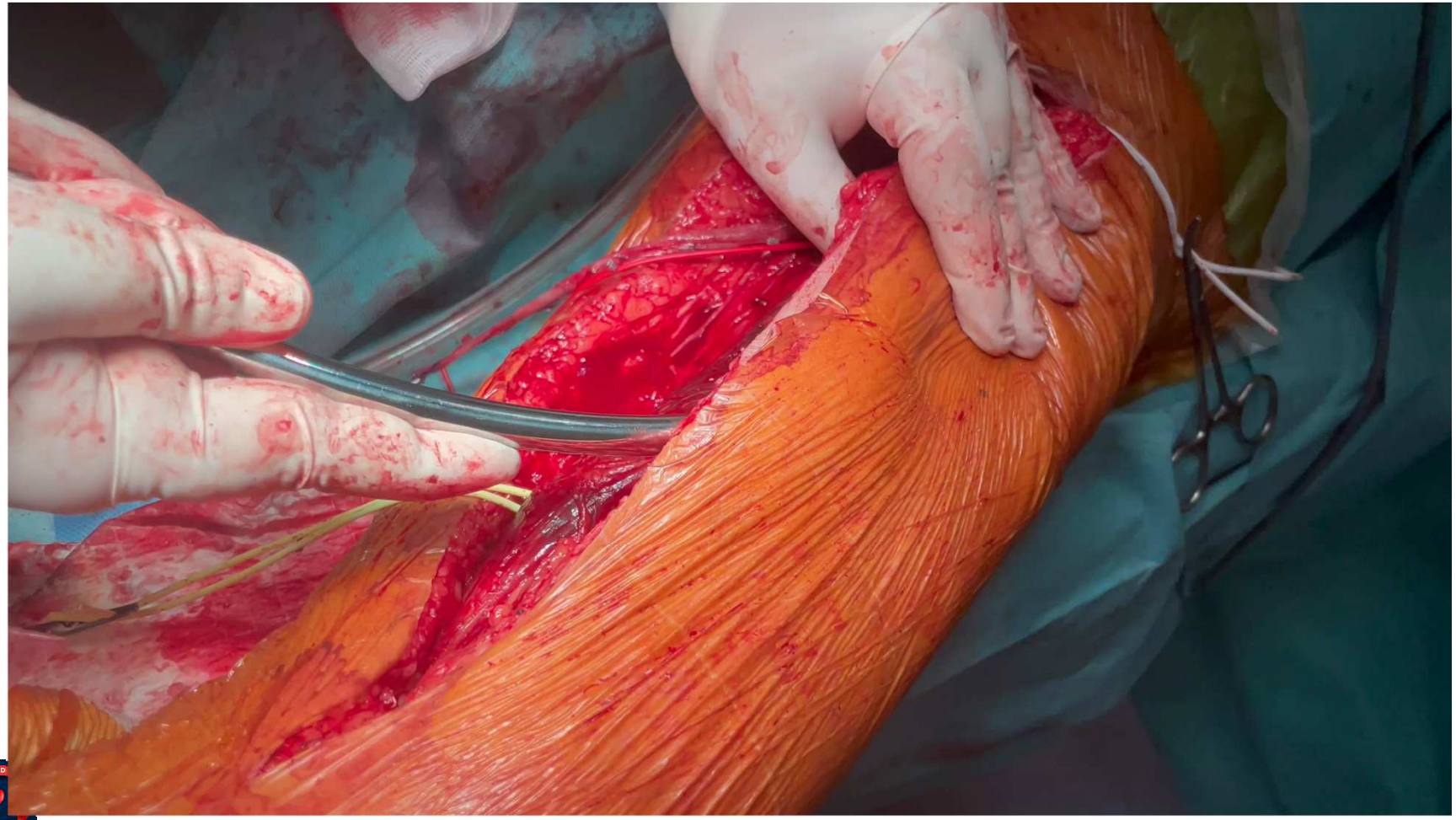

28ème Congrès de la Société Francophone
MERCREDI 18 AU VENDREDI
JUIN 2025
Abords vasculaires pour hémodialyse
• MÉDECINE VASCULAIRE
• RÔLE INFIRMIER
• CHIRURGIE
• NÉPHROLOGIE
• IMAGERIE DIAGNOSTIQUE
• RADIOLOGIE INTERVENTIONNELLE
Palais des Congrès d'Aix-en-Provence
aix2025.sfav.org

La tunnelisation en sous-cutanée avec un trajet harmonieux

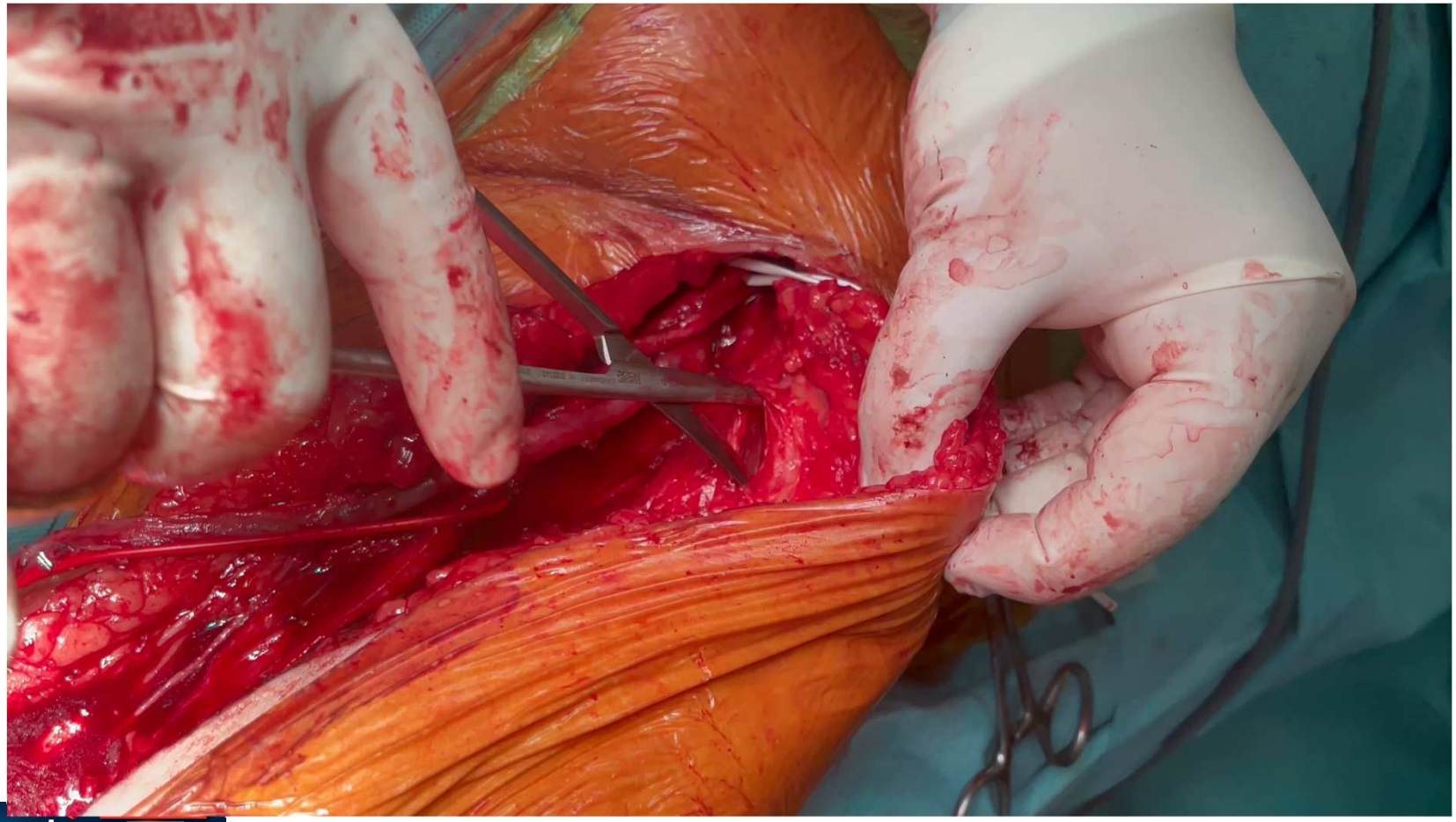

28ème Congrès de la Société Francophone de Médecine Vasculaire
• MÉDECINE VASCULAIRE
• PÔLE INFIRMIER
• CHIRURGIE
• NÉPHROLOGIE
• IMAGERIE DIAGNOSTIQUE
• RADIOLOGIE INTERVENTIONNELLE
Abords vasculaires pour hémodialyse
JUIN 2025
Palais des Congrès d'Aix-en-Provence
aix2025.sfav.org

Anastomose artério-veineuse latéro-terminale au prolène 6/0 Calibrée a 7-8mm

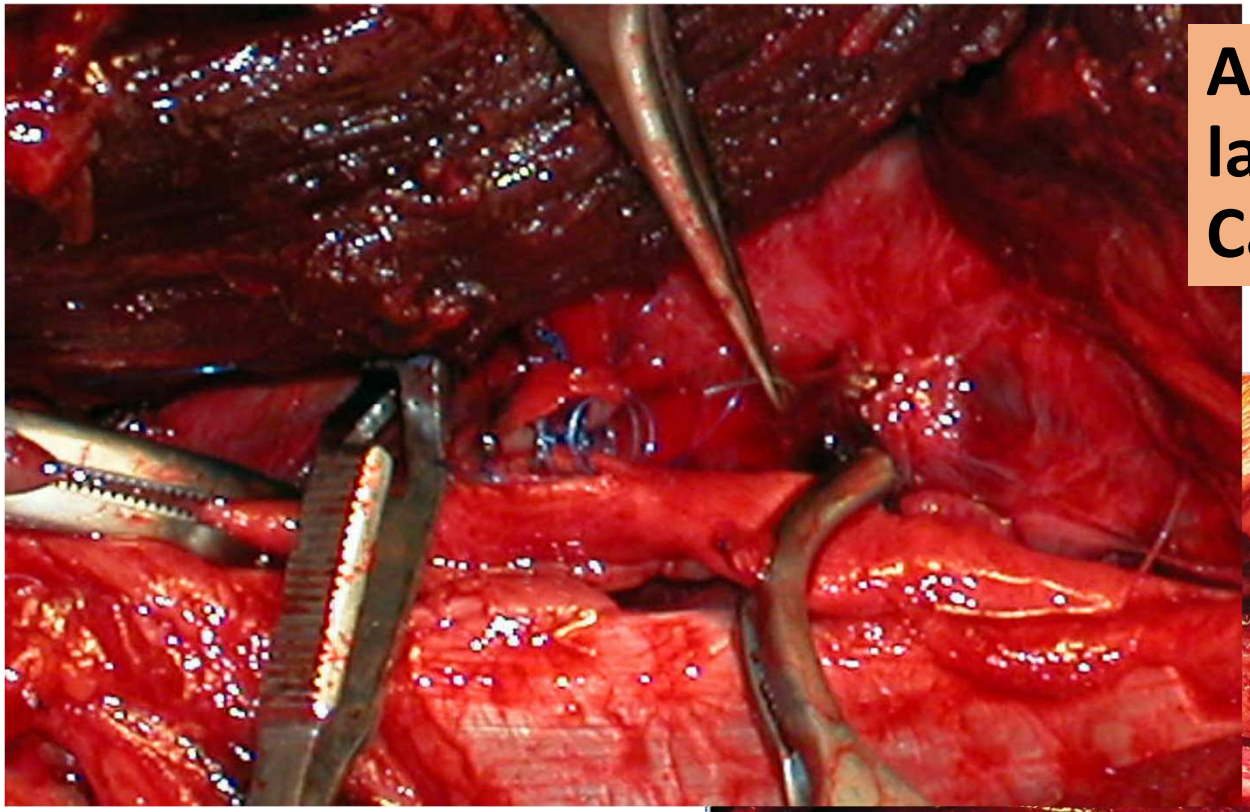

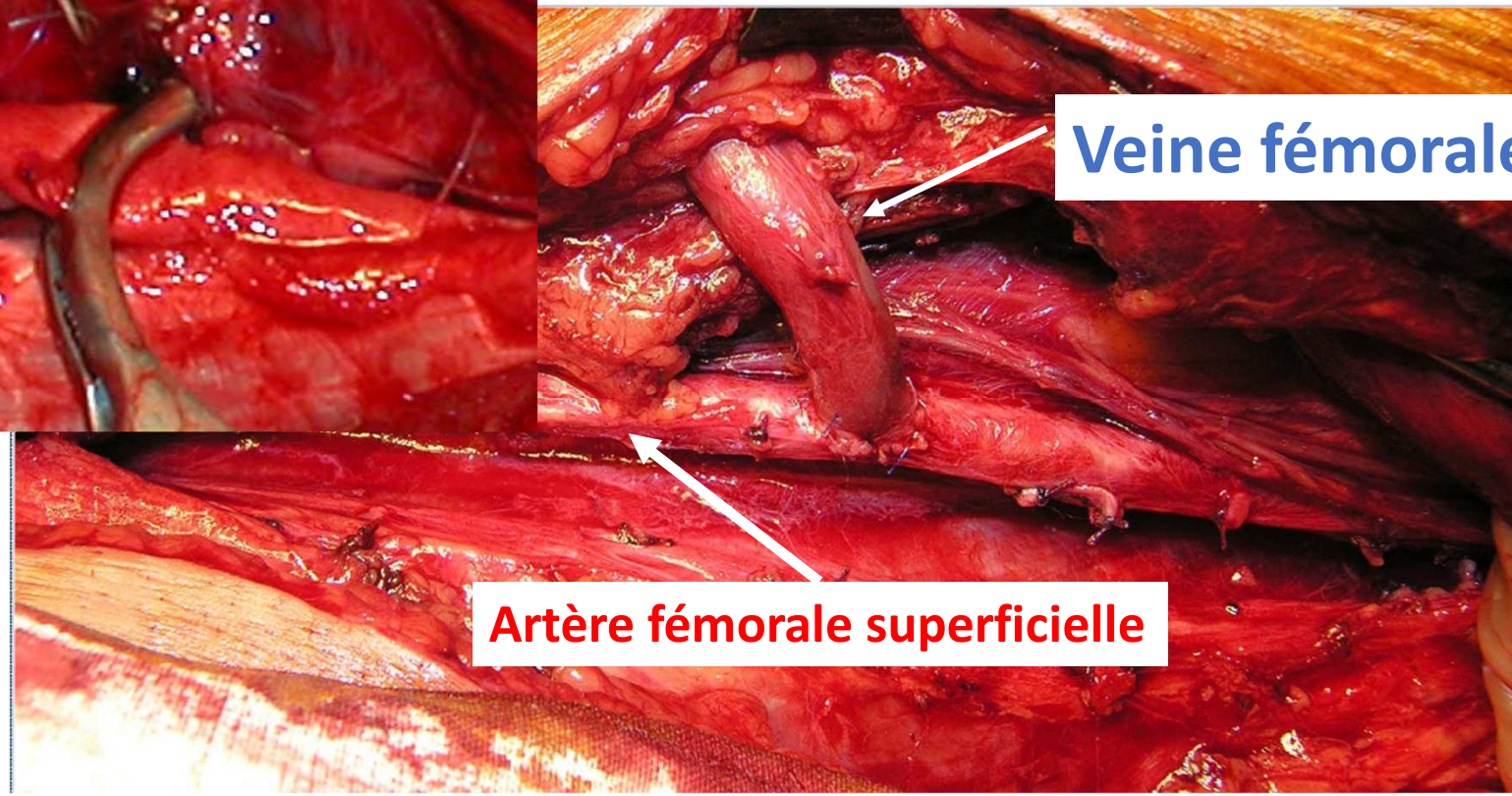

28ème CIVILE CONGRÈS DE LA SOCIÉTÉ FRANCOPHONE DE LA DIALYSE
Abords vasculaires pour hémodialyse
MERCREDI 18 AU VENDREDI 20 JUIN 2025
• MÉDECINE VASCULAIRE
• PÔLE INFIRMIER
• CHIRURGIE
• NÉPHROLOGIE
• IMAGERIE DIAGNOSTIQUE
• RADIOLOGIE INTERVENTIONNELLE
Palais des Congrès d'Aix-en-Provence
aix2025.sfav.org

Trajet harmonieux de la veine

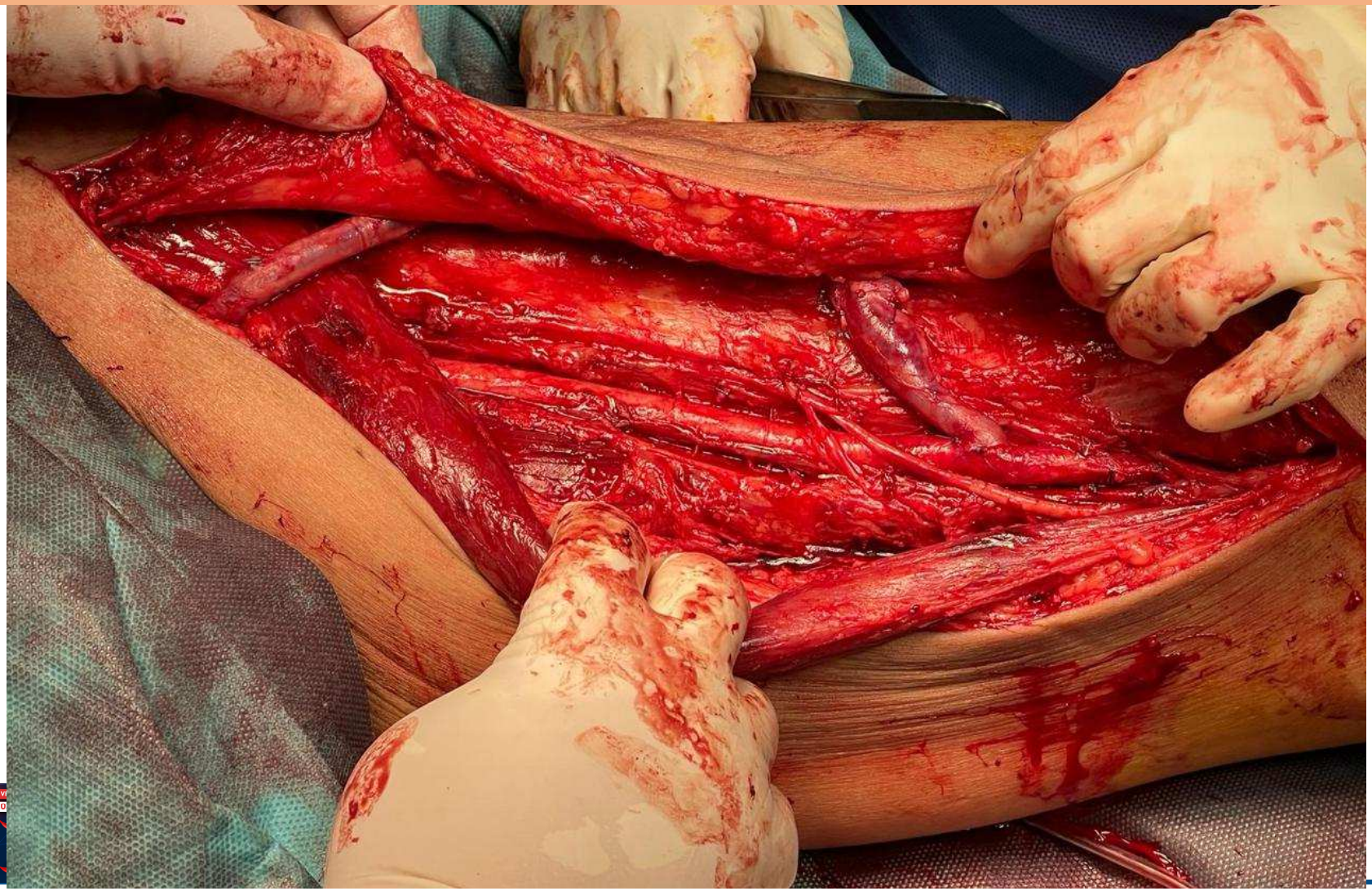

28ème CIVIL CONGRÈS DE LA SOCIÉTÉ FRANCOPHONE DE LA VOIE VASCULAIRE
MERCREDI 18 AU VE
JUIN 20
Abords vasculaires pour hémodialyse
• MÉDECINE VASCULAIRE
• RÔLE INFIRMIER
• CHIRURGIE
• NÉPHROLOGIE
• IMAGERIE DIAGNOSTIQUE
• RADIOLOGIE INTERVENTIONNELLE
Palais des Congrès d'Aix-en-Provence
aix2025.sfav.org

Aspect avant fermeture:
Vérification hémostase
Drainage par un redon

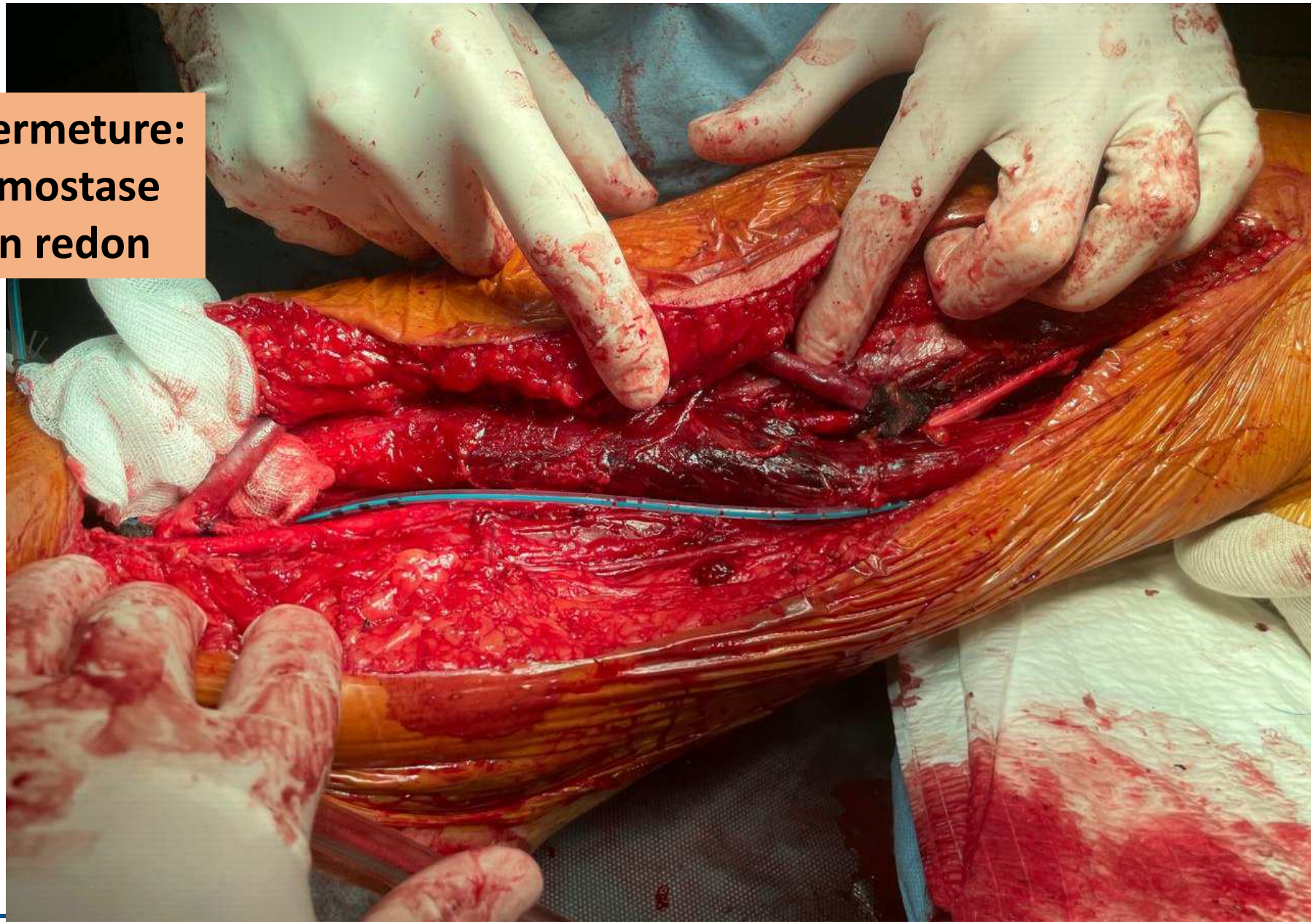

28ème Congrès de la Société Francophone de Médecine Vasculaire
Abords vasculaires pour hémodialyse
MERCREDI 18 AU VENDREDI 20 JUIN 2025
• MÉDECINE VASCULAIRE
• RÔLE INFIRMIER
• CHIRURGIE
• NÉPHROLOGIE
• IMAGERIE DIAGNOSTIQUE
• RADIOLOGIE INTERVENTIONNELLE
Palais des Congrès d'Aix-en-Provence
aix2025.sfav.org

Fermeture cutanée au surjet

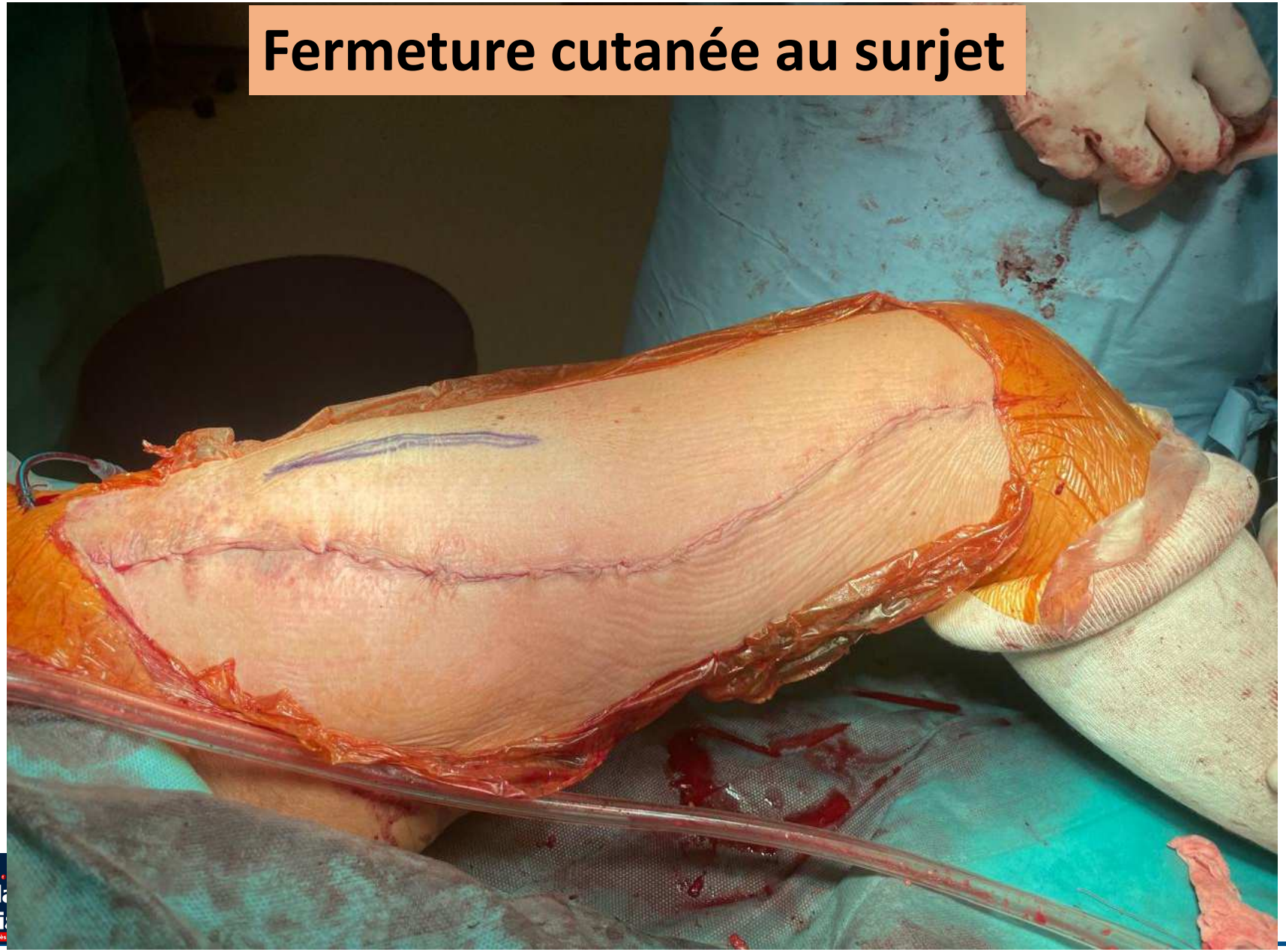

28ème Abords vascula pour hémodia
Palais des Congrès
aix2025.afav.org

La séance de dialyse

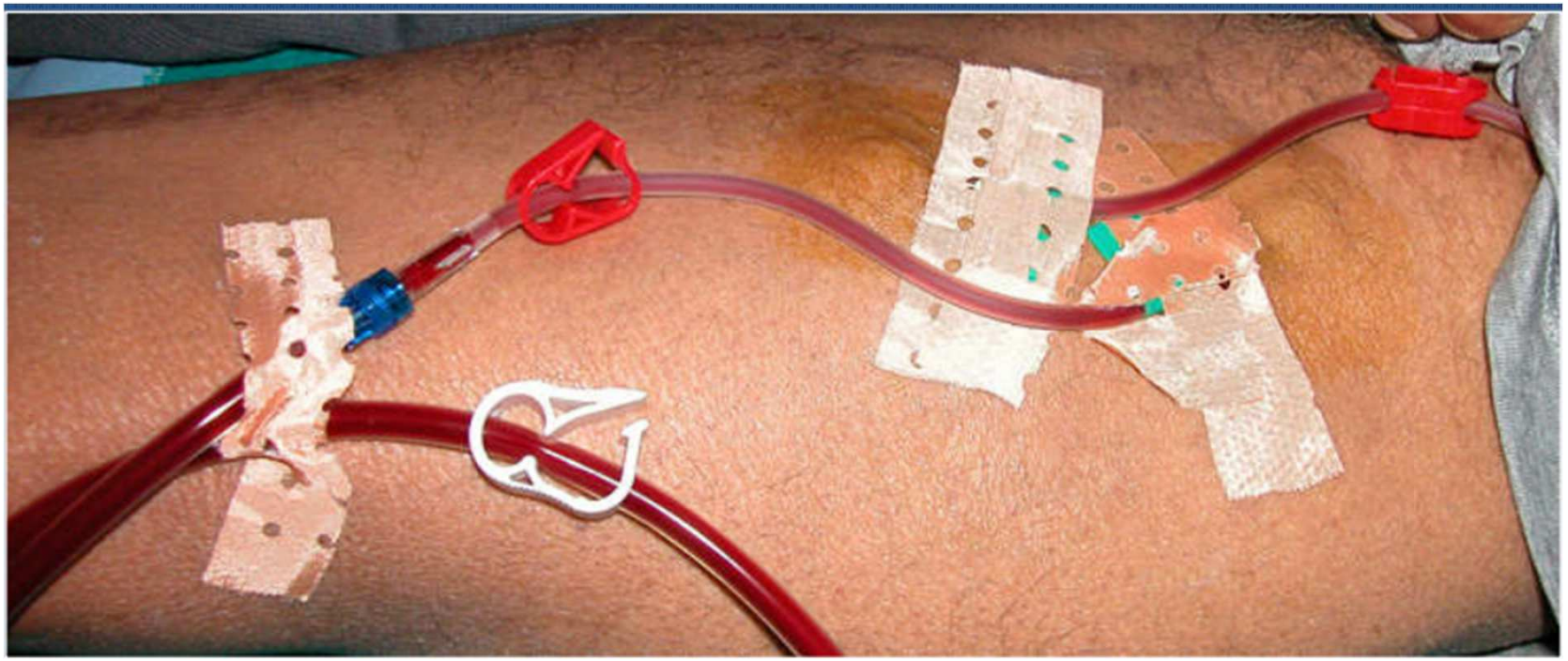

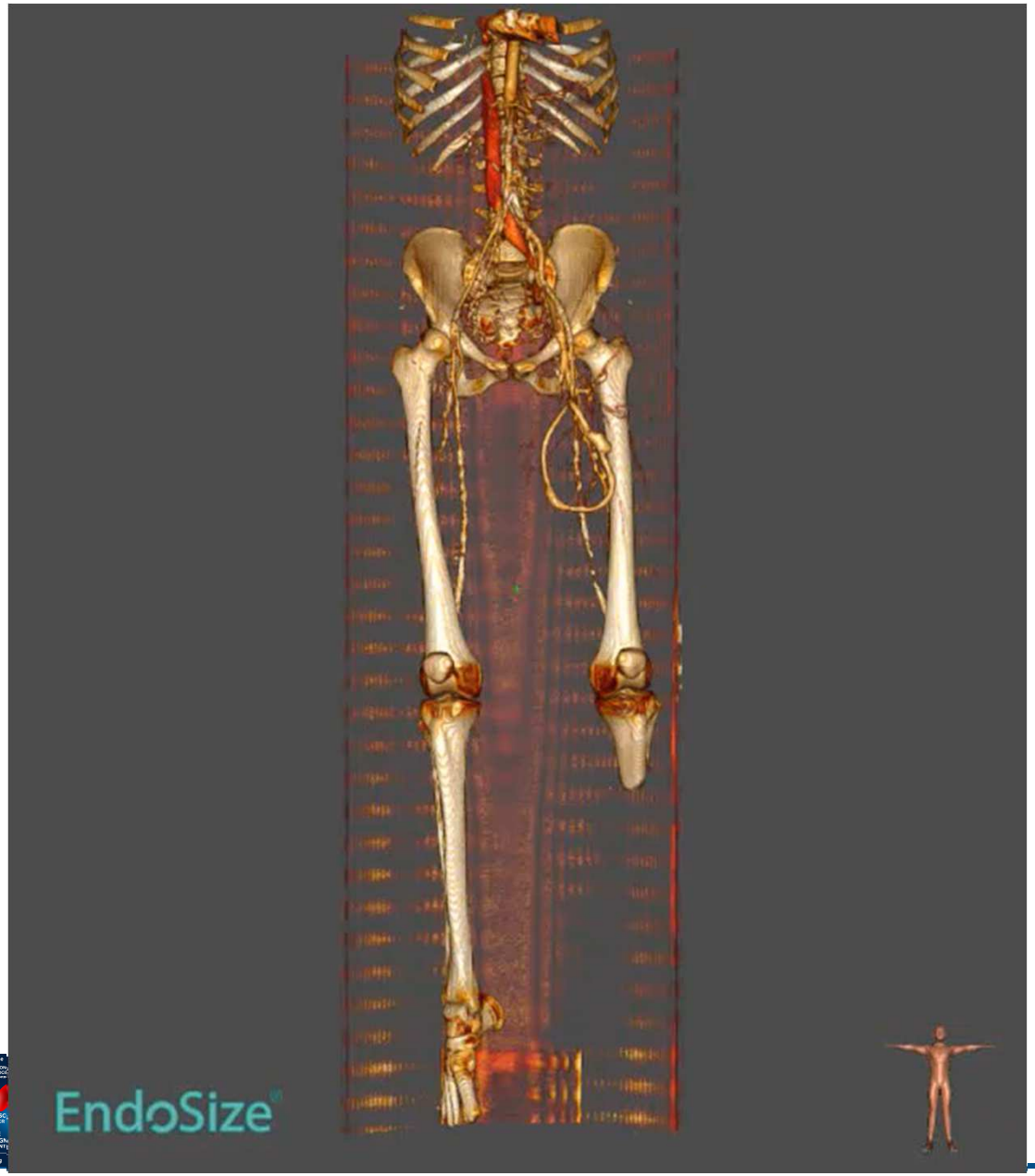



La boucle fémorale chez l’amputé en jambe pour éviter les problématiques de l’appareillage/appui de la prothèse

La boucle fémoro-fémorale pothétique

- En absence de veine native du MI utilisable
- Etat général plus précaire nécessitant une durée d'intervention relativement courte
  - boucle 1heure vs 2h30-3h00 pour FAV fémorale en VFS
- 2 anastomoses: veineuse et artérielle
- Attention au risque de rupture septique 30% complications graves septiques
- En utilisant des allogreffons veineux sur les 5 effectués à la clinique Ste Clotilde:
  - Aucune rupture septique
  - Mais évolution anévrismale aux PP
- Débit moyen 1800ml/min, calibrage anastomose et diamètre du substitut max de 7-8mm.

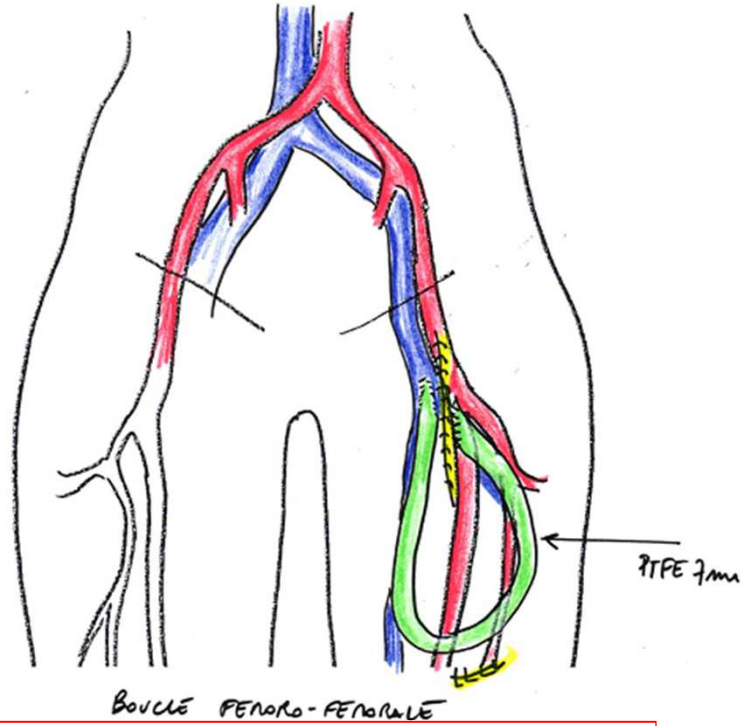

Perm. Primaire : 34-62%
Perm. Secondaire : 41-83%
Infection : 27-46%

28ème Congrès de la Société Francophone de Médecine Vasculaire
Abords vasculaires pour hémodialyse
MERCREDI 18 AU VENDREDI 20 JUIN 2025
Palais des Congrès d'Aix-en-Provence
aix2025.sfav.org

Complications précoces

- Hématome +/- reprise
- Infection cutanée localisée
- Trouble de la cicatrisation (longue cicatrice, IRC dialysé)
- Œdème des MI => chaussettes de contention

Complications

- Sténoses
  - Au niveau de la jonction iliaque ext-iliaque commune
- Thromboses=> perméabilité 1° 91% à 1a, 46% a 9ans
- Faux anévrysmes
- Risque infectieux
- Hyperdébit (le + svt>1,5l/min)
- Au niveau du Minf => ischémie avec fermeture de la FAV ou amputation du MI

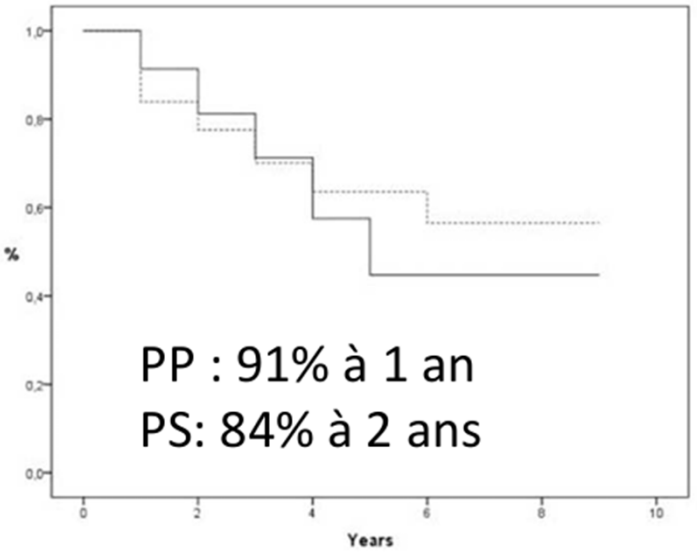

Bourquelot et al. , J Vasc Surg 2012

28ème COURS-CONGRÈS DE LA SOCIÉTÉ FRANCOPHONE DE L'ACCÈS VASCULAIRE
MERCREDI 18 AU VENDREDI 20 JUIN 2025
Abords vasculaires pour hémodialyse
Palais des Congrès d'Aix-en-Provence
• MÉDECINE VASCULAIRE • RÔLE INFIRMIER • CHIRURGIE • NÉPHROLOGIE • IMAGERIE DIAGNOSTIQUE • RADIOLOGIE INTERVENTIONNELLE
aix2025.afav.org

Conclusion

- FAV fémorale =FAV Tertiaire
  - Apres échec FAV MS, occlusion centrale, ischémie MS
  - Bilan artériel, veineux et cardiaque
- La Veine Fémorale Superficielle: très bon substitut
- Plutôt transposition que la boucle fémorale
  - Perméabilité pres de 60% perm 2° à 9ans

MERCI


MERCREDI 18 AU VENDREDI 20
JUIN 2025
Abords vasculaires pour hémodialyse
Palais des Congrès d'Aix-en-Provence
alx2025.sfav.org