

La boucle axillaire

Serge DECLEMY

Chirurgien vasculaire

CHU de Nice

SFAV 2025

La « hiérarchie » des abords vasculaires pour hémodialyse

Primaires

FAV radio-céphalique
FAV brachio-céphalique

Secondaires

Vaisseaux natifs :

FAV brachio-basilique
FAV ulno-basilique
FAV brachio-brachiale

Pontages prothétiques :

Pontage brachio-axillaire
Boucles à l'avant bras

Tertiaires

Au membre supérieur:

Pontage en veine fémorale
Pontage en allogreffe (?)

Au membre inférieur:

FAV fémorale
Boucle fémorale en prothèse

Au thorax :

Boucle artério-veineuse
Boucle artérielle

Boucle artérioveineuse axillo-axillaire

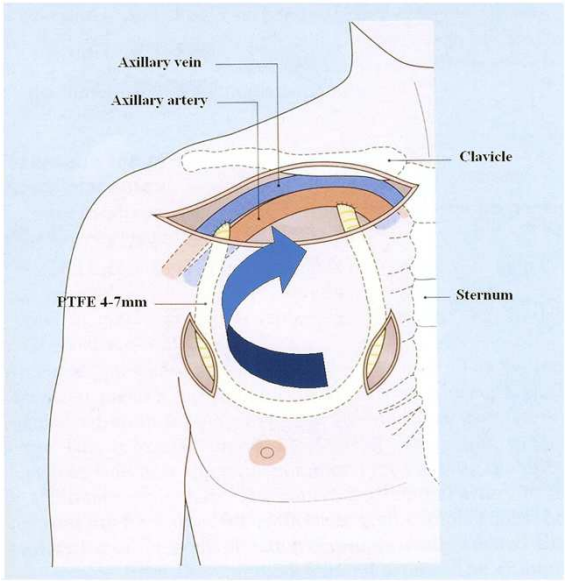

Jean-Baptiste, J Vasc Surg, 2008

Boucle artérielle

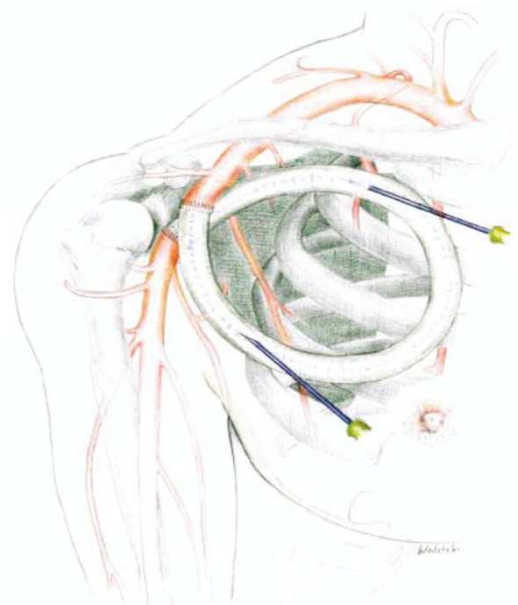

Bünger, J Vasc Surg 2005

Boucle artério-veineuse

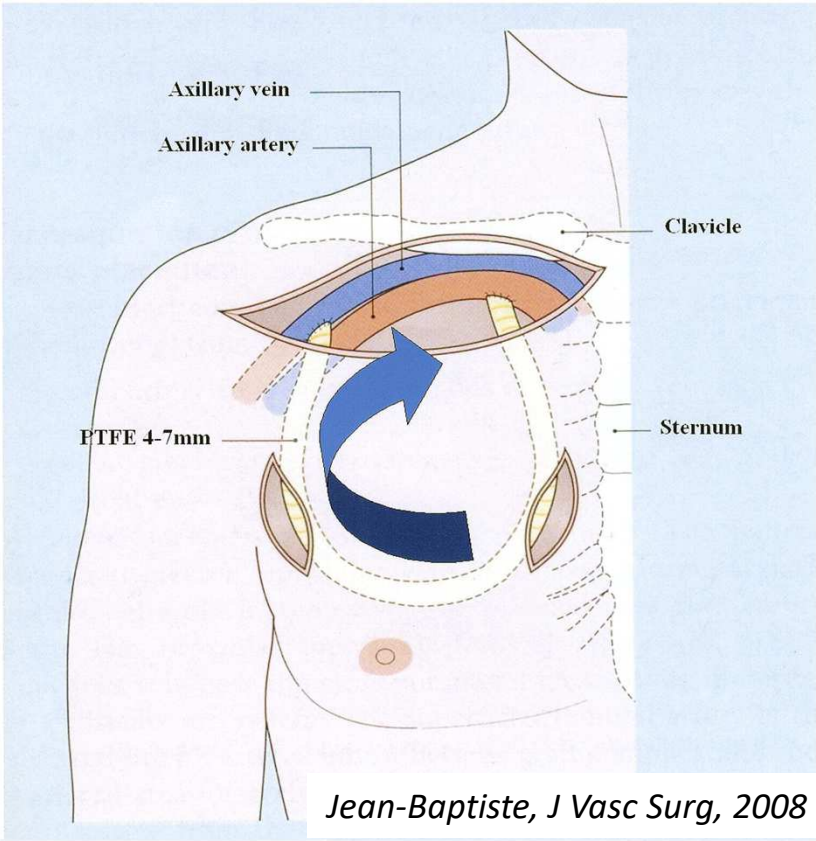

Jean-Baptiste, J Vasc Surg, 2008

Indications chez les 27 patients :

1er abord :
- Absence de veine autologue au membre sup : 5
- Artériopathie sévère : 3

Après 2 à 7 abords précédents :
- Epuisement du capital veineux : 18
- Ischémie liée à l'abord (brachio-céphalique) : 1

Technique :

Incision de 7cm à 2cm sous la clavicule
+ 2 contre-incisions pour le tunnel
PTFE dégressif 4-7mm

Résultats

16 complications chez 10 patients (sur 27) :

Sténose post-anastomotique veineuse : 2
→ Œdème du mb sup

Thrombose de la veine sous-clavière : 4
→ Dont 2 avec thrombose de la prothèse : non récupérables
→ → Dont 1 tableau d'ischémie veineuse

Thrombose de la prothèse : 7

Infection de la prothèse : 3
→ 1 cas précoce
→ 2 cas tardif à 9 et 24 mois

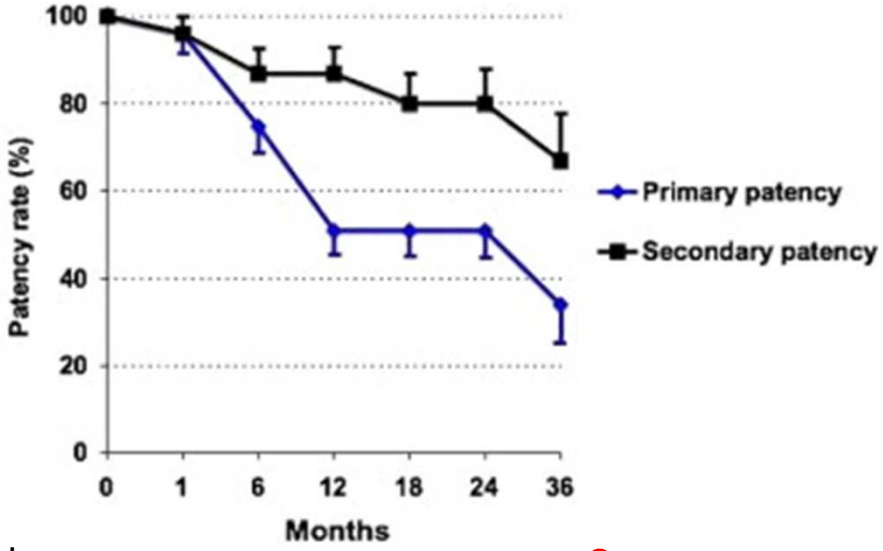

Time (months)	0	1	6	12	18	24	36
N at risk	27	26	15	9	3	3	1
Primary patency (PP)	100%	96%	75%	51%	51%	51%	34%
Standard error for PP	0%	4%	9%	10%	12%	12%	16%
N at risk	27	26	19	13	6	6	4
Secondary patency (SP)	100%	96%	87%	87%	80%	80%	67%
Standard error for SP	0%	4%	7%	7%	9%	10%	14%

Variante

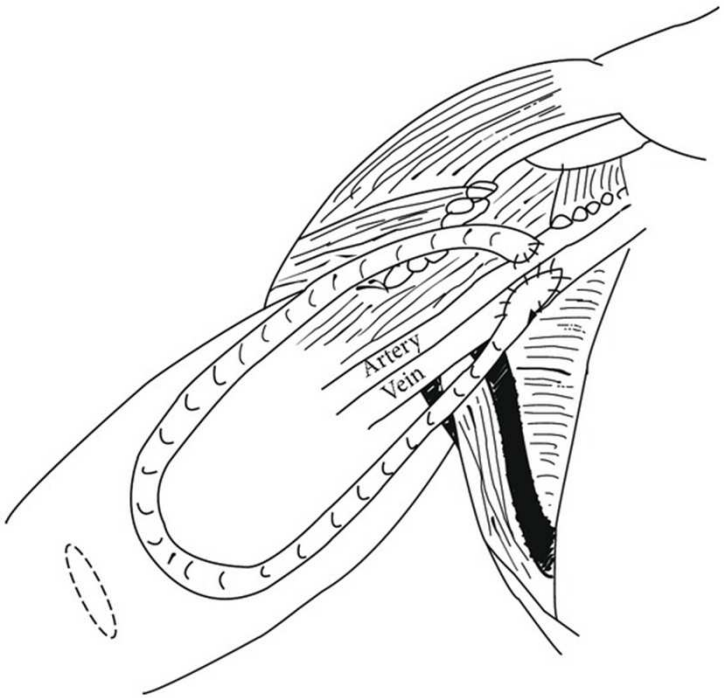

Hunter et al. J Transplant 2014

25 procedures sur 22 patients
A 12 mois : PP 72%, PS 36%

Boucles artérielles : indications

…Plus de possibilité de dialyse…

Ni hémodialyse ni DP

Plus de veines profondes utilisables… même pour un cathéter.

+/- Ischémie sévère membre inf. et membre sup.

+/- Insuffisance cardiaque majeure

Boucle artérielle : technique

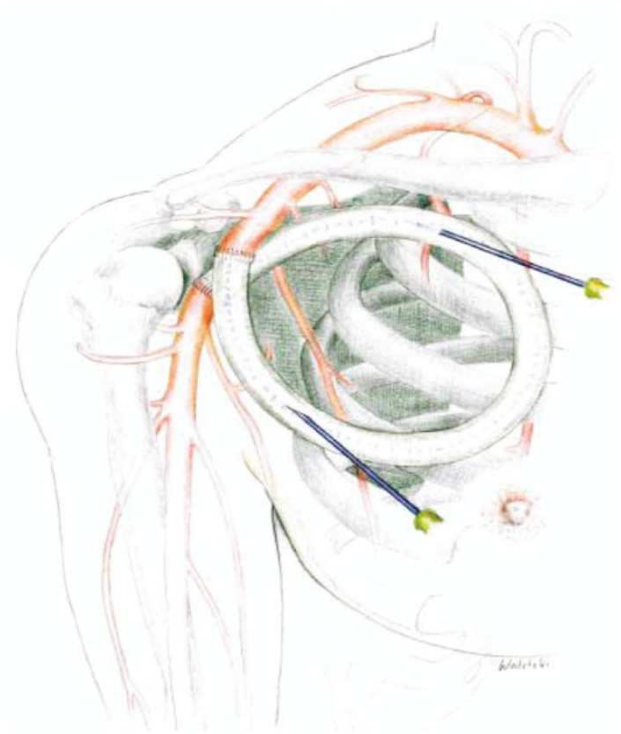

Bünger, J Vasc Surg 2005

Anastomoses termino-terminales

Prothèses à ponction rapide (?)

Rappel : on est dans l'urgence

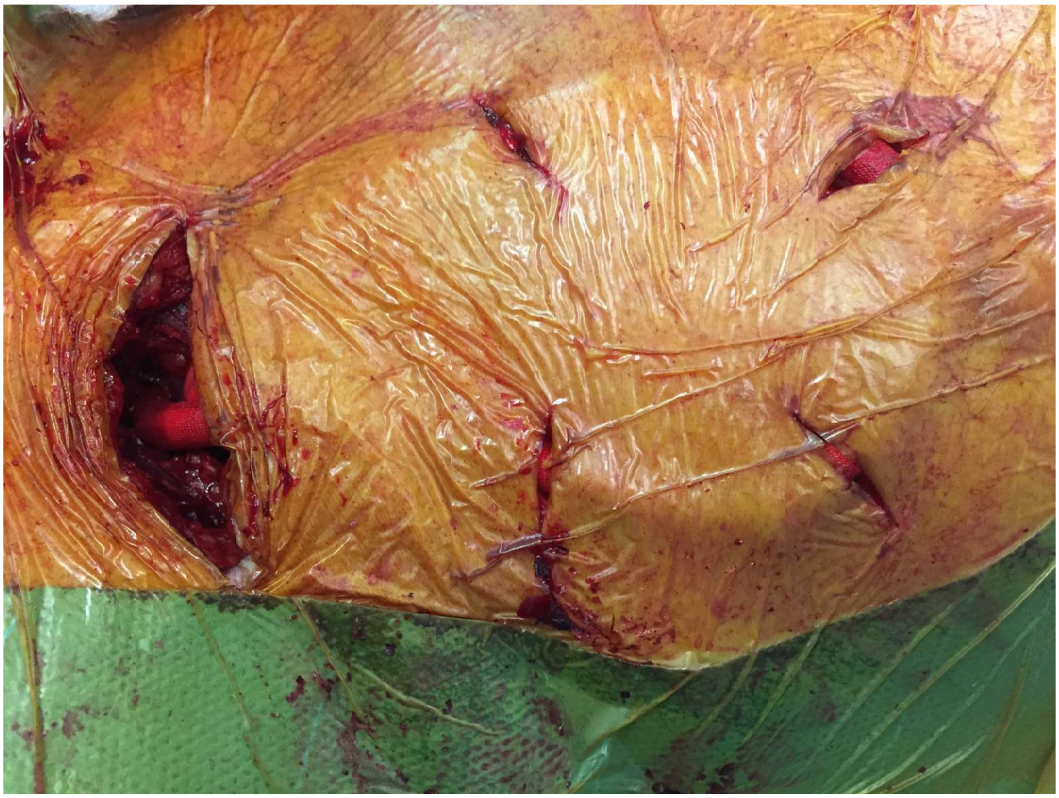



Boucle artérielle : résultats

Expérience du service : 5 cas !

- PP à 12 mois : 50%
  - Thromboses sur sténoses anastomotiques
- Toutes récupérées après thrombectomie + ATL
- Faux-anévrisme : 1 cas
- Infection : 1 cas
- Décès : 3 cas (1 post-traumatique, 1 cause cardiaque, 1 rupture 4 ans après)



Variante : boucle artérielle au bras

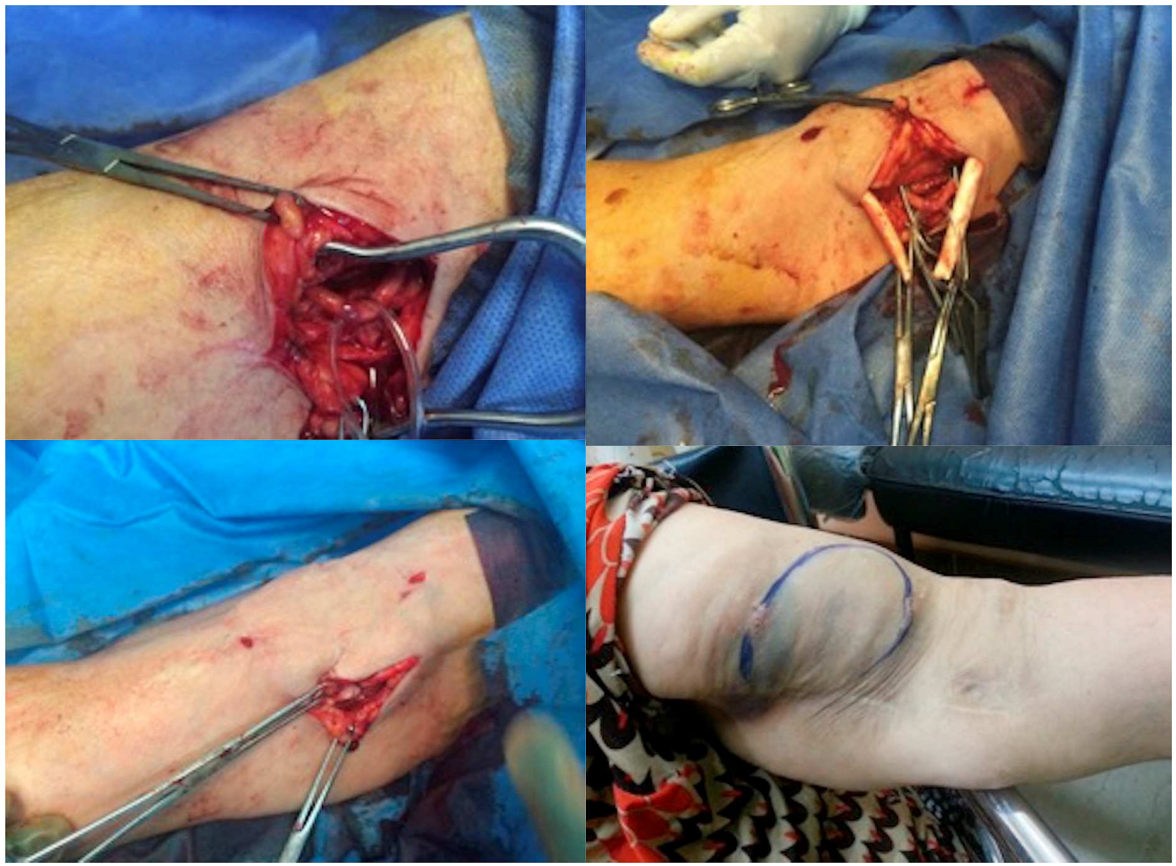

Khafagy et al. EJVES, 2016

35 patients sur 4 ans

PP : 87% à 12 mois
PS : 67% à 36 mois

12 thromboses
8 faux-anevrismes

Boucle artérielle : résultats

1e Auteur	Date	Nb	Type	PP	PS
Ahmed	2021	43	Boucle axillaire	75%	94%
Ali	2020	89	Boucle brachiale	62%	90%
Khafagy	2016	35	Boucle brachiale	88%	91%
Lei	2015	18	Boucle fémorale	95% (6m)	89% (6m)
Bunger	2005	20	Boucle axillaire	62%	95%
Moncef	2005	9	Boucle brachiale (3), sous-clav (6)	78% (6m)	-
Zanow	2005	34	Boucle axillaire (31), fémorale (5)	73%	96%
Talaeizadeh	2004	20	Pontage brachial (droit)	75% (6m)	-
Giacchino	1979	8	Pontage brachial (droit)	75%	-
Butt	1976	7	Pontage fémoro-poplité (droit)	67%	83%

Boucle artérielle : résultats

D'après Grima et al. JVA 2017

Données d'hémodialyse :

Bunger et al. (boucles axillaires):

Débit d'accès médian au repos : **165ml/min** à J1, M3 et M6
Débit de dialyse ajusté à **250-300mL/min** par le néphro, dialyse 12h par semaine

Zanow et al. (boucles axillaires et fémorales):

Débit d'accès médian au repos : **272 mL/min (axillaires)**
Débit d'accès médian au repos : **416 mL/min (fémorales)**
Débit de dialyse : **284 mL/min** , pression artérielle à 65mmHg, outflow à 173mmHg
Temps de dialyse : 4 à 5h

Compressions de 10min à plus de 15min.

Communication chirurgien - néphrologue

Pour les ponctions rapides (<15j) :

ASEPSIE

Masque, blouse
Gants stériles
Antisepsie cutanée

DEBIT 200-250 ml/min

Pendant 1 semaine
Aiguille 17

HEPARINE faible dose

COMPRESSION 10-15min

Au retrait

Pour les montages inhabituels :



DESSINER

Sur un schéma de bras
+/- sur le bras du malade

Merci

declemy.s@chu-nice.fr