Diagnostic d'une ischémie: Vigilance en salle de dialyse

Dr Mélanie Hanoy, CHU Rouen

SFAV Aix en Provence, le 20 juin 2025

Hémodynamique et physiopathologie

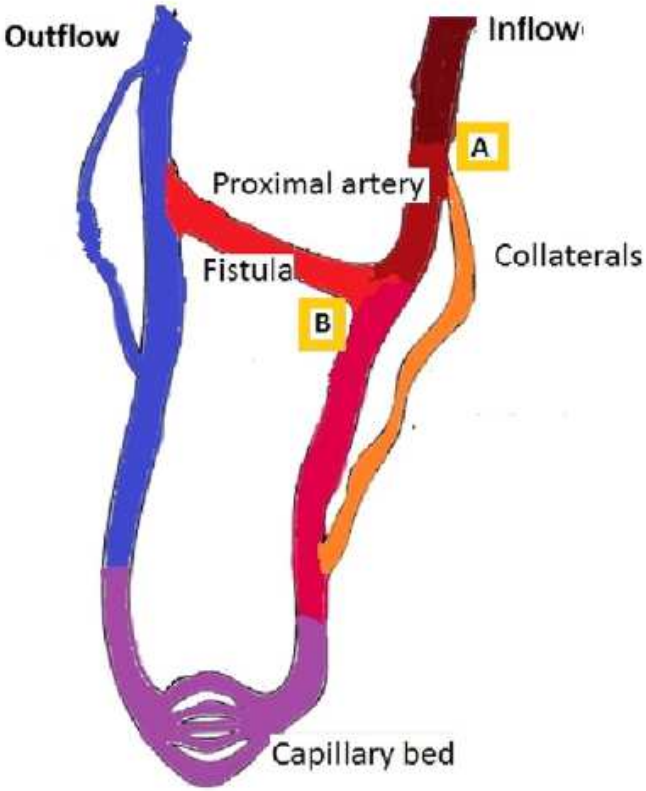

FAV

- **Court circuite** le lit capillaire distal

- **Flux artère distale**
  - ✓ Antégrade
  - ✓ Rétrograde
  - ✓ Bidirectionnel

Flux déterminé par rapport de résistance:

$$\frac{\text{FAV + Artère proximale}}{\text{Lit capillaire distal + collatérales artérielles}}$$

- **Vol physiologique** observé chez **70%** des patients

Sen I. and coll. Seminars in Vascular Surgery 2016; 212 - 226

De la physiologie à la pathologie

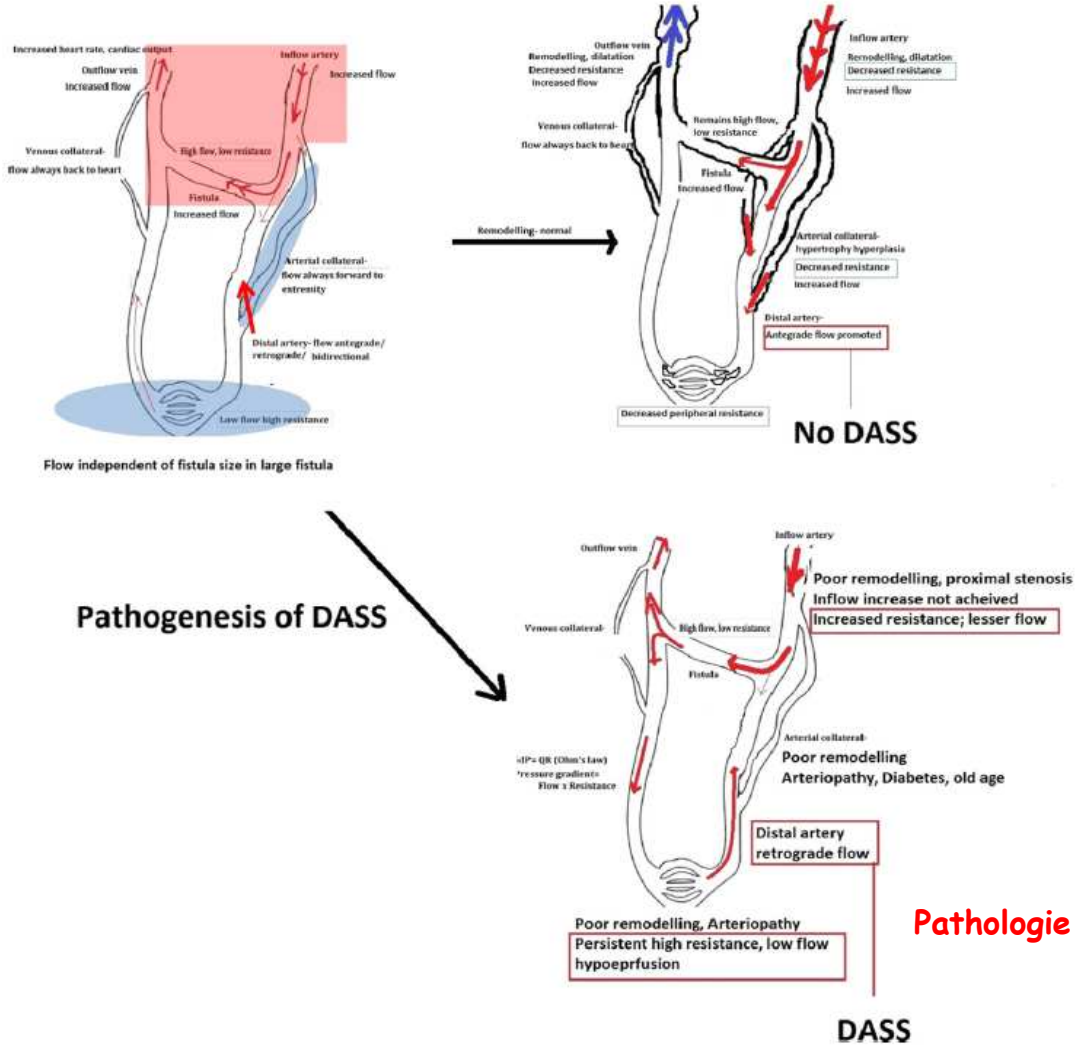

Classification de Tordoir

Stade I: main pâle ou froide sans douleur

Stade II: douleur à l'effort ou pendant la dialyse

Stade III: douleur de repos permanente

Stade IV: lésions ischémiques tissulaires

Pathologie artérielle périphérique distale dans 52% des cas si ischémie

Tordoir JHM. and coll.Eur J Vasc Endovasc Surg 2004; 27: 1 - 5
Sen I. and coll. Seminars in Vascular Surgery 2016; 212 - 226

Ischémie Tissulaire

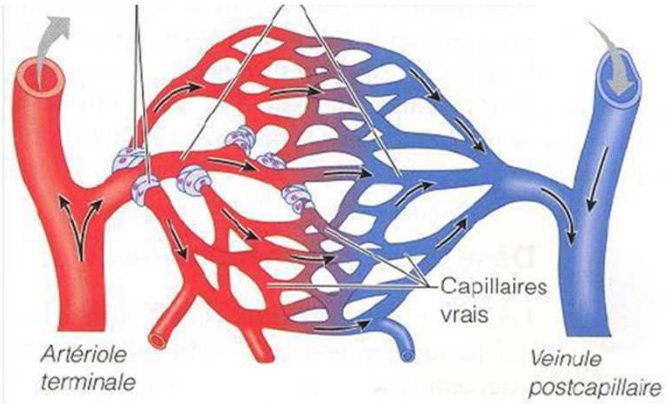

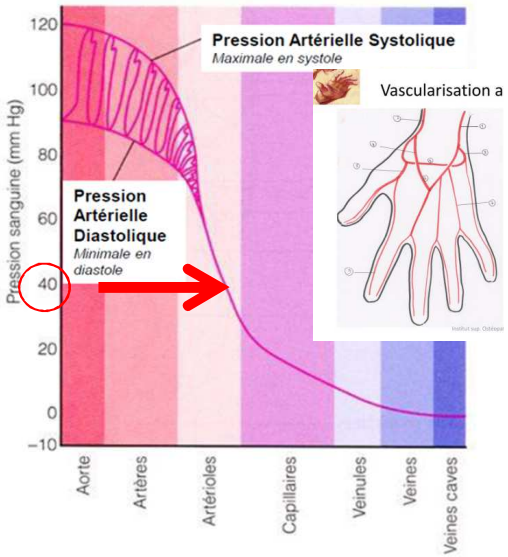

Pléthysmographie

- Pression digitale (PD)
- Index doigt / bras (IDB) = Pression systolique Doigt / Pression systolique brachiale



Δc Ischémie	Se	Sp
PD < 60 mmHg	100 %	87%
IDB < 0,4	92%	96%

Pression ouverture artérioles > 40 mmHg

Schanzer A. and coll. Vascular Medicine 2006; 11: 227 - 231

Facteurs de risque

Facteur de risque	OR
Age > 60 ans	1,03
Sexe féminin	1,77
Tabac	2
Diabète	1,9
AOMI	2,3
Coronaropathie	2,7
HTA	2,8
FAV proximale	4,5

Artériopathie, faible remodelage vasculaire, insuffisance cardiaque fréquente ….

Prévalence Ischémie tissulaire: rare (1 à 8 %)



1 à 2%



10 à 25%



35%

Tordoir JHM. and coll. J Vasc Surg 2004; 27: 1 - 5
Gupta NMD. And coll. J Vasc Surg 2011; 54: 162 – 167
Sidway AN. And coll. J Vasc Surg 2002; 35: 603 - 610

En salle de dialyse: tous les sens en éveil











- Main côté FAV + froide, pulpes digitales plus pâles / cyanosées
- Ongles hyperkératosiques
- ↘ Force musculaire, atrophie musculaire, ↘ sensibilité
- Lésions tissulaires, ulcérations, gangrène

L'ischémie tissulaire: potentiellement grave !



FAV RC distale droite – Q_{AV} = 550 mL/min – AR distale rétrograde









DRAL → À J 52 = Ligature FAV → À J + 1 → À J + 3 → Amputation

Il faut **raisonner** et **agir vite** dès le stade II
Taux Mortalité: 28 % à 1 an et 79 % à 5 ans

Sen I. and coll. Seminars in Vascular Surgery 2016; 212 - 226

Ischémie tissulaire: L'enjeu

Traiter l'ischémie et conserver la FAV?



Ischémie tissulaire: L'enjeu

Traiter l'ischémie et conserver la FAV?

Réduction Q_{AV}?



Ischémie tissulaire: L'enjeu

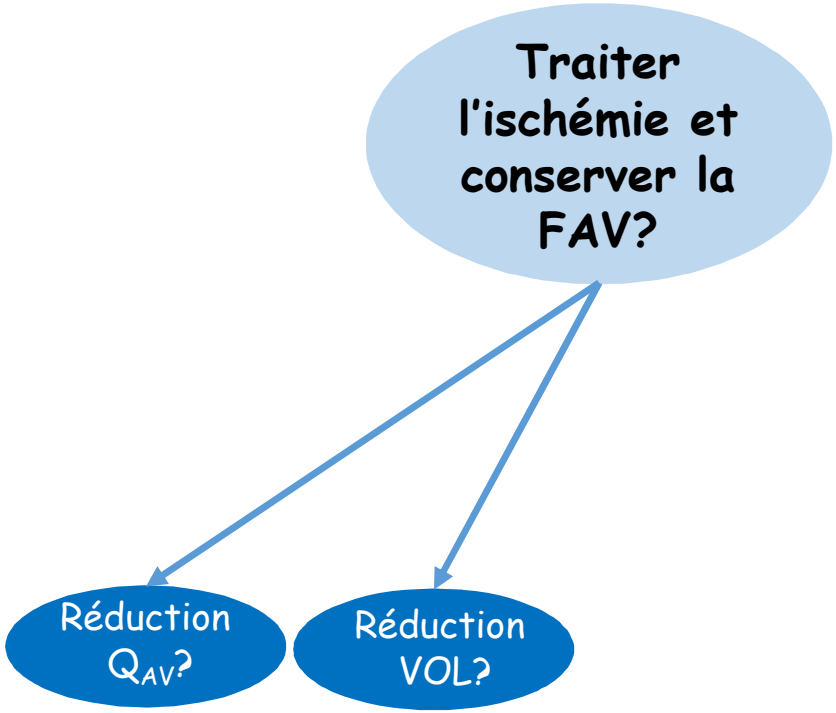



Ischémie tissulaire: L'enjeu

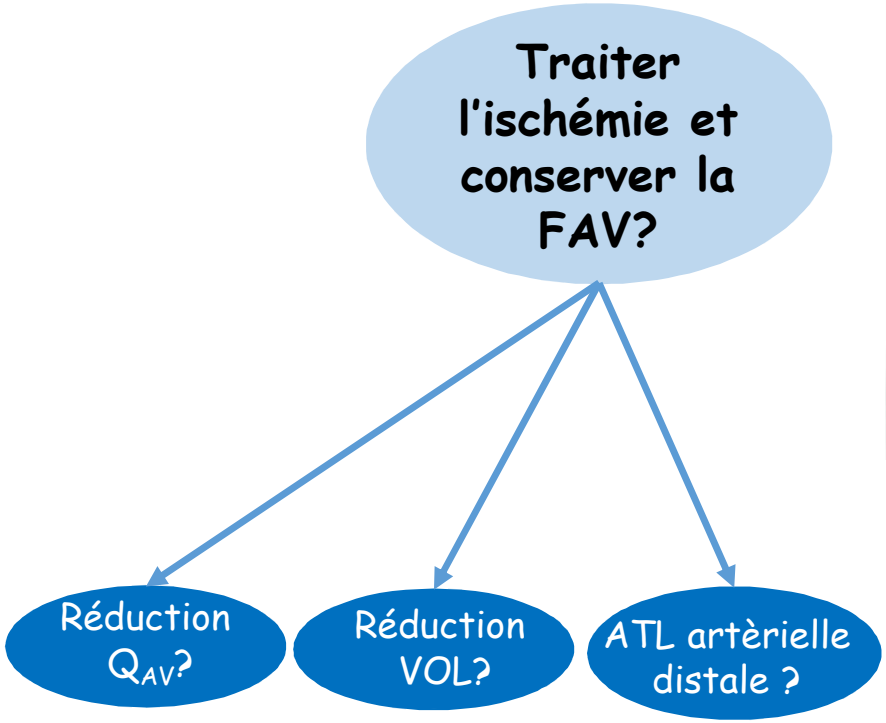



Ischémie tissulaire: L'enjeu

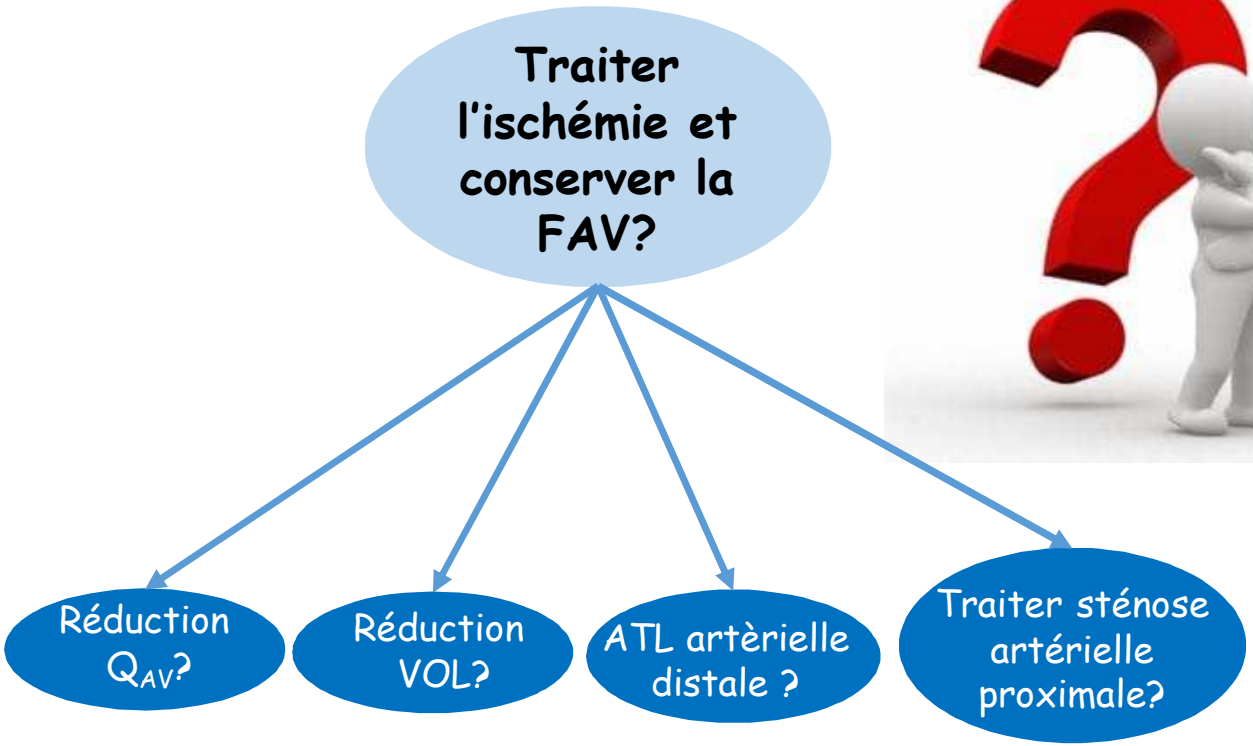

Ischémie tissulaire: L'enjeu

Traiter l'ischémie et conserver la FAV?



Ligature FAV?

- Réduction Q_{AV}?
- Réduction VOL?
- ATL artèrielle distale ?
- Traiter sténose artérielle proximale?

Dès le stade II : confirmer l'ischémie et comprendre le mécanisme principal



Ischémie tissulaire si PD < 60 mmHg et index doigt / bras < 0,4

Dès le stade II : confirmer l'ischémie et comprendre le mécanisme principal



Ischémie tissulaire si PD < 60 mmHg et index doigt / bras < 0,4

ED FAV

- Mesure Q_{FAV}
- **Qualité du réseau artériel antébrachial** ? Des arcades palmaires ?
- **Sens** de circulation **artère distale** sous anastomose ?
- Manœuvres dynamiques ?



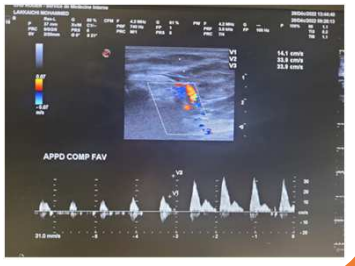

Dès le stade II : confirmer l'ischémie et comprendre le mécanisme principal



Ischémie tissulaire si PD < 60 mmHg et index doigt / bras < 0,4

ED FAV

- Mesure Q_{FAV}
- Qualité du réseau artériel antébrachial ? Des arcades palmaires ?
- Sens de circulation artère distale sous anastomose ?
- Manœuvres dynamiques ?



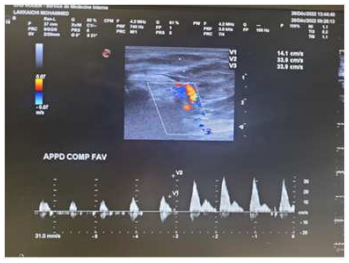

ED AMS +/- Artériographie

- **Sténose artérielle proximale ?**
- Réseau artériel distal ++ (artério)

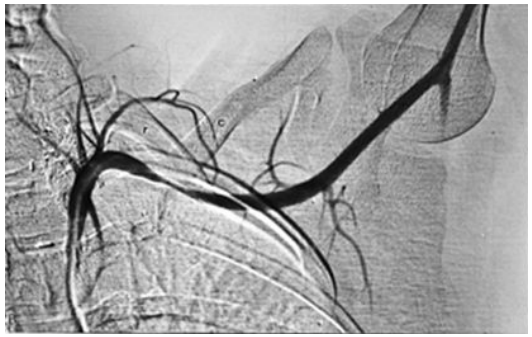

Dès le stade II : confirmer l'ischémie et comprendre le mécanisme principal



Manœuvres de compression

Ischémie tissulaire si PD < 60 mmHg et index doigt / bras < 0,4

ED FAV + ED AMS +/- Artériographie

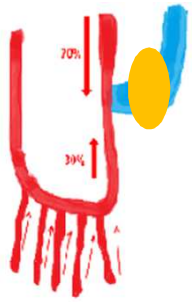

- **Hyperdébit FAV:**
  ↗ PD et IDB si réduction Q_{AV} ?

- Hypodébit FAV:
  Amélioration perfusion distale en cas de ligature ?



- **Normo ou Hypodébit FAV:**
  ↗ PD et IDB si interruption du vol ?

- Hyperdébit FAV:
  ↗ PD et IDB si interruption du vol ?

ARTERIOGRAPHIE (ou Echo-doppler) AMS

Sténose artérielle proximale

OUI

NON

ATL artére proximale

ATL / CHIR

Q_{AV} (mL/min)

Réduction débit ?

Hyperdébit FAV

Débit FAV normal ou bas

Suppression Vol ?

Mesure PD + DBI
avec test Compression **FAV**



Mesure PD + DBI
avec test Compression **sous AAV**



Flux normal (↗ > 20%)

Faible amélioration

Flux normal (↗ > 20%)

Flux dégradé

Chirurgie réduction Q_{AV}
RUDI / PAVA / LARP / Banding

Chirurgie réduction Q_{AV}
à discuter mais insuffisante
ATL artères avant bras ?

LARD / Plug ARD
DRIL

Ligature ?
(surtout si Q_{AV} bas)
ATL ?

Un exemple

Homme 54 ans, diabétique, tabagique, AOMI

FAV radio céphalique distale droite



Bilan préthérapeutique



- ED AMS: pas de sténose artérielle proximale

- Pléthysmographie: PD = 22 mmHg IDB = 0,26
  Après compression sous anastomose: PD = 51 et IDB = 0,58

- ED FAV:
- Q_{AV} : 590 mL/min
- Circulation rétrograde de l'artère radiale distale
- Qualité réseau artériel antébrachial très altéré avec flux transpalmaire altéré

Ligature Artère Radiale Distale (LARD)

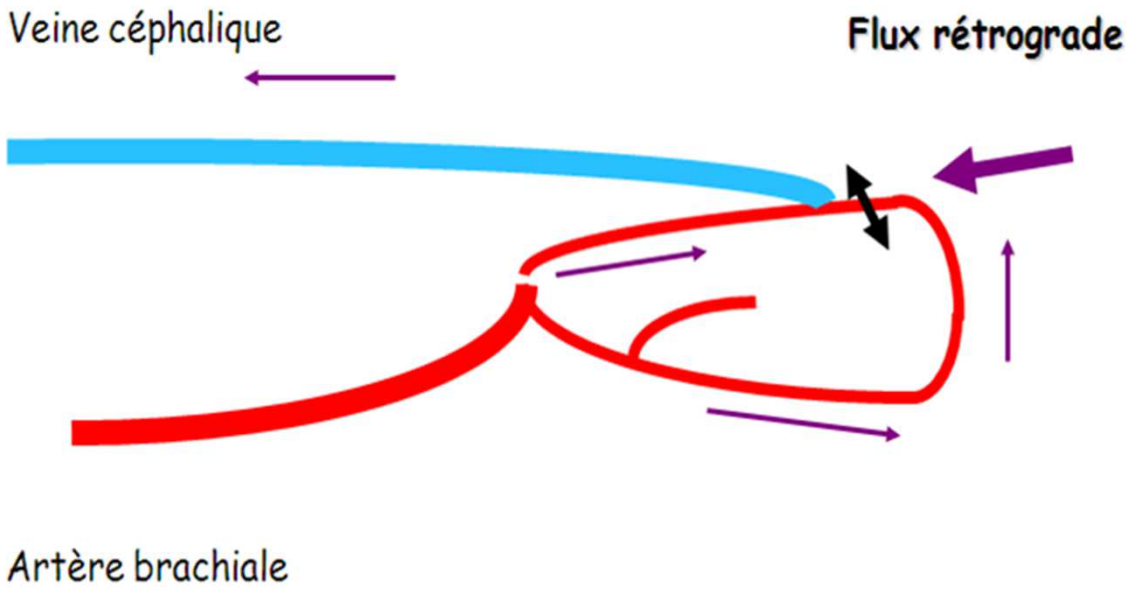

Après LARD



Q_{AV} = 605 mL/min

PD = 62 mmHg avec IDB = 0,71

En préventif …

- **Utiliser la mesure des pressions digitales et DBI avant création FAV**
  - Création FAV: baisse PD de 30 mmHg et DBI de 15% donc  **si PD < 70 mmHg et DBI < 0,6/0,7**

	FAV	Coté opposé
PDig (mmHg)	99	128
DBI	0,77	0,89

Données Gilbert Franco

  - Savoir parfois renoncer à la FAV native!…

- **Privilégier AV distaux**

- **Angioplasties « réfléchies»** - Débit AV pré procédure +++