

Ischémie liée à l'abord : traitement endovasculaire

Bernard Beyssen

Radiologie Vasculaire Interventionnelle

Paris et Neuilly-sur-Seine



Groupe Hospitalier Privé
Ambroise Paré - Hartmann



Clinique Alleray-Labrouste
Paris - Clinique médico-chirurgicale

bernard.beyssen@wanadoo.fr

Vascular access–related distal ischemia requiring intervention: frequency, risk factors, and consequences

CJASN
Clinical Journal of the American Society of Nephrology

Large academic center
Vascular access database

1498 Patients
Undergoing placement of vascular access

Between 2011-2020

Examined access-related distal ischemia requiring surgical intervention

Frequency

28 Patients
Developed severe access-related distal ischemia [1.9%, 95% CI 1.3-2.7%]

0.2%
Forearm AVF

0.9%
Upper arm AVF

2.4%
Forearm AV Graft

2.2%
Upper arm AV Graft

2.8%
Thigh AV Graft

Risk Factors

Female sex
[OR 3.64 (1.52-8.72)]

Peripheral vascular disease
[OR 6.28 (2.84-13.87)]

Coronary artery disease
[OR 2.37 (1.08-5.23)]

Subsequent outcomes

13 Patients
Had a Subequent AV graft placed

Only one developed distal ischemia requiring intervention

Conclusions: Access-related distal ischemia requiring intervention was rare, and more common in women and patients with peripheral vascular disease or coronary artery disease. In some cases, a subsequent vascular access could be placed with a low likelihood of recurrent distal ischemia.

Michael Allon, Gary R. Cutter, Carlton J. Young. ***Vascular Access–Related Distal Ischemia Requiring Intervention: Frequency, Risk Factors, and Consequences***. CJASN doi: 10.2215/CJN.0000000000000310. **Visual Abstract by Momen Abbasi, MD**

- Pour bien agir il faut comprendre = bien explorer !
  - Echographie Doppler : sténoses, débit et mesures de pressions digitales
  - Artériographie + fistulographie : du TABC à la VCS **+++**
- Ne pas nuire en majorant le vol !
- Angioplastie d'un obstacle sur l'artère en amont de l'anastomose
- Traitement endovasculaire redistribuant le flux artériel vers la main
  - Angioplastie
  - Ligature d'une FAV résiduelle
  - Occlusion de l'artère radiale distale
- Traitement endovasculaire après chirurgie pour ischémie :
  - Transposition (récurrente radiale, RUDI, ….)
  - DRIL
- En dernier recours, occlusion endovasculaire de l'abord en cas de contre indication à une fermeture chirurgicale

Devant une ischémie de main chez un hémodialysé une exploration par ultrasons et une artériographie sont indispensables +++ !!

- **Mesurer le débit de fistule : < 300 - 400 ml/mn versus > 700 – 800 ml/mn**
- **Objectiver et quantifier le vol avec :**
  - Pressions distales avec et sans compression de l'abord ou de l'artère ++
  - Analyse du flux dans l'artère en aval de l'anastomose
- **Rechercher d'une sténose artérielle proximale**
- **Evaluer la qualité du réseau artériel et de l'abord :**
  - Anatomie de l'artère humérale : bifurcation haute ++
  - Séquelles d'abords avec FAV résiduelle +++
- **Réactivité +++**



Bilan anatomique : **Fistulographie** et **artériographie**



- Après ponction de l’abord en direction de l’anastomose puis cathétérisme rétrograde jusqu’à l’artère sous-clavière

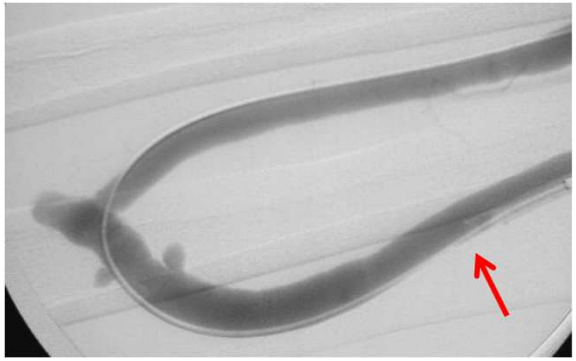

- Par ponction de l’artère humérale au coude … si traitement anti coagulant cathlon 18 G



Opacification artérielle en aval de l’anastomose **sans et avec** compression de l’abord pour l’étude des flux

Ischémie de main sur un abord au coude

Opacification artérielle en aval de l'anastomose **sans et avec** compression de l'abord pour l'étude des flux



Etat basal
Injection en flux libre au niveau de l'artère humérale



Abord fermé par compression rétablissant le flux en antérograde

Apparition récente d’un trouble trophique pulpaire

Abord distal à l’avant bras : cinétique du flux en aval de l’anastomose



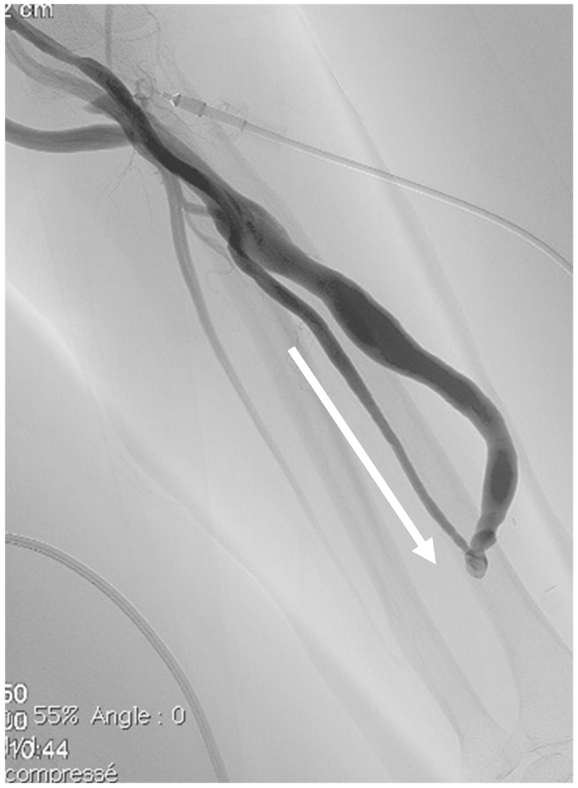

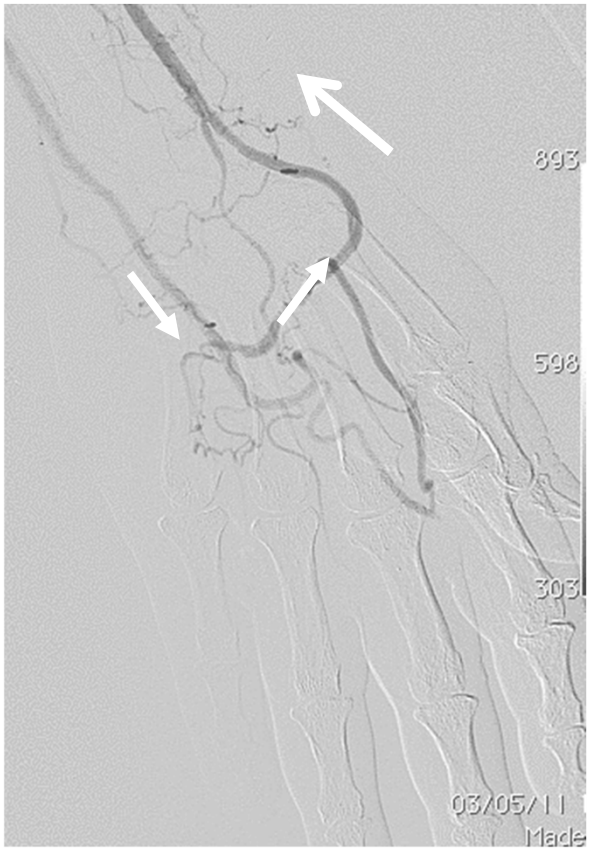

Etat basal

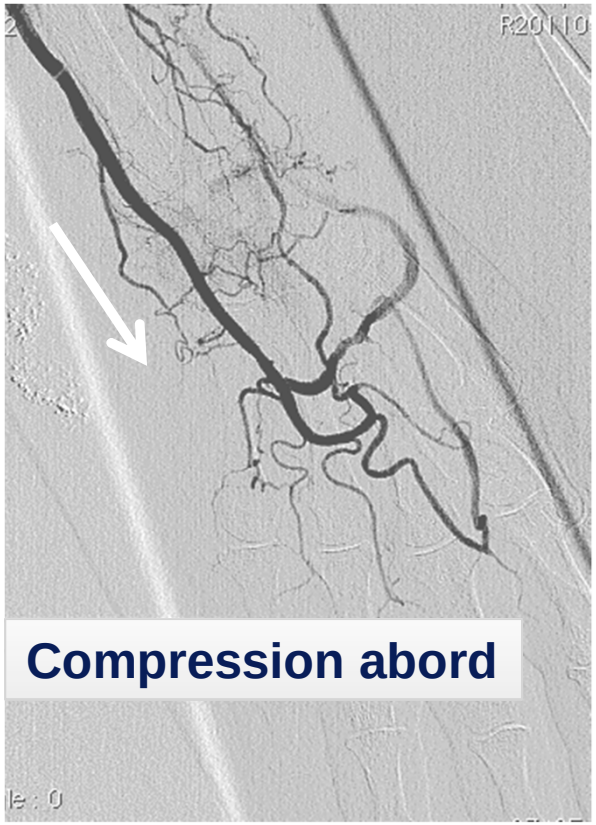

Compression abord

Ischémie digitale et douleurs nocturnes

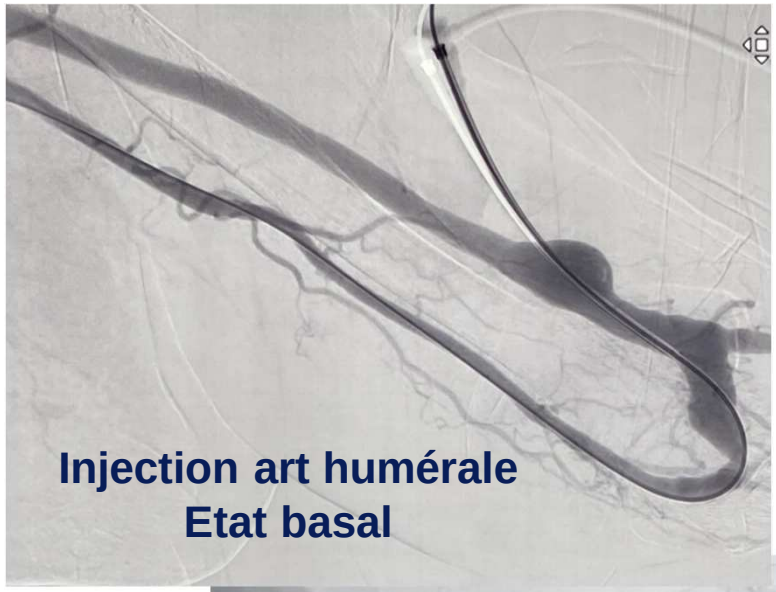

Injection art humérale
Etat basal

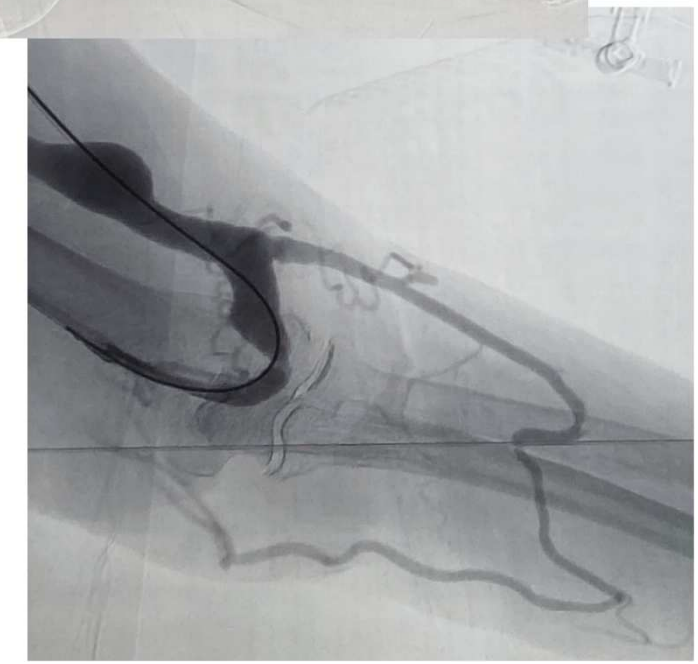

Compression de l’abord



1. Prolongation de l’abord





2. FAV ulnaire

- Pour bien agir il faut comprendre = bien explorer !
  - Echographie Doppler : sténoses, débit et mesures de pressions digitales
  - Artériographie + fistulographie : du TABC à la VCS ++
- Ne pas nuire en majorant le vol !
- Angioplastie d'un obstacle sur l'artère en amont de l'anastomose
- Traitement endovasculaire redistribuant le flux artériel vers la main
  - Angioplastie
  - Ligature d'une FAV résiduelle
  - Occlusion de l'artère radiale distale
- Traitement endovasculaire après chirurgie pour ischémie :
  - Transposition (récurrente radiale, RUDI, ….)
  - DRIL
- En dernier recours, occlusion endovasculaire de l'abord en cas de contre indication à une fermeture chirurgicale

« Mieux vaut prévenir que guérir »

62 ans, diabétique insulino-dépendant, poly vasculaire

FAV basilique droite superficialisée en **hyper pression**

ED : hypo débit à 140 ml/mn

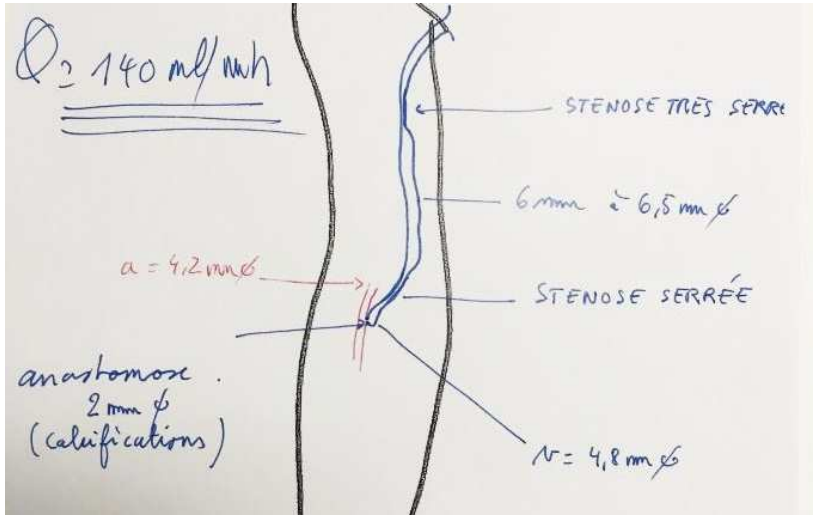





Final après angioplastie 6 mm
Sur les 2 sites



CI à l'angioplastie de la sténose protectrice
de la sténose de la veine juxta anastomotique !!

Depuis 5 ans, angioplastie tous les 6 à 12 mois de la sténose à la portion haute de superficialisation sans récidive d'ischémie de main ou de troubles trophiques

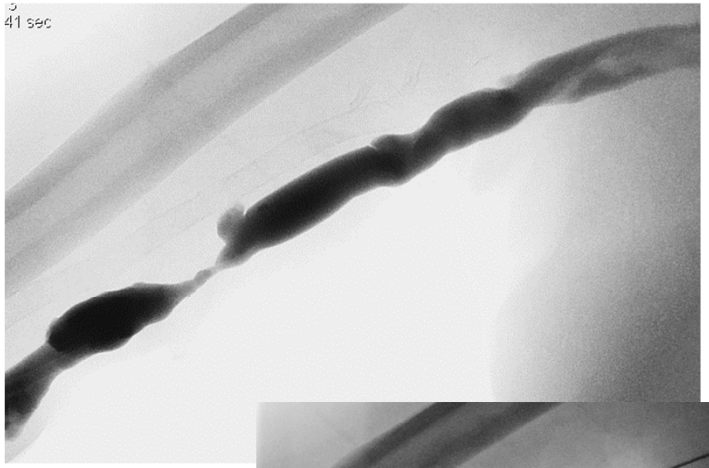

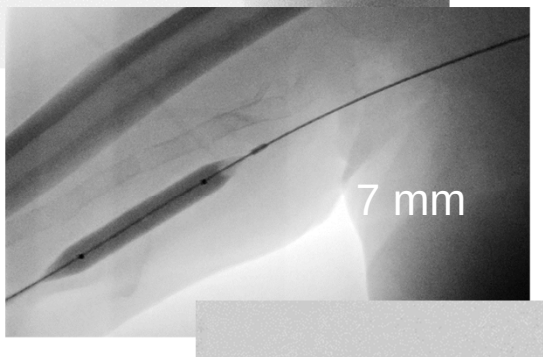

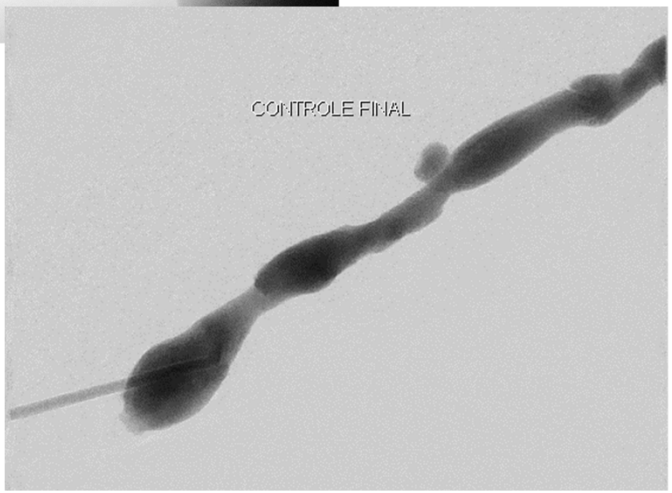

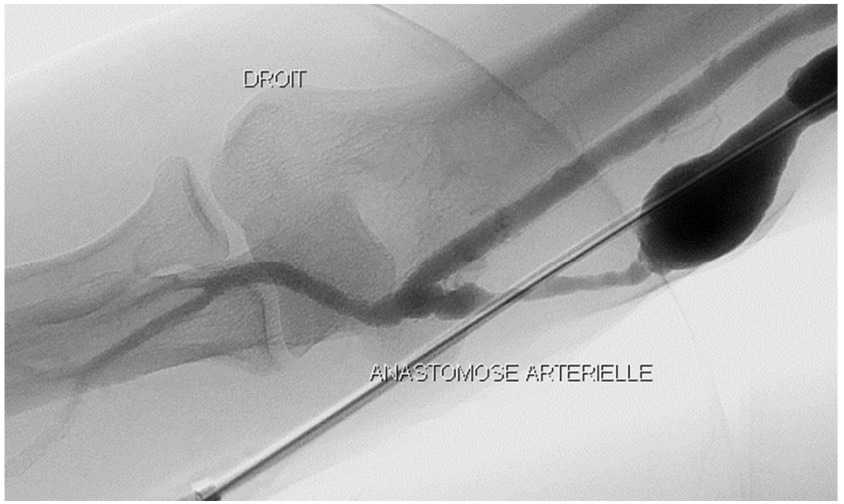

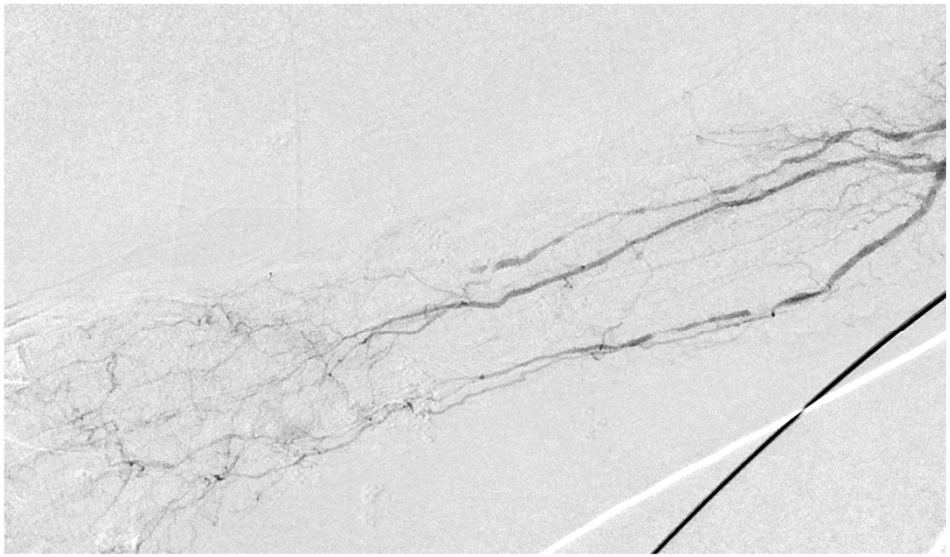

Avril 2022

- Pour bien agir il faut comprendre = bien explorer !
  - Echographie Doppler : sténoses, débit et mesures de pressions digitales
  - Artériographie + fistulographie : du TABC à la VCS ++
- Ne pas nuire en majorant le vol !
- Angioplastie d'un obstacle sur l'artère en amont de l'anastomose
- Traitement endovasculaire redistribuant le flux artériel vers la main
  - Angioplastie
  - Ligature d'une FAV résiduelle
  - Occlusion de l'artère radiale distale
- Traitement endovasculaire après chirurgie pour ischémie :
  - Transposition (récurrente radiale, RUDI, ….)
  - DRIL
- En dernier recours, occlusion endovasculaire de l'abord en cas de contre indication à une fermeture chirurgicale

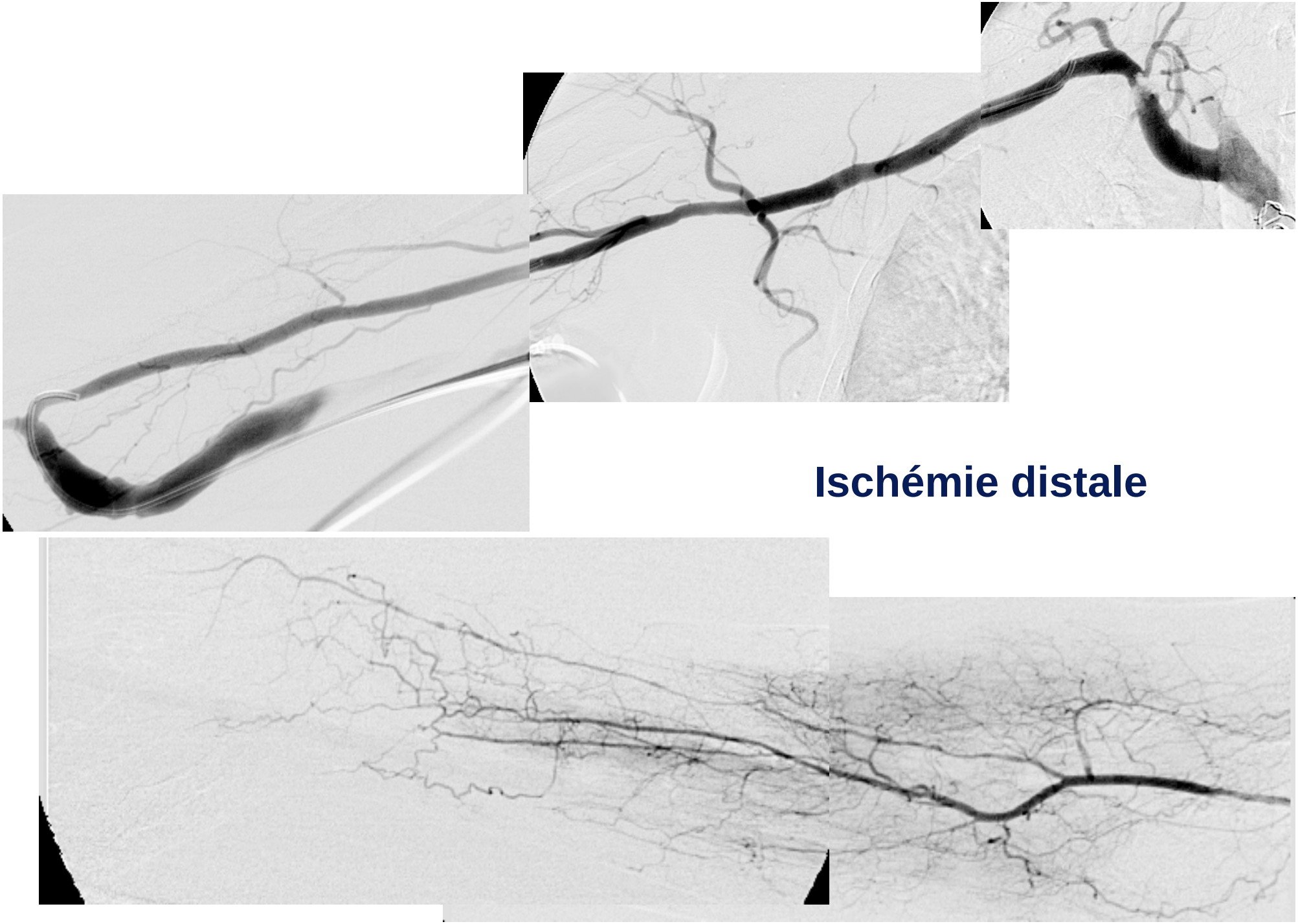

Ischémie distale

Disparition de la symptomatologie après angioplastie + stent





Abord en hypo débit avec ischémie de la main





Abord radial en hypo débit
avec ischémie de main

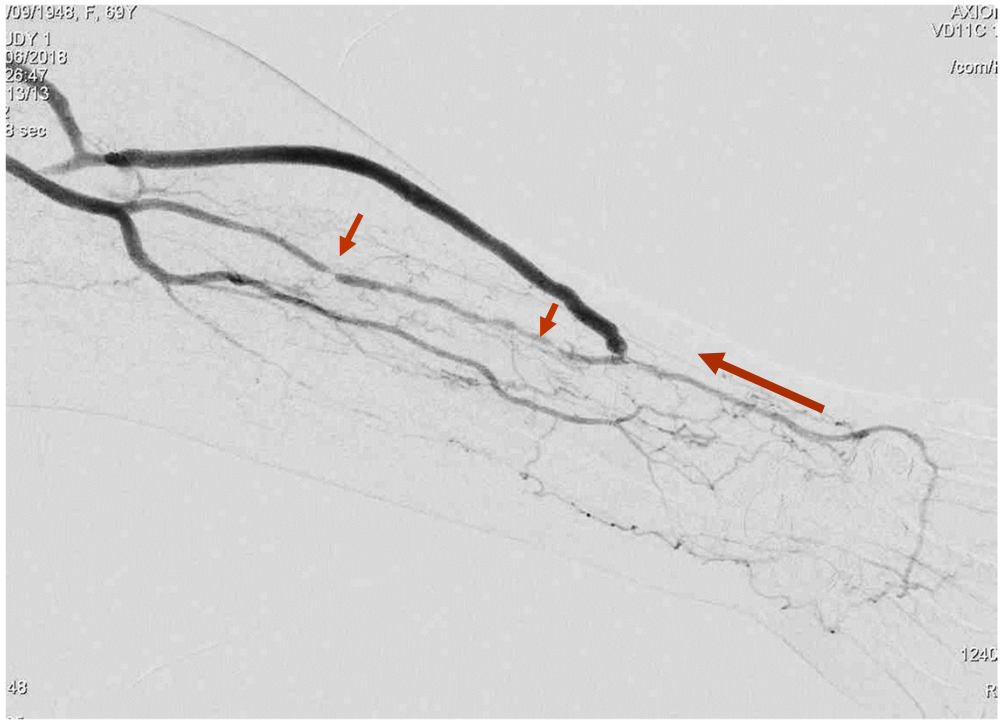



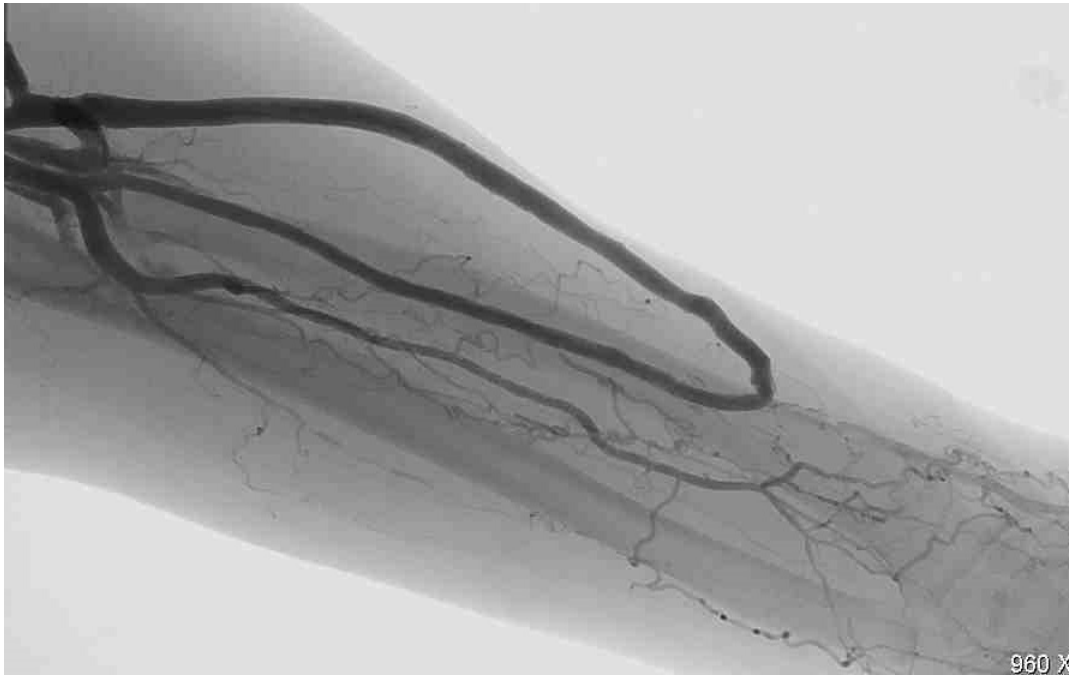

Hypo-débit et douleurs permanente de la main depuis 3 semaines
Echo-Doppler : occlusion segmentaire artère radiale proximale avec débit 350 ml/mn



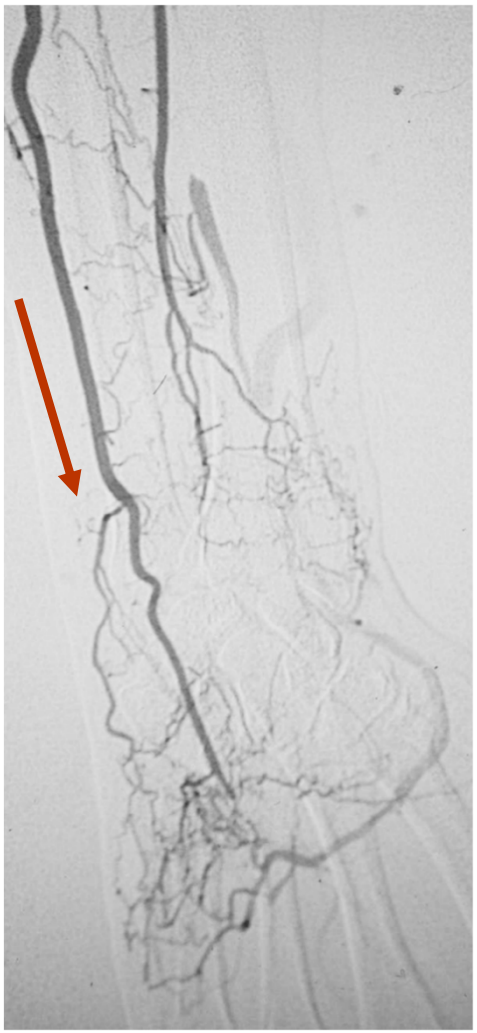

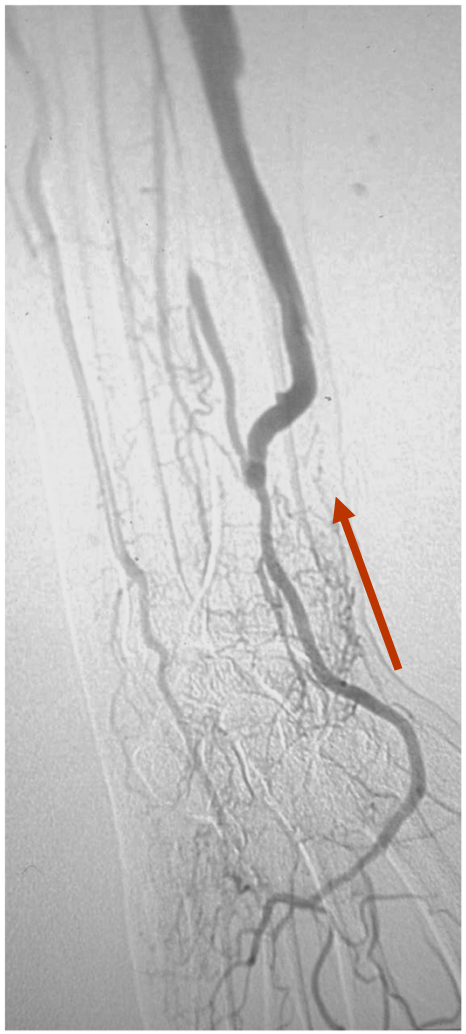



- Pour bien agir il faut comprendre = bien explorer !
  - Echographie Doppler : sténoses, débit et mesures de pressions digitales
  - Artériographie + fistulographie : du TABC à la VCS ++
- Ne pas nuire en majorant le vol !
- Angioplastie d'un obstacle sur l'artère en amont de l'anastomose
- Traitement endovasculaire redistribuant le flux artériel vers la main
  - Angioplastie
  - Ligature d'une FAV résiduelle
  - Occlusion de l'artère radiale distale
- Traitement endovasculaire après chirurgie pour ischémie :
  - Transposition (récurrente radiale, RUDI, ….)
  - DRIL
- En dernier recours, occlusion endovasculaire de l'abord en cas de contre indication à une fermeture chirurgicale

1. angioplastie d'une artère n'alimentant pas en direct la FAV

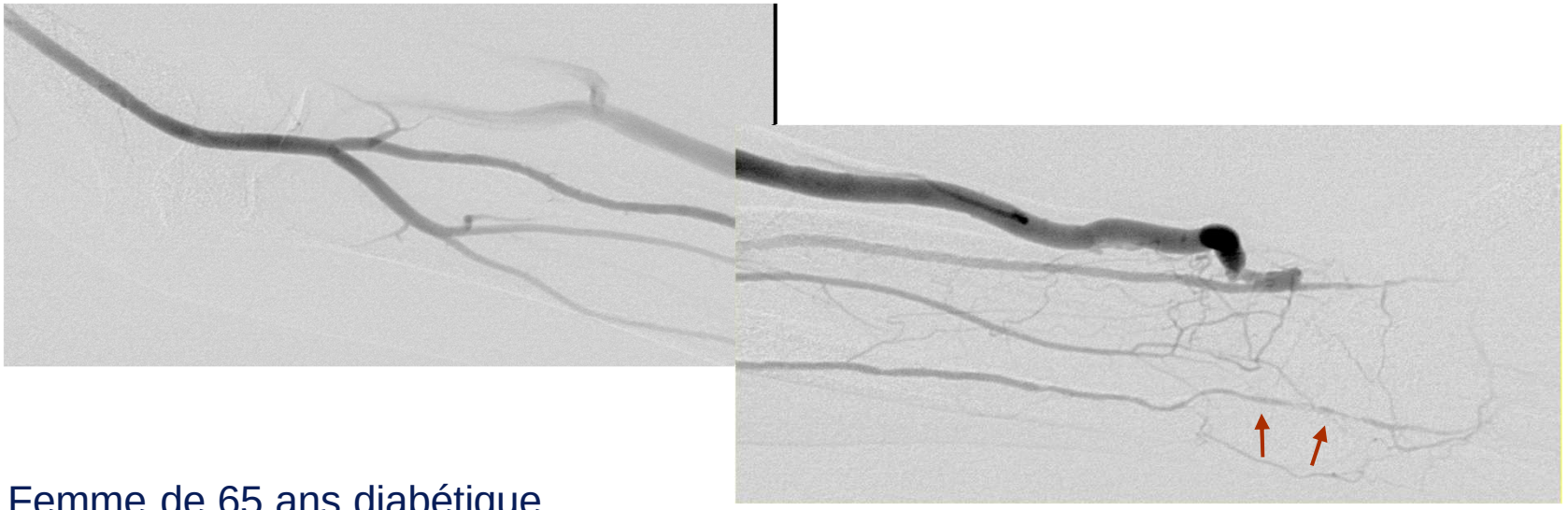

Femme de 65 ans diabétique
FAV créée depuis 14 mois

Ischémie distale + trouble trophique du pouce gauche - débit : 380 ml/min

Radiocephalic Fistula Complicated by Distal Ischemia: Treatment by Ulnar Artery Dilatation

Alain Raynaud · Luigi Novelli · Xavier Rovani · Thierry Carreres · Pierre Bourquelot · Alain Hermelin · C. Angel · B. Beyssen

Cardiovasc Intervent Radiol (2010) 33:223–225



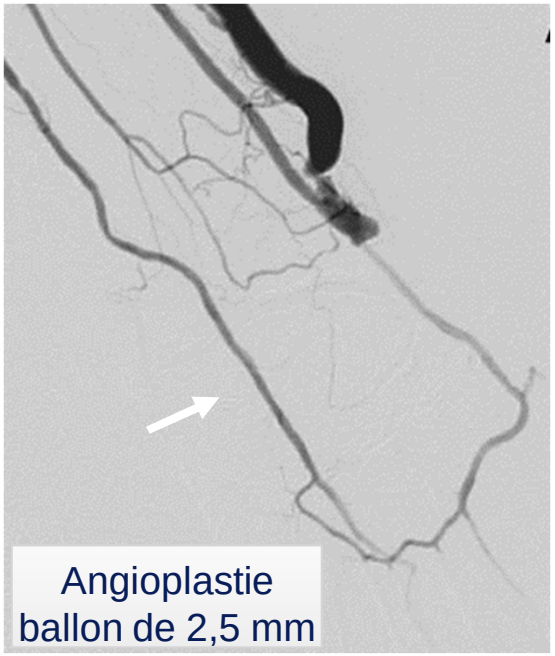

Angioplastie
ballon de 2,5 mm





Occlusion de l’artère cubitale à l’avant bras avec au poignet une artère perméable

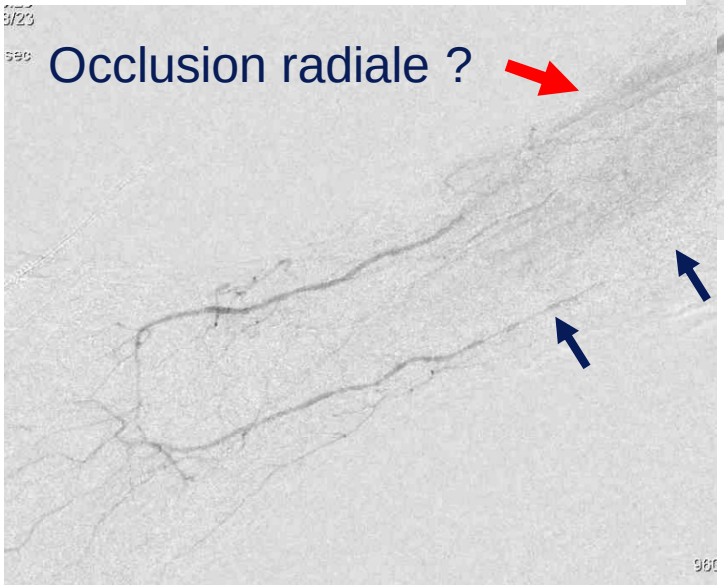

La majoration du débit dans l’artère dilatée (vers la FAV et vers les artères digitales) diminue les risques de thrombose +++

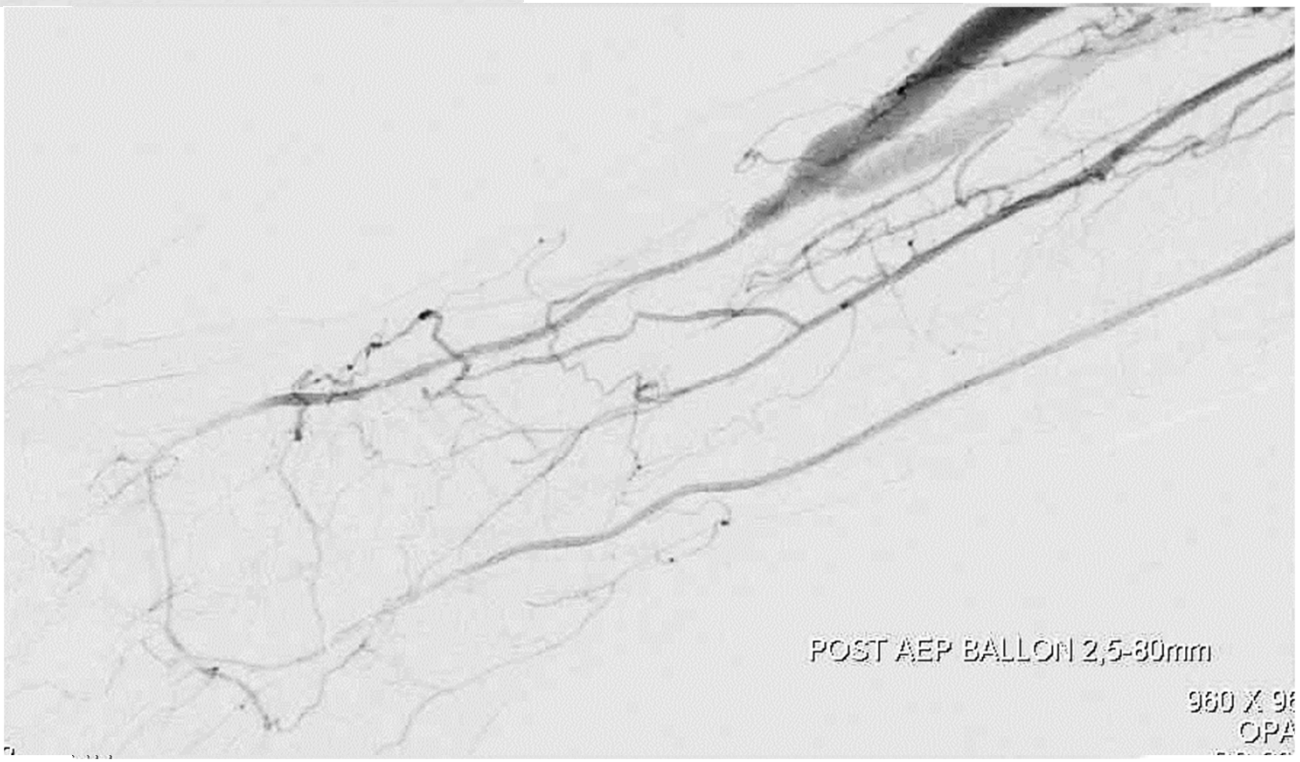

2. Eliminer une FAV résiduelle d'un ancien abord

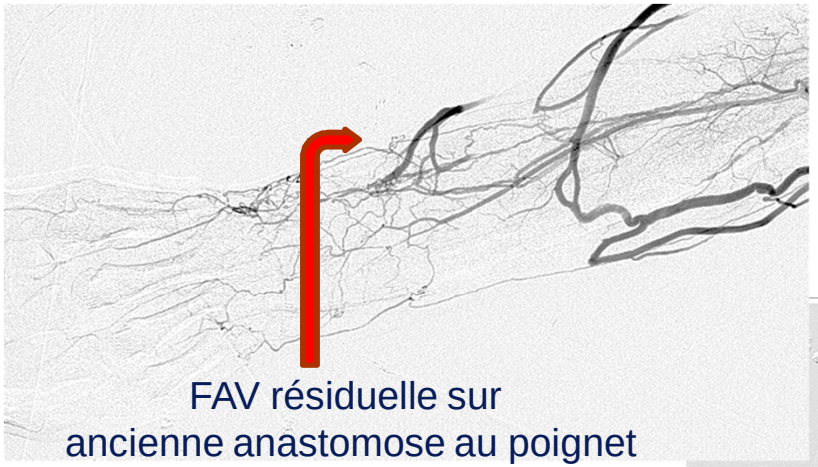

FAV résiduelle sur
ancienne anastomose au poignet

Douleurs nocturnes insomniantes

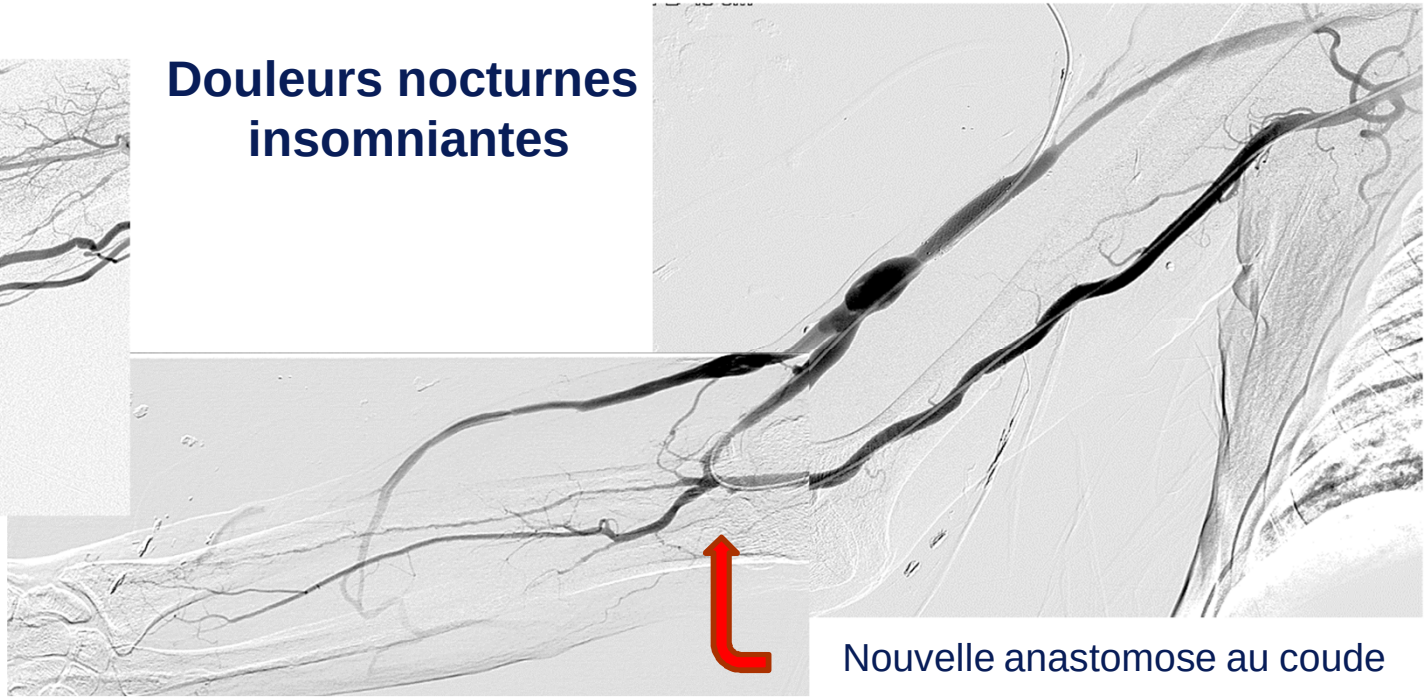

Nouvelle anastomose au coude

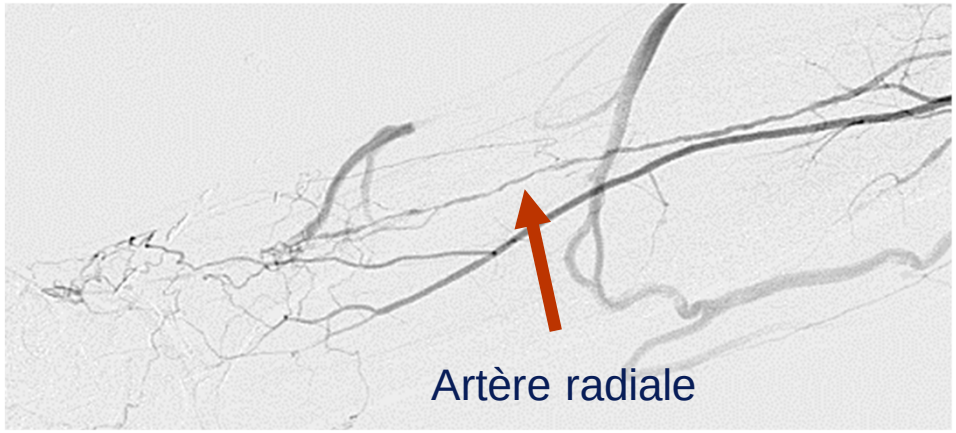

Artère radiale



Angioplastie par ballon
de l'artère radiale



Embolisation FAV par coils après cathétérisme par un micro KT Progreat 2,7

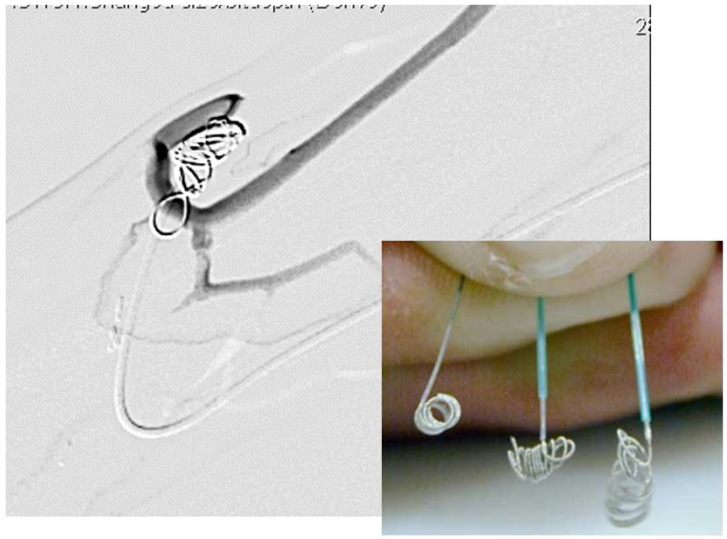

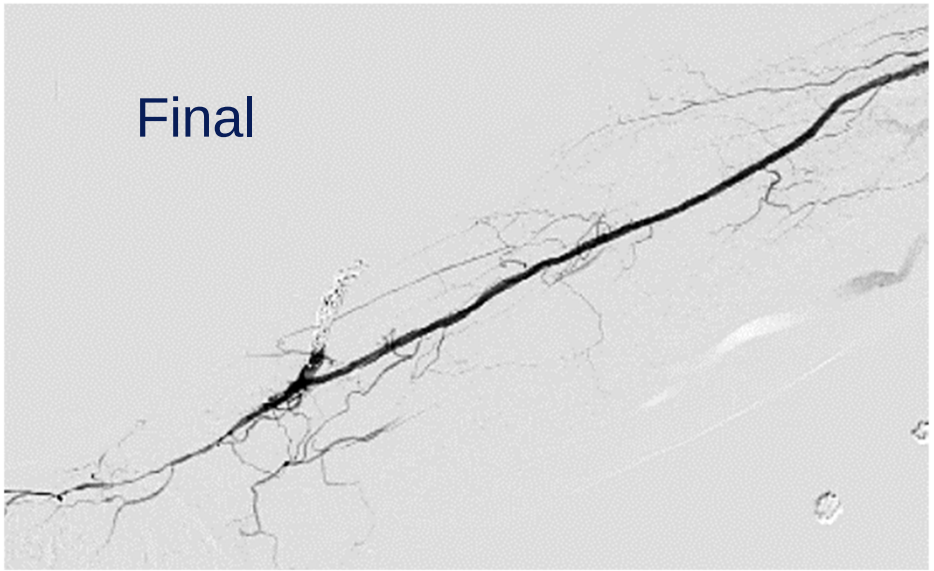

3. suppression du vol par occlusion de l’artère radiale distale (LARD)

- Un Echo Doppler est indispensable :
  - Débit de fistule conservé > 500 – 600 ml
  - Prise de pression distale +++ : élévation significative lors de la compression de l’artère radiale distale
- Artériographie à l’état basal et avec compression

Occlusion d’une artère pour ischémie distale : un paradoxe !



A discuter avec le néphrologue et le chirurgien ++++
en faisant la part entre vol et artérite distale

Ligature de l’artère en aval de l’anastomose par embolisation

- Fistule radio céphalique chez une patiente de 73ans
- Ischémie de main avec des douleurs insomniantes
- ED : débit à 600 ml/mn et **pressions digitales s’élevant de 60 à 110 mm Hg** après compression de l’artère radiale distale ++

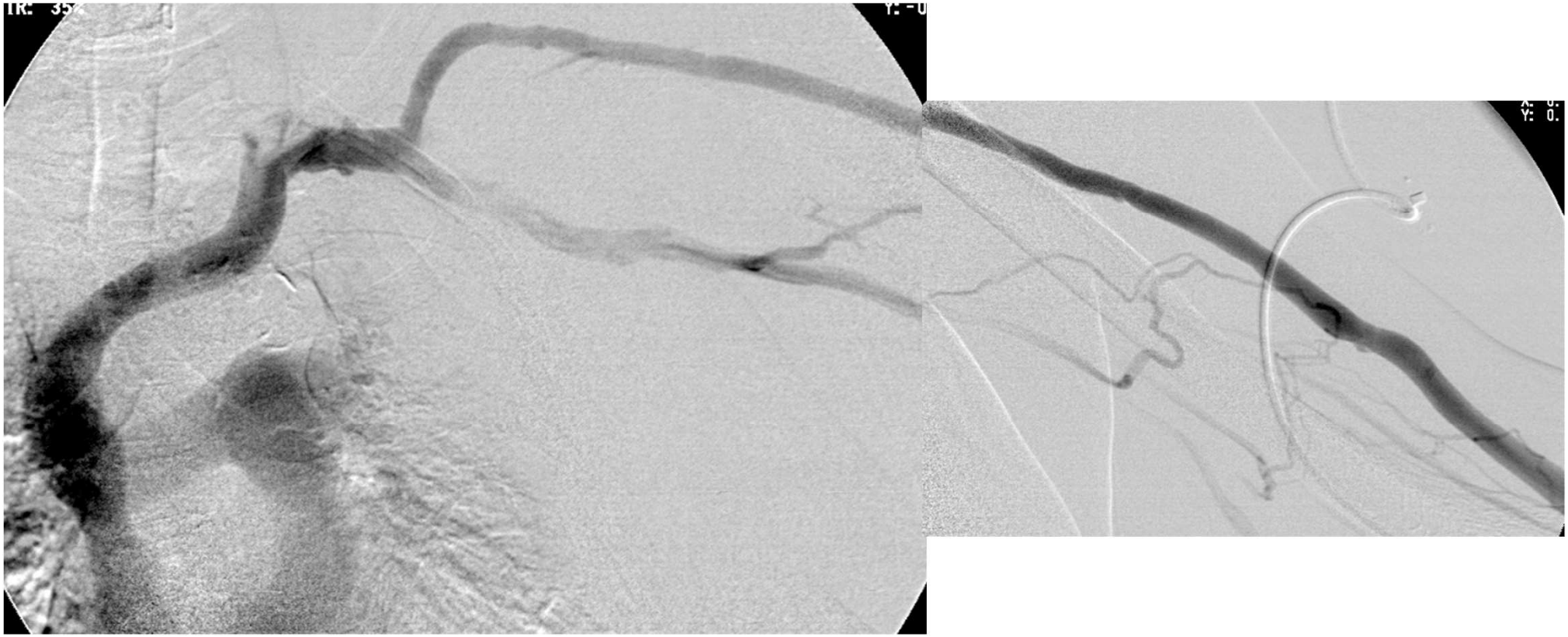

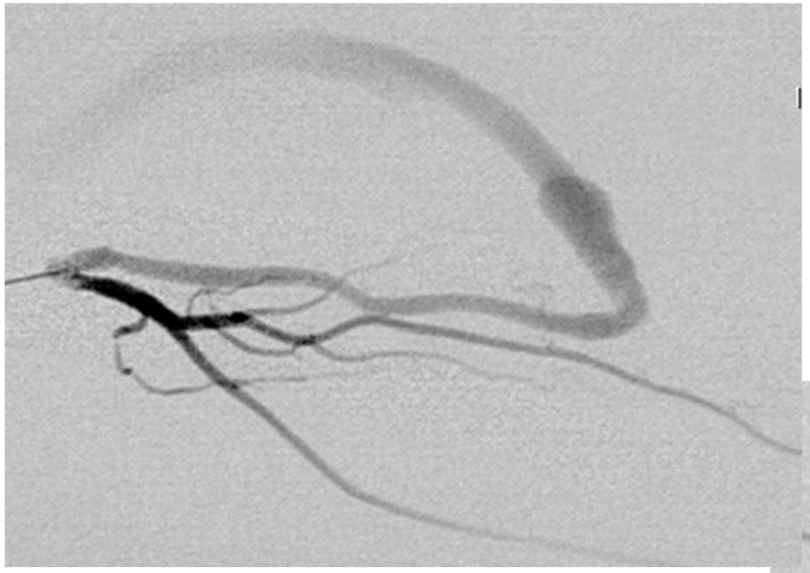

* collatéralité de l’artère interosseuse vers la radiale distale majorant le vol

Flux rétrograde dans l’artère radiale distale

*

Occlusion ulnaire

Mesure des pressions dans l’artère radiale distale avec un ballon coaxial

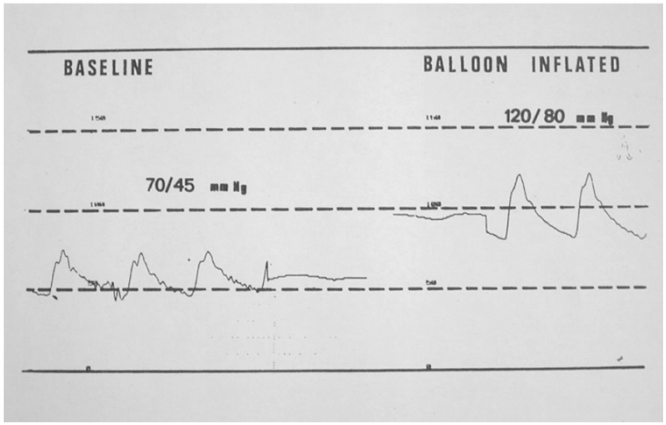

Artériographie d'un abord distal à l'avant bras : quantification du vol et évaluation des chances de succès d'une LARD



Ann Vasc Surg. 1999 Nov;13(6):618-21.

Preoperative assessment of the efficacy of distal radial artery ligation in treatment of steal syndrome complicating access for hemodialysis.

Chemla E, Raynaud A, Carreres T, Sapoval M, Beyssen B, Bourguelot P, Gaux JC.

Department of Cardiovascular Radiology, Hôpital Broussais, Paris, France.

Abstract

Hand ischemic steal syndrome due to a forearm arteriovenous fistula is a rare occurrence. We report here a case in which we applied a new diagnostic method to assess the efficacy of distal radial ligation to treat this syndrome. A favorable comparison of distal radial artery pressure measurements before and after temporary occlusion of the artery with a balloon catheter indicated that perfusion of the hand would be dramatically improved after surgical artery ligation.

PMID: 10541617 [PubMed - indexed for MEDLINE]

Embolisation avec un plug IV



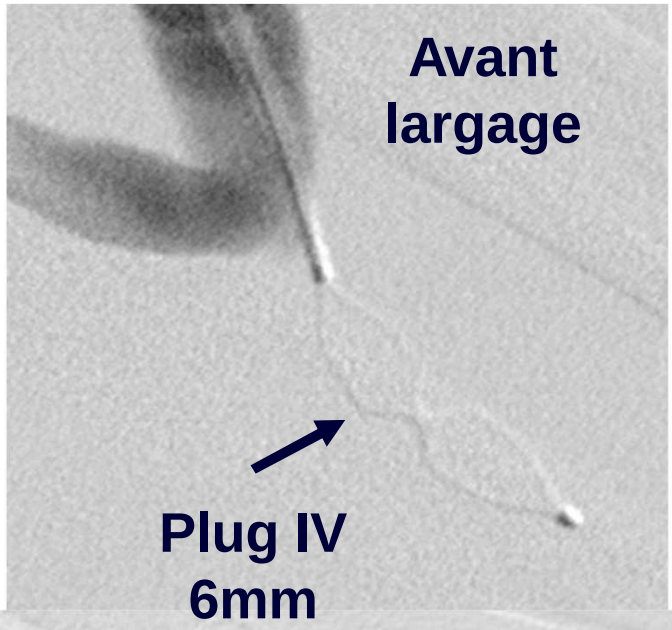

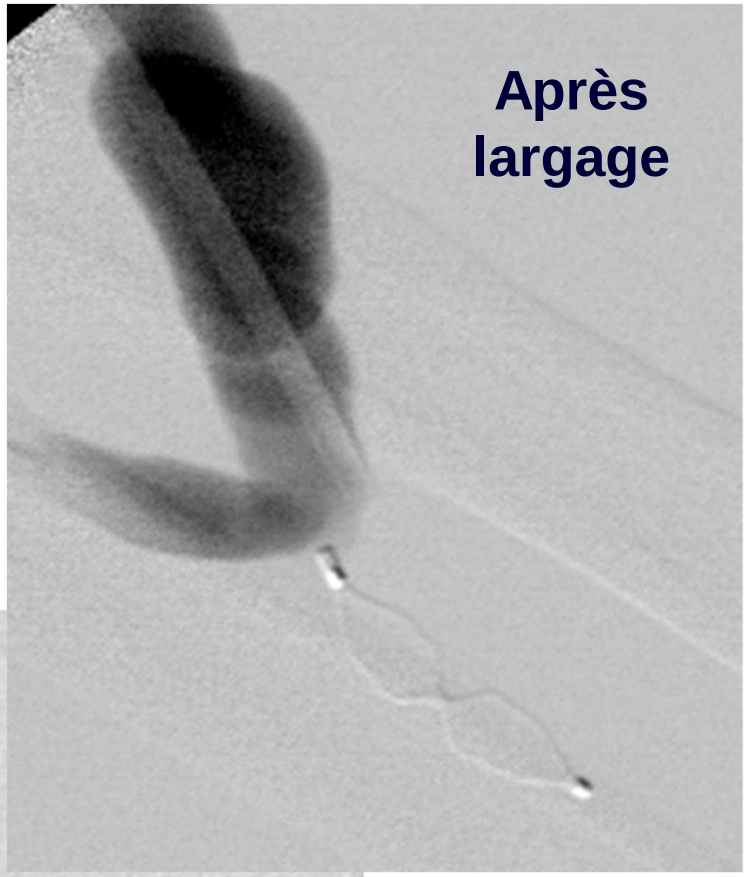

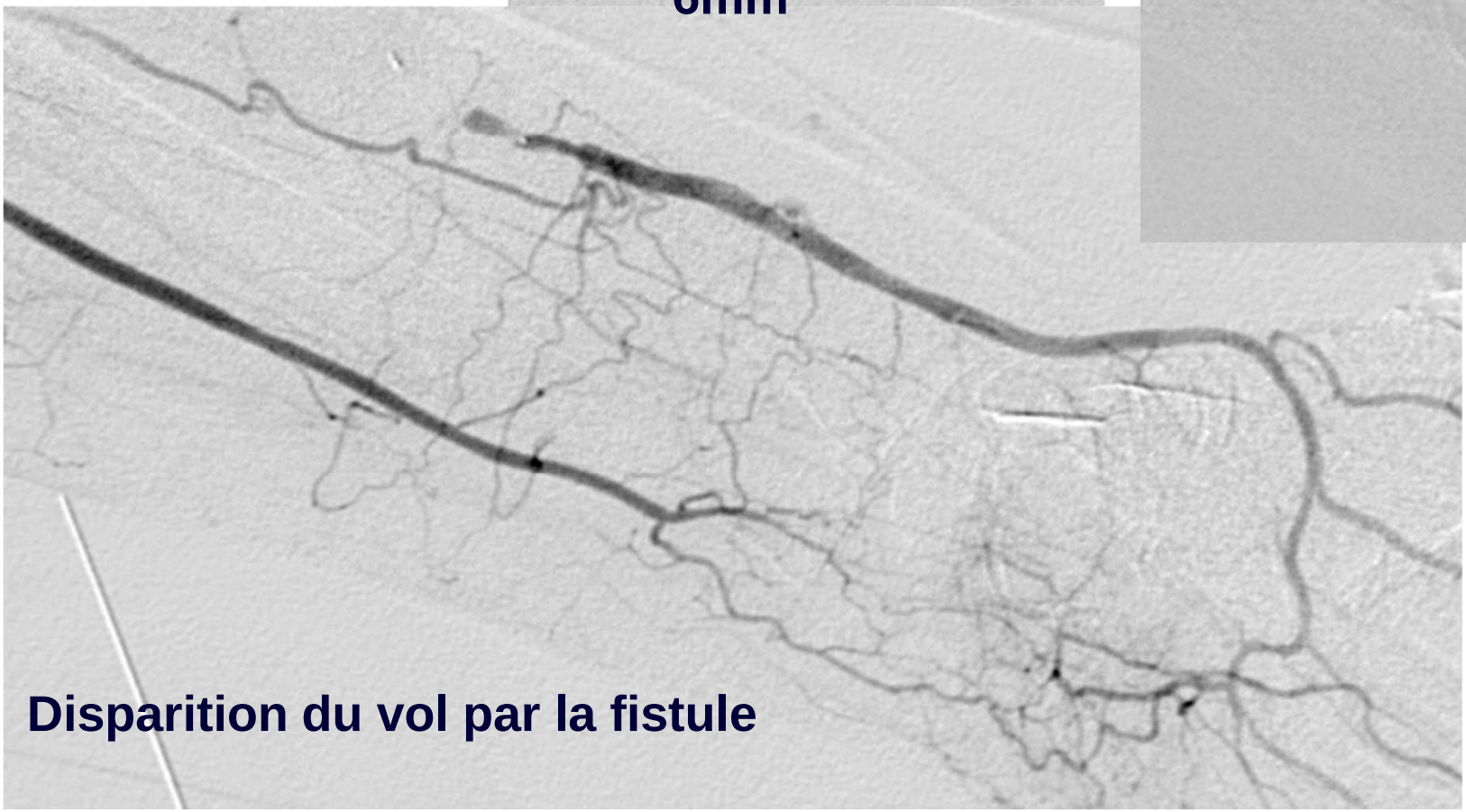

- Pour bien agir il faut comprendre = bien explorer !
  - Echographie Doppler : sténoses, débit et mesures de pressions digitales
  - Artériographie + fistulographie : du TABC à la VCS ++
- Ne pas nuire en majorant le vol !
- Angioplastie d'un obstacle sur l'artère en amont de l'anastomose
- Traitement endovasculaire redistribuant le flux artériel vers la main
  - Angioplastie
  - Ligature d'une FAV résiduelle
  - Occlusion de l'artère radiale distale
- Traitement endovasculaire après chirurgie pour ischémie :
  - Transposition (récurrente radiale, RUDI, ….)
  - DRIL
- En dernier recours, occlusion endovasculaire de l'abord en cas de contre indication à une fermeture chirurgicale

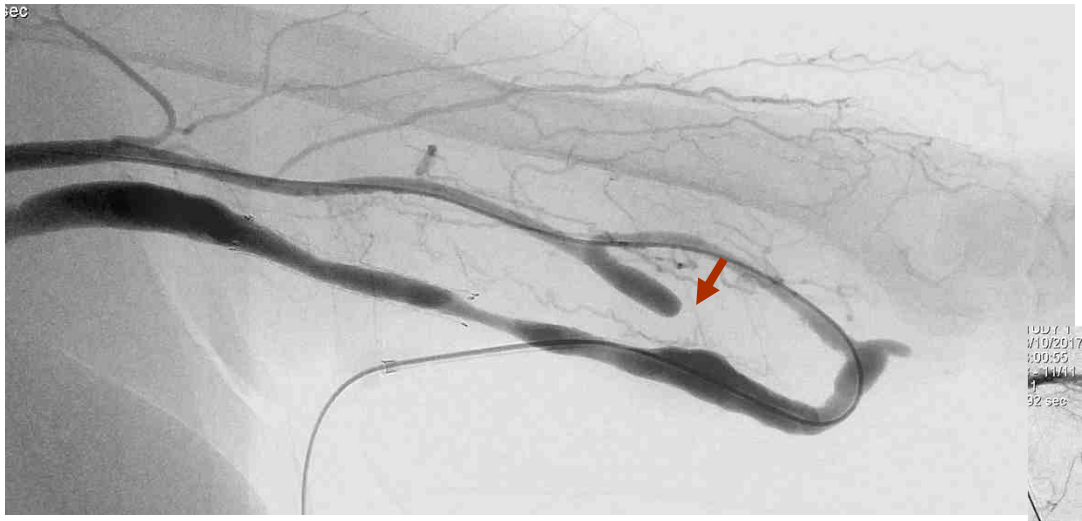

Occlusion du DRIL avec récidive des troubles trophiques

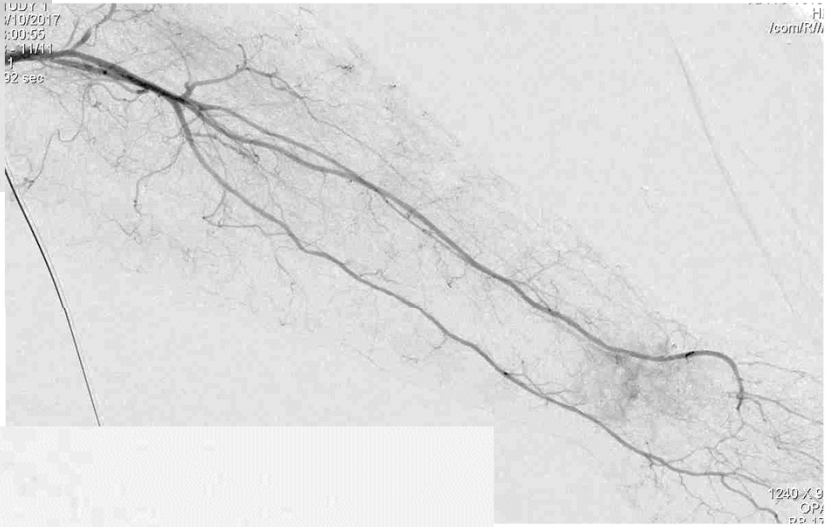

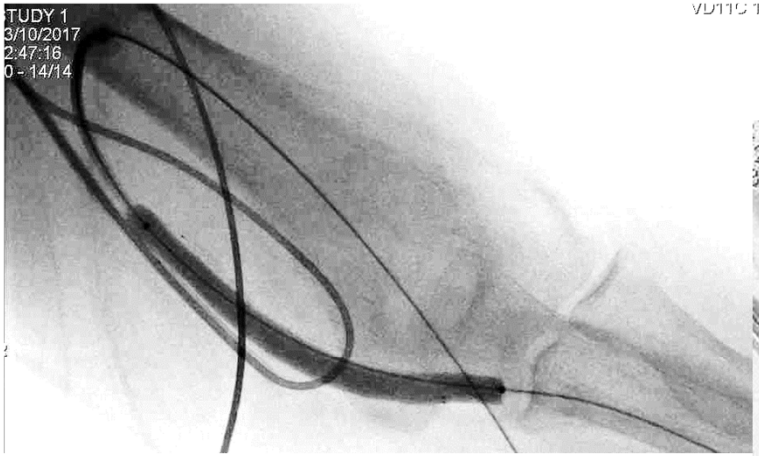

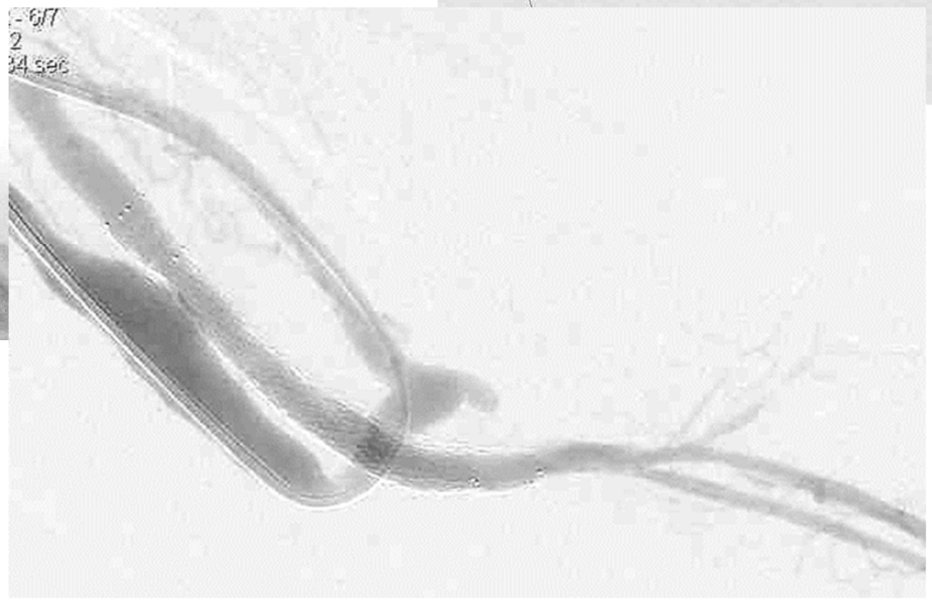

Angioplastie par ballon + stent pour dégâts pariétaux obstructifs

- Pour bien agir il faut comprendre = bien explorer !
  - Echographie Doppler : sténoses, débit et mesures de pressions digitales
  - Artériographie + fistulographie : du TABC à la VCS ++
- Ne pas nuire en majorant le vol !
- Angioplastie d'un obstacle sur l'artère en amont de l'anastomose
- Traitement endovasculaire redistribuant le flux artériel vers la main
  - Angioplastie
  - Ligature d'une FAV résiduelle
  - Occlusion de l'artère radiale distale
- Traitement endovasculaire après chirurgie pour ischémie :
  - Transposition (récurrente radiale, RUDI, ….)
  - DRILL
- En dernier recours, occlusion endovasculaire de l'abord en cas de contre indication à une fermeture chirurgicale

Homme de 51 ans diabétique.

Fistule brachio-basilique compliquée d’ischémie distale avec troubles trophiques (main et avant bras).





- Lésions ischémiques sévères au niveau de l’anastomose
- Contre indication à un un abord chirurgical (P Bourquelot)



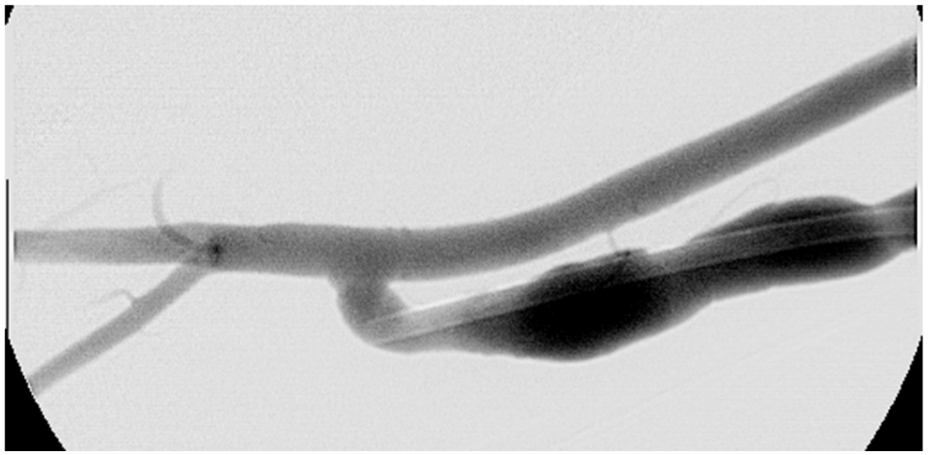



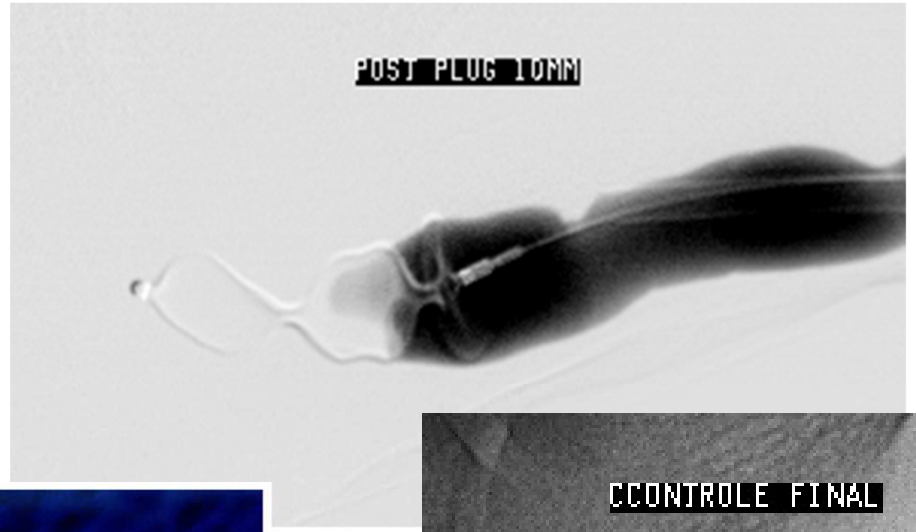
POST PLUG 10MM



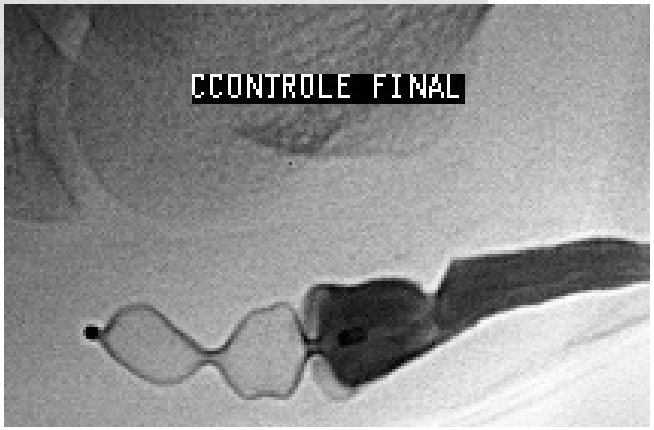
CCONTROLE FINAL

FAV brachiale

Ischémie de main et stratégie thérapeutique

Elle sera fonction du débit de l'abord et de la présence ou non de sténoses artérielles

	< 400 ml	**400 – 800 ml**	**> 800 ml**
Sténose artérielle serrée proximale	Angioplastie dans un 1er temps		
Pas de sténose	Fermeture de l'abord	DRIL ou prolongation … récurrente radiale ?	Réduction chirurgicale du débit

FAV au poignet

Ischémie de main et stratégie thérapeutique

Elle sera fonction du débit de l'abord et de la présence ou non de sténoses artérielles

	< 400 ml	**400 – 800 ml**	**> 800 ml**
Sténose en amont de l'anastomose ou de l'artère opposée	Angioplastie dans un 1er temps		
Pas de sténose	Fermeture de l'abord	LARD à discuter	Réduction du débit ?

Conclusion

- **L'ischémie distale est une complication rare mais grave de plus en plus fréquente (vieillissement de la population, augmentation du pourcentage de diabétiques)**
- **Le couple échographie-doppler (mesure du débit ++ et prise des pressions digitales) et artériographie précisent les mécanismes de l'ischémie.**
- **L'artériographie objective le vol et la cinétique des flux (à l'état basal et après compression de l'abord) et recherche une sténose ou une occlusion ….. Elle est indispensable !!**
- **Ces explorations permettent d'adapter la stratégie avec la possibilité d'effectuer un geste thérapeutique dans le même temps en ambulatoire**



JC Gaux



1991 Broussais



A Raynaud



Luc

HAND ISCHEMIA IN PATIENTS WITH AV ACCESS

RISK FACTORS

- Diabetes
- Female
- Age > 65y
- CAD/PAD
- Smoking
- Multiple previous accesses

PATHOGENESIS

- Arterial collateral branches
- Distal arteriopathy
- High flow fistula with steal
- Sudden drop in distal arterial pressure
- Diseased feeding (inflow) artery

SYMPTOMS

- *Pain*
- *Numbness*
- *Coldness*

SIGNS

- *Pale fingers*
- *Cyanosis*
- *Tissue necrosis*



HAND ISCHEMIA

- *Stage I* — *Pale/cool hand, no pain*
- *Stage IIa* — *Tolerable pain*
- *IIb* — *Intolerable pain*
- *Stage III* — *Rest pain/motor function loss*
- *Stage IVa* — *Limited tissue loss*
- *IVb* — *Irreversible tissue loss +significant loss of function*

DIFFERENTIAL DIAGNOSES

- **Carpal tunnel syndrome**
- Destructive arthropathy
- Peripheral neuropathy
- Reflex sympathetic dystrophy

MANAGEMENT

- Diseased feeding artery - PTA
- Stage I/IIa — Conservative
- Stage IIb/III — ↓flow- revascularization; ↑flow – banding
- Stage IV — Ligation

Infographic by Dr Pallavi Prasad MD, DNB(neph) @DrPallaviPrasad

PTA: percutaneous transluminal angioplasty, PAD: peripheral artery disease