

Ischémie liée à l'abord :
algorithme de traitement

Dr Serge DECLEMY

Chirurgien vasculaire

CHU de Nice

SFAV 2025

ISCHEMIES

ISCHEMIES d'ORIGINE ARTERIELLE

Stade 1 : Main pâle, froide, engourdie. PAS DE DOULEUR.
Stade 2 : Main douloureuse à l'effort ou pendant la dialyse.
Stade 3 : Main douloureuse en permanence.
Stade 4 : Troubles trophiques



➡ **TRAITEMENT URGENT**

Pressions digitales (<60mmHg)
Et/ou index bras/doigt <0,6
=

Hypoperfusion distale

Pléthysmographie



ISCHEMIES

2 étiologies parfois intriquées :

Athérosclérose et artériosclérose

Artériopathie oblitérante

Hyperdébit (débit >1000-1500mL/min)

Hémodétournement

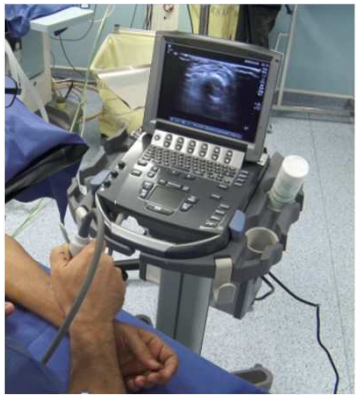

Demander un échodoppler avec :

- **Mesure du débit (dans l'artère humérale)**
- **Examen artériel : ne pas oublier l'amont!**
- **Avant et après compression de la FAV**

ISCHEMIES

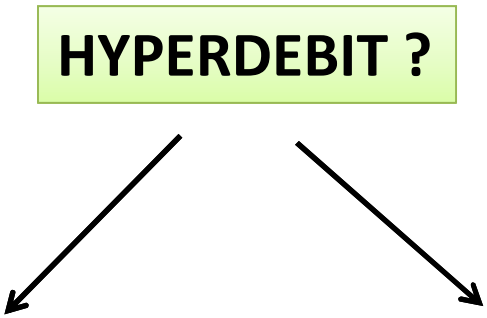

Réduire le débit de la FAV ·····> **Revasculariser la main**

(Plutôt rare à l'avant bras)

ISCHEMIES SANS HYPERDEBIT

REVASCULARISATION DE LA MAIN :

Apporter plus de 50mmHg de pression sanguine à la main

Poignet

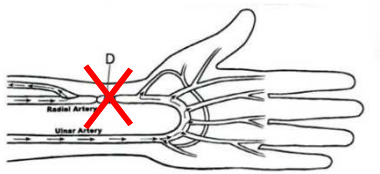

Ligature radiale distale (Storey)

Coude

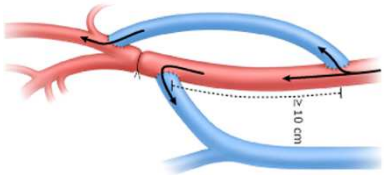

Distal Revascularisation Interval Ligation



Angioplasties +++

Si impossible et risque de perte de membre : ligature de l'accès

ISCHEMIES

AVEC NECESSITE DE REDUCTION DU DEBIT :

Limiter l'hémodétournement

La stratégie dépend entre autres de la localisation de la FAV

Poignet

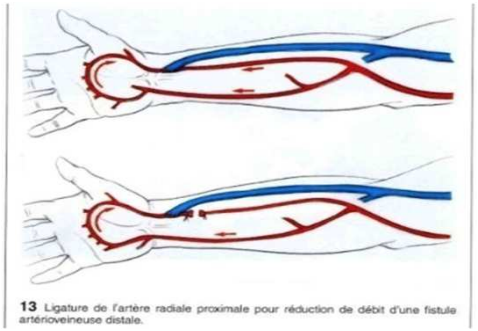

13 Ligature de l'artère radiale proximale pour réduction de débit d'une fistule artérioveineuse distale.

Ligature de l'artère radiale proximale

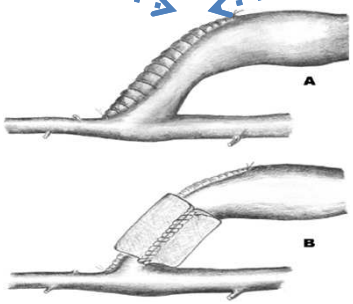

Banding

Coude

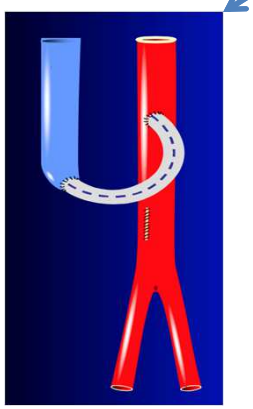

Proximalisation de l'anastomose

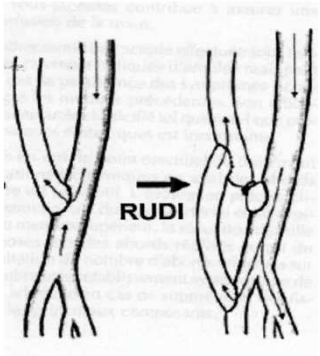

Revision Using Distal Insertion (RUDI)

LIGATURE DE L'ARTÈRE RADIALE DISTALE

Storey
Röhl

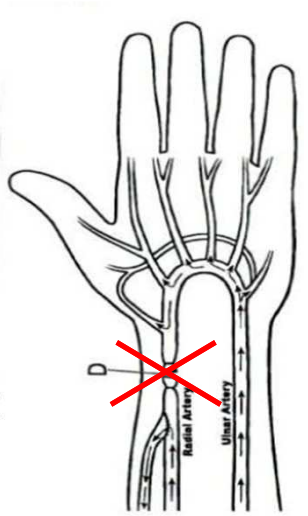

Quand ?

- **FAV radio-céphalique latéro-terminale ou latéro-latérale**
- Ischémie distale par hémodétournement
- Arcade palmaire et a. ulnaire perméables et de bonne qualit
- A. Radiale de bonne qualité

!!! Bilan : échographie et pléthysmographie !!!

Comment ?

- Abord chirurgical ouvert (*ou endovasculaire : plug vasculaire*)
- Ligature de l'artère radiale au plus près de l'anastomose

Quel résultat ?

- Les flux sont séparés :

Ulnaire → main
Radiale → FAV

Risque : Aggravation si bilan erroné !

DRIL
Distal Revascularisation, Interval Ligation

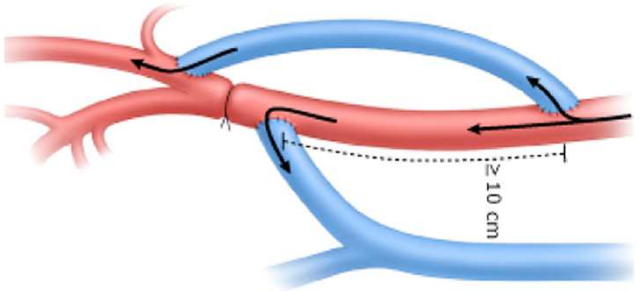

Quand ?

- Accès vasculaire au pli du coude
- Ischémie par hémodétournement
- Artères de l'avant bras perméables

Comment ?

- Utiliser la veine saphène pour un pontage entre l'a. humérale proximale et distale (ou l'origine des artères de l'avant-bras)
- Alternative : veine basilique, PTFE, allogreffes saphènes
- **Longueur minimale de 10cm**
- Ligature de l'artère brachiale juste après l'anastomose

Quel résultat ?

- Proximalisation de l'apport artériel à la main (**la main « se sert en premier** »)
- *Risque : thrombose du pontage*

ANGIOPLASTIES ARTÉRIELLES



Quand ?

- Tout type d'abord vasculaire
- Ischémie avec lésions athéromateuses artérielles
- → De l'artères sous-clavière à la main

Comment ?

- Abord ou ponction humérale
- Artères de l'avant-bras : ballon de 3-4 mm

+/- réduction de débit par autre technique

Quel résultat ?

- Bon résultat pour les artères proximales
- Plus temporaire pour les artères distales

LIGATURE DE L'ARTÈRE RADIALE PROXIMALE



Quand ?

- FAV radio-céphalique
- Hyperdébit : hémodétournement (2/3 radial, 1/3 ulnaire)
- Artères saines par définition...

!!! Bilan : échographie et pléthysmographie !!!

Comment ?

- Abord chirurgical ouvert (*ou endovasculaire : plug vasculaire*)
- Ligature de l'artère radiale juste avant l'anastomose

Quel résultat ?

- Bon résultat sur l'hyperdébit
- *Risque : perte de l'artère radiale (douloureux)*

BANDING

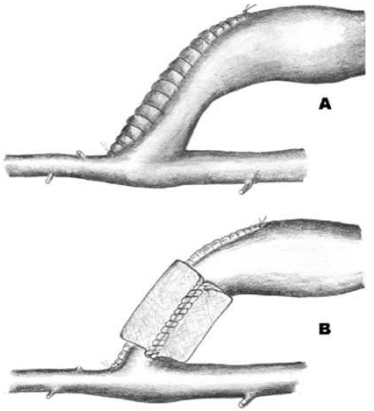

Quand ?

- Tout type de FAV
- Hyperdébit avec gros diamètre anastomotique

Comment ?

- Raphie simple, calibré sur ballon ou dilatateur (4mm)
- Wrap prothétique sur 2cm pour maintenir le calibre
- Eviter le fil simple...

Quel résultat ?

- Technique difficile : Bon résultat si c'est parfait
- Risque : inefficacité ou thrombose...

PROXIMALISATION DE L'ANASTOMOSE (PAI – PAVA – PAVA-like)

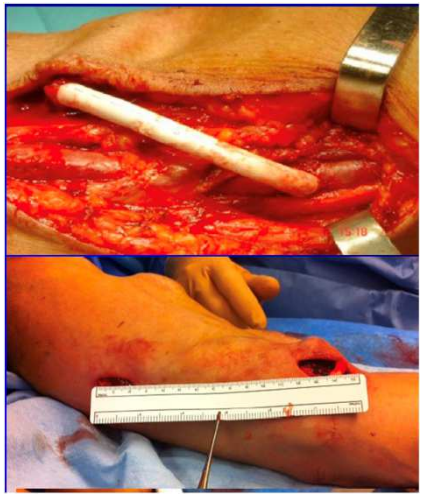

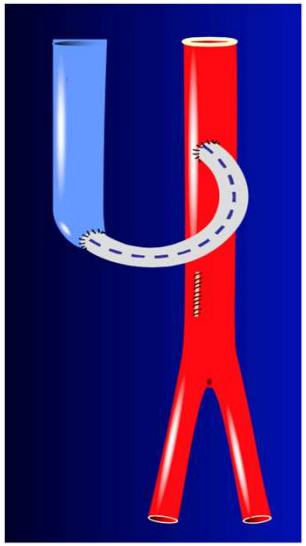

Courtesy Pr. Carmine Sessa

Quand ?

- FAV au pli du coude
- Hyperdébit

Comment ?

- Ligature post-anastomotique de la veine
- Puis pontage calibré en prothèse 4 à 5mm entre l'artère brachiale proximale et le segment veineux de la FAV
- Longueur variable selon le débit

Quel résultat ?

- Bon résultat sur le débit
- Risque : sténose anastomotique et thrombose du pontage

RUDI
Revision Using Distal Insertion

= distalisation de l'anastomose

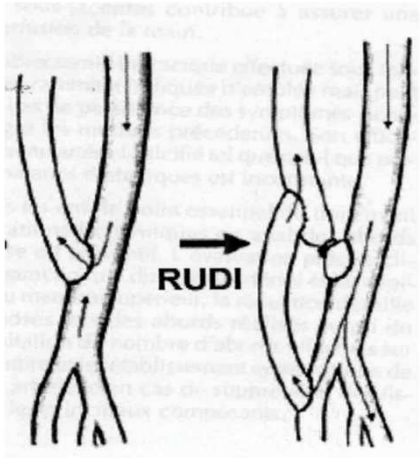

Quand ?

- FAV au pli du coude
- Hyperdébit
- Réseau artériel de l'avant-bras sain

Comment ?

- Pontage entre l'artère radiale (proximale ou distale) et le segment veineux de la FAV
- Ligature post-anastomotique de la veine
- Prothèse 5mm, saphène conservée au froid

Quel résultat ?

- Bon sur la réduction de débit
- *Risque de thrombose*

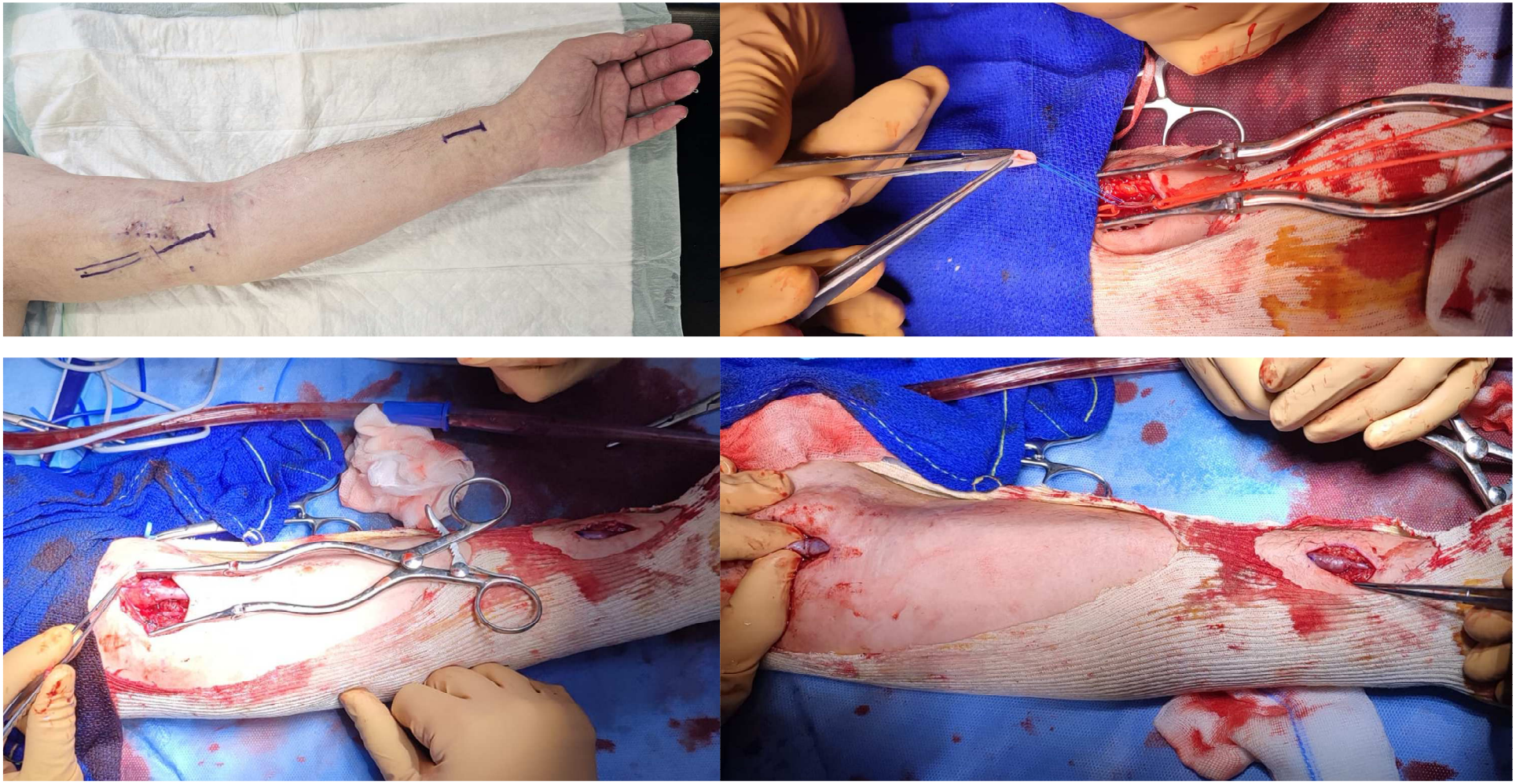

Courtesy Pr. Della Schiava

ISCHEMIES

NEUROPATHIE ICHEMIQUE MONOMELIQUE

Ischémie sensitivo-motrice douloureuse

→ **Déficit sensitifs puis parésie/paralysie, <u>dans les heures suivant la création de FAV</u>**

- Physiopath. méconnue : possible atteinte des *vasa nervorum*
- Atteinte possible des 3 nerfs de l'avant bras
- FDR : diabète, FAV brachiale
- Imprévisible



URGENCE CHIRURGICALE : LIGATURE DE FAV

Rare (0,5 à 3%) mais gravissime : 70% de séquelles

Mon algorithme : ISCHEMIE



Prévention : Pas de FAV si artérite distale sévère

Traitement :



Ligature radiale distale (Storey)

Angioplastie transluminale artérielle (ATL)



1. Prévention :
Petite anastomose
Place de la radiale/ ulnaire proximale
Pas de FAV si artérite distale sévère

2. Si normodébit :
- **ATL artérielle**
- **DRIL**

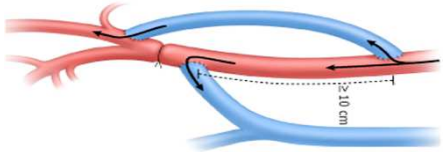

3. Si hyperdébit associé : **Banding** ou **PAVA**

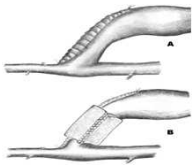

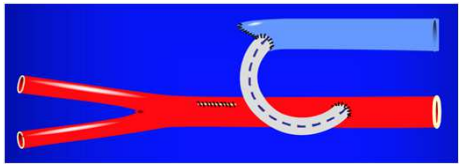

4. (RUDI avec saphène conservée au froid)