SFAV2025

Aix en provence

EST CE QUE C'EST DANGEREUX? UNE HISTOIRE DE CROÛTE

Dr MENANT Marie

Service de Chirurgie
Vasculaire et Endovasculaire

HOPITAL SAINT JOSEPH MARSEILLE

EN FAIT, CE N'EST PAS DANGEREUX…. C'EST MORTEL!

- Définitions de "croutes" :
  - Le Coeur du problème
- Etiologies
- Prise en charge
  - Prévention
  - Pré opératoire/examen clinique
  - Chirurgicale



QU'EST CE QU'UNE « CROUTE »??? PROBLÈME DE DÉFINITION

- De l'appel du néphrologue, à la rupture à domicile…
  - Trouver le bon intermédiaire
- Comment intervenir?
- Les lignes rouges

- Utiliser le terme « croute » c'est déjà
  - Ne pas statuer sur le degré d'urgence
  - Mettre en danger le patient

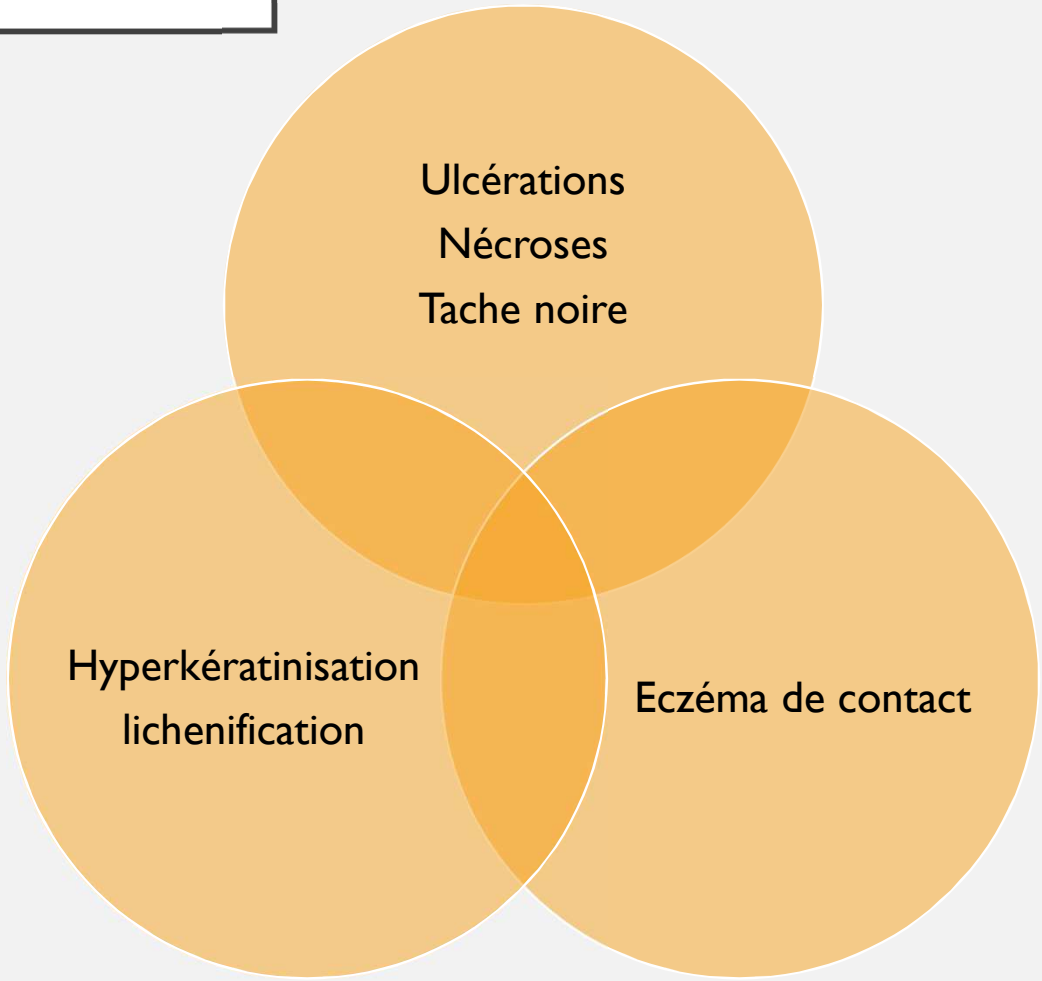

« TACHES NOIRES » ET ULCÉRATIONS : NÉCROSE DE LA PEAU **ET** DE LA VEINE





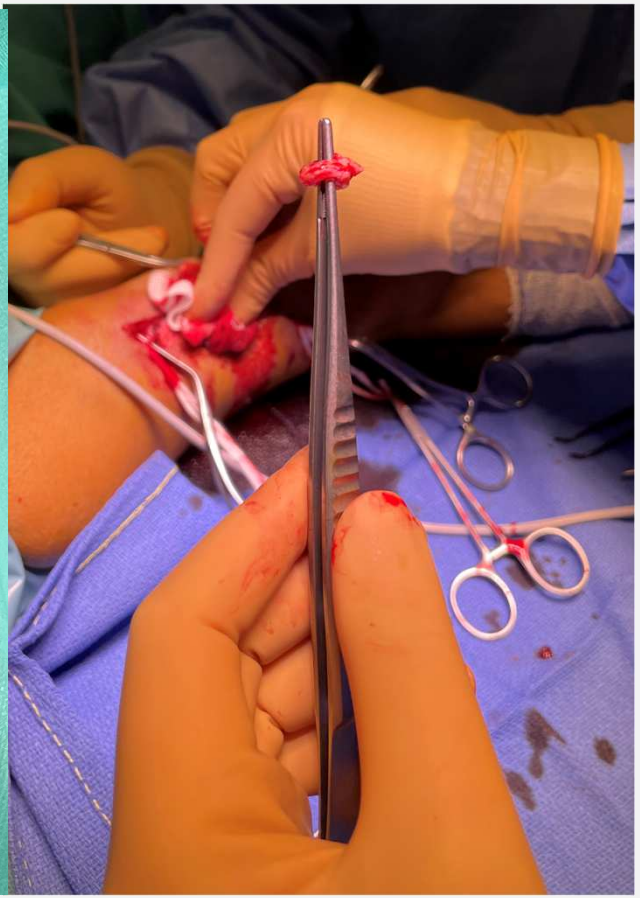

“TACHE NOIRE”



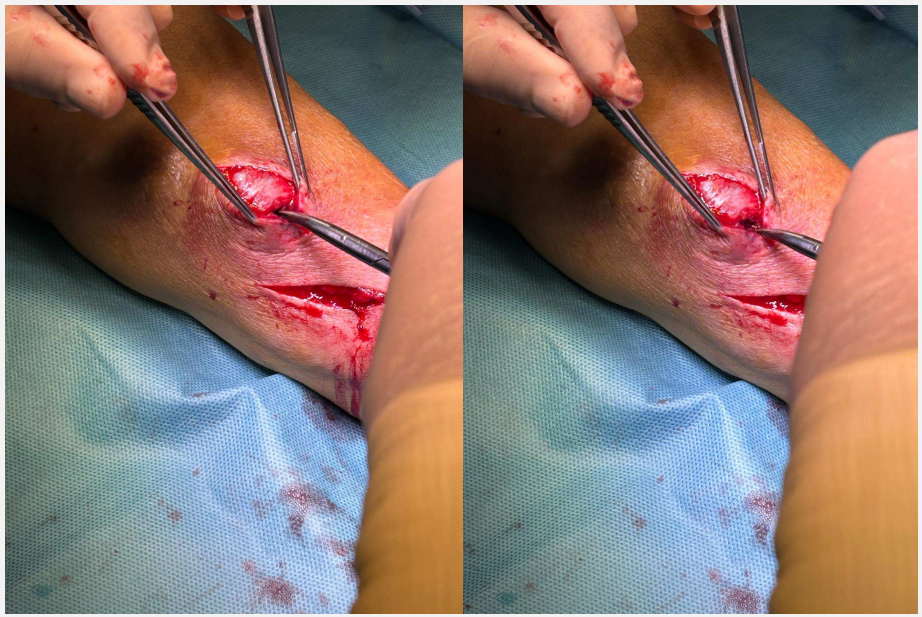

HYPERKÉRATINISATION +/- LICHENIFICATION

- Liées aux stimulations répétées de la peau
- **Ne concernent que la peau, et non la veine**
- Miment une nécrose au moment de la cicatrisation
- Sont favorisées par l'hyper débit, les hyper pressions par sténoses…
- Donc étiologies recoupent celles des ulcérations





ÉTIOLOGIES DES ULCÉRATIONS

Hyper pression :

- sténoses serrées
- hyper débit

Ponctions :

- Ponctions répétées
- Zones blanches/dômes des anévrismes
- Peau fine, désinnervée







PRISE EN CHARGE
LA PRÉVENTION

- FAV distales
- Dépister et traiter les sténoses et les hyper débits

- Modifier les points de ponction (échelles de corde)
- Piquer a la base des anévrismes
- Ne JAMAIS piquer les zones blanches

- **Formation IDE** sur la gravité
  - Alerter
  - Ponctions



PRISE EN CHARGE,
AVANT DE VOIR LE PATIENT

MES LIGNES ROUGES

- Ne pas donner d'avis sur photo
- Demander au soignant qui voit le patient de se positionner pour graduer l'urgence
- Ne pas éliminer une nécrose sur un doppler normal (sans sténose ni hyper débit)
- Ne pas penser que l'absence de troubles cognitifs, de trouble de la compréhension, de dénutrition protègent d'une rupture à domicile
- Penser à la bande semi compressive

COMMENT FAIRE LA DIFFERENCE??? ET BIEN ORIENTER LE PATIENT

L'EXAMEN CLINIQUE

- Évaluer la fav dans son ensemble :
  - Pour orientation : pulsatilité?
  - Longueur? : nécessité de mettre un cathéter? Si oui avertir le patient
- **Durée d'évolution**
- **Mobilisation de la lésion par rapport à la veine?**
- **Saignement à la compression d'aval?**
- Enlever la croute? Peut être pas….

PRISE EN CHARGE CHIRURGICALE

- Être deux
- Être en salle/table montée quand l'IDE fait la paroi
- Penser au **garrot** en place selon la localisation de la lésion

- **Résection large avec suture veineuse et cutanée en zone saine**
  - Clampage d'aval
  - Endoanévrismorraphie reconstructrice
  - Lambeau de Lingberg

- Fistulographie avec angioplastie sténose d'aval

- Pas de réparation locale, points inversants cutanés, colle…







ILLUSTRATIONS





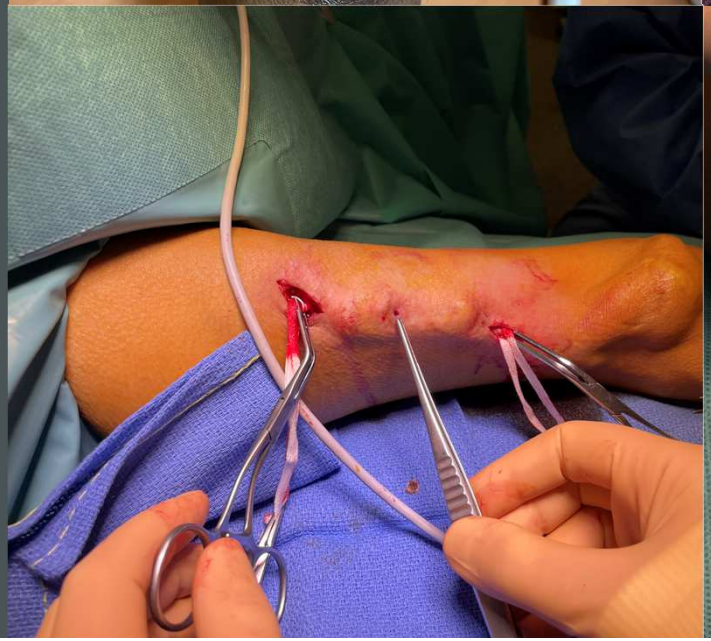



POUR CONCLURE

- Les nécroses de fav conduisent au décès des patients
- Le diagnostic d'ulcération ou de nécrose de fav reste, même avec l'expérience, très difficile à faire
- Se fixer une conduite à tenir stricte
- Les équipes de dialyse doivent être impliquées
- Prévention+++