EN ÉCHOGRAPHIE QUELLES LÉSIONS SONT DANGEREUSES ?

Gilbert FRANCO (Paris)



LÉSIONS MENAÇANTES

LESIONS MENANÇANTES

- **LA VIE**



- **LA MAIN**



- **L'ABORD**

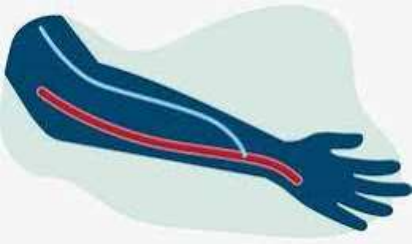



LÉSIONS MENAÇANTES ET ÉCHO-DOPPLER

Lésion	Signes clés	Risques cliniques
Sténose sévère	PSV ratio >3 débit <500 mL/min	Thrombose
Thrombose	Absence de flux Thrombus visible	Perte de l'abord
Vol Ischémique	Flux distal effondré	Trouble trophique Amputation
Hyperdébit	Débit >1,5–2 L/min	Insuffisance cardiaque Anevrysme
Anévrysme / Fx anévrysme Croutes noires	Ø>2 cm Flux tourbillonnaire	Rupture, infection ,thrombose
Infection FAV ou greffon	Collection péri-anastomotique, hypervascularisation	Sepsis Fermeture de l'abord
Lesions veineuse centrale	Stase d'amont Thrombus sur KT Reflux dans la collateralité	Thrombose Dysfonction de l'abord Odème chronique



STÉNOSE

- ✓ **VALVULAIRE**
- ✓ **HYPERPLASIE**
- ✓ **COMPRESSION EXTRINSÈQUE**
- ✓ **PLICATURE**



RM/ST PSEUDO OCCLUSIVE

RM
STENOSE FILIFORME
COMPRESSION

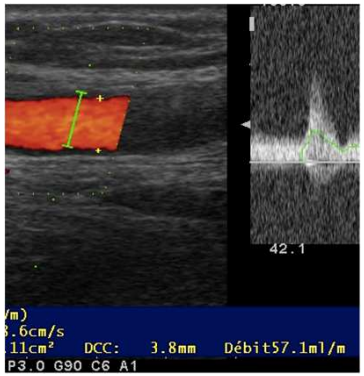

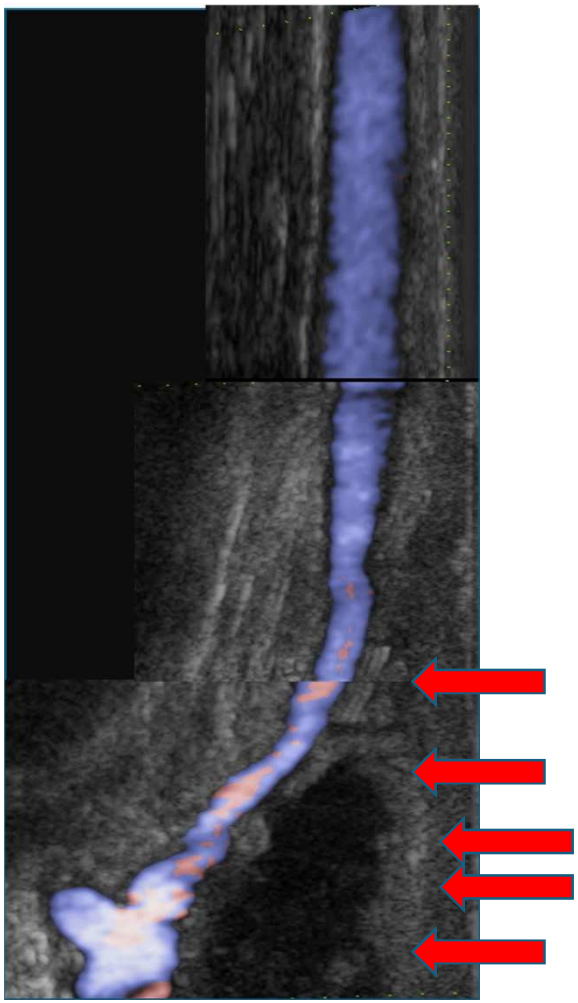



RISQUE D'OCCLUSION RAPIDE

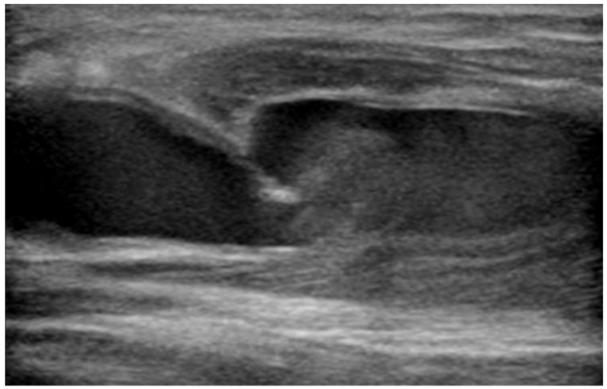



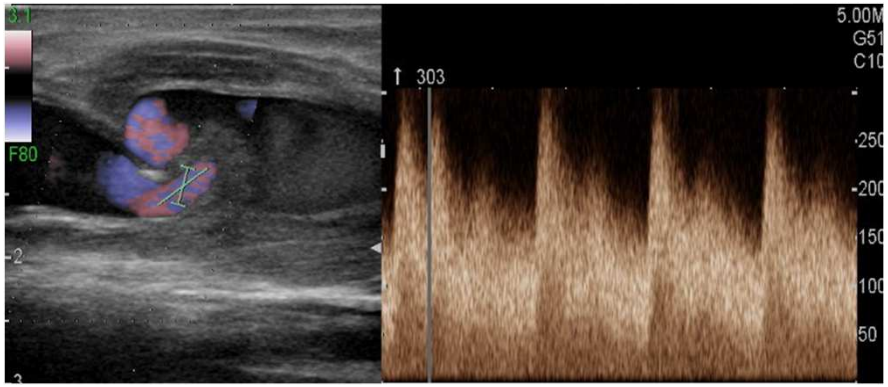

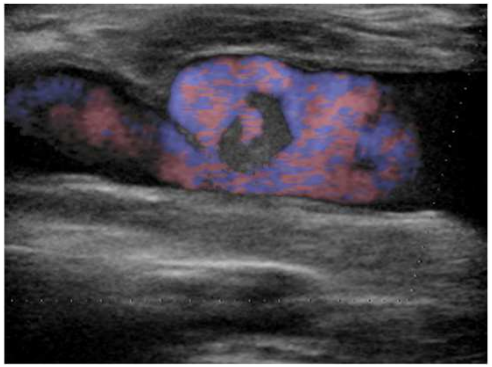

STÉNOSE ++ SUR VALVULE +THROMBUS

Ponction difficile de la stenose

28ème Congrès de la Société Francophone
Abords vasculaires pour hémodialyse
MERCREDI 18 AU VENDREDI 20 JUIN 2025
• MÉDECINE VASCULAIRE
• PÔLE INTERNES
• CHIRURGIE
• NÉPHROLOGIE
• IMAGERIE DIAGNOSTIQUE
• RADIOLOGIE INTERVENTIONNELLE
Palais des Congrès d'Aix-en-Provence
aix2025.sfav.org

STENOSE VALVULAIRE PRECOCE AVANT DIALYSE

Should we wait?

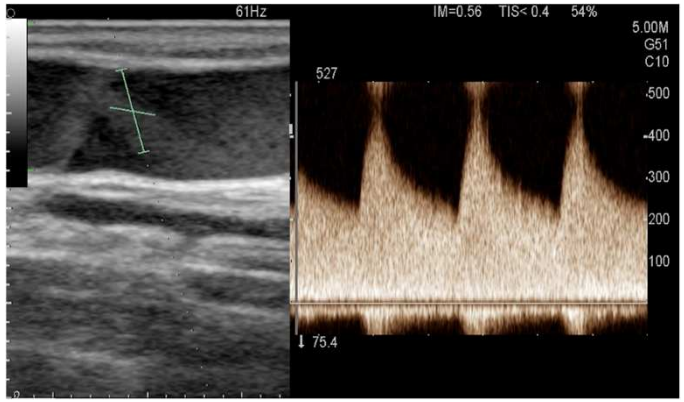

- **Non still dialysed patient**
- **Early stenotic venous segment**
- **Thin venous valves have fused together**
- **Altered hemodynamic shear stress profiles**
- **Jet lesion**
- **Increase neointimal hyperplasia**
- **Post stenotic dilatation**

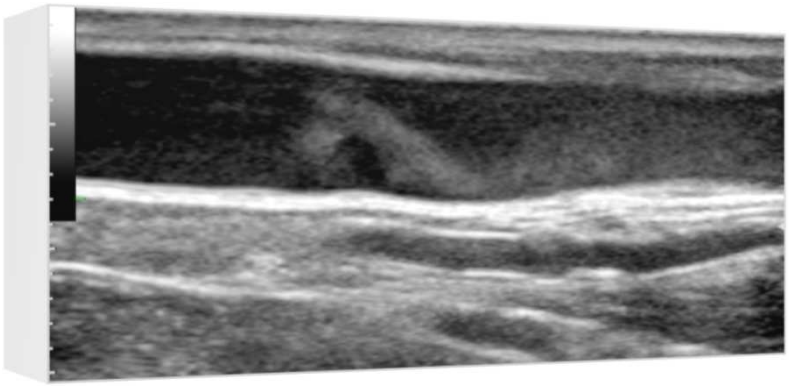

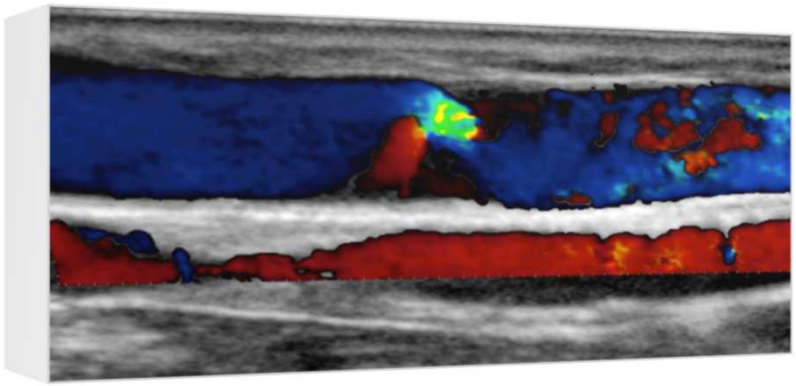

Critères de prise en charge rapide
Anévrysme ou Faux Anevrysme

Critère d'alerte	Signification clinique
Taille > 2-3 cm	Risque accrue de rupture
Croissance rapide> 5mm/mois	Instabilité pariétale
Paroi fine <2 mm Paroi hétérogène Ruture pariétale	Risque imminent de rupture
Thrombus mural	Stase ou Sepsis
Hyper Pulsatilité	Souffrance pariétale Risque de rupture imminente
Sténose serrée d'aval	Stase Flux tourbillonaire
Remaniement des parties molles Collection peri-anévrysmale	Diffusion infraclinique –sepsis Rupture couverte

RISQUE HEMORRAGIQUE VITAL

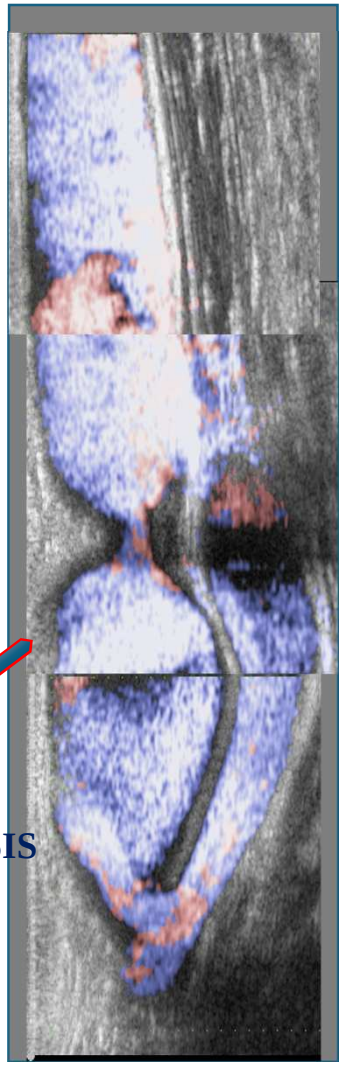

MICRO CROUTE
HYPERPRESSION
STENOSE D'AVAL
RUTURE PARIETALE
EPAISSEUR DE LA COUVERTURE < 2 mm



SKIN NECROSIS

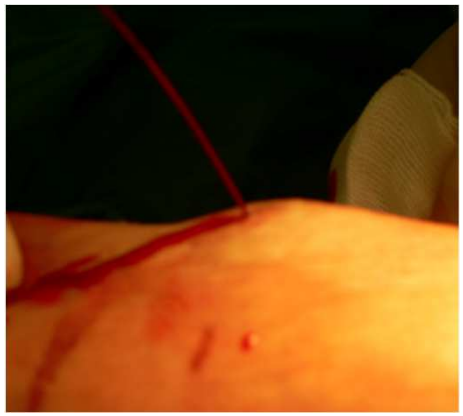



28ème Congrès de la Société Francophone de Médecine Vasculaire
Abords vasculaires pour hémodialyse
MERCREDI 18 AU VENDREDI 20 JUIN 2025
• MÉDECINE VASCULAIRE
• PÔLE INTIMES
• CHIRURGIE
• NÉPHROLOGIE
• IMAGERIE DIAGNOSTIQUE
• RADIOLOGIE INTERVENTIONNELLE
Palais des Congrès d'Aix-en-Provence
aix2025.sfav.org

COMPLICATIONS des BH

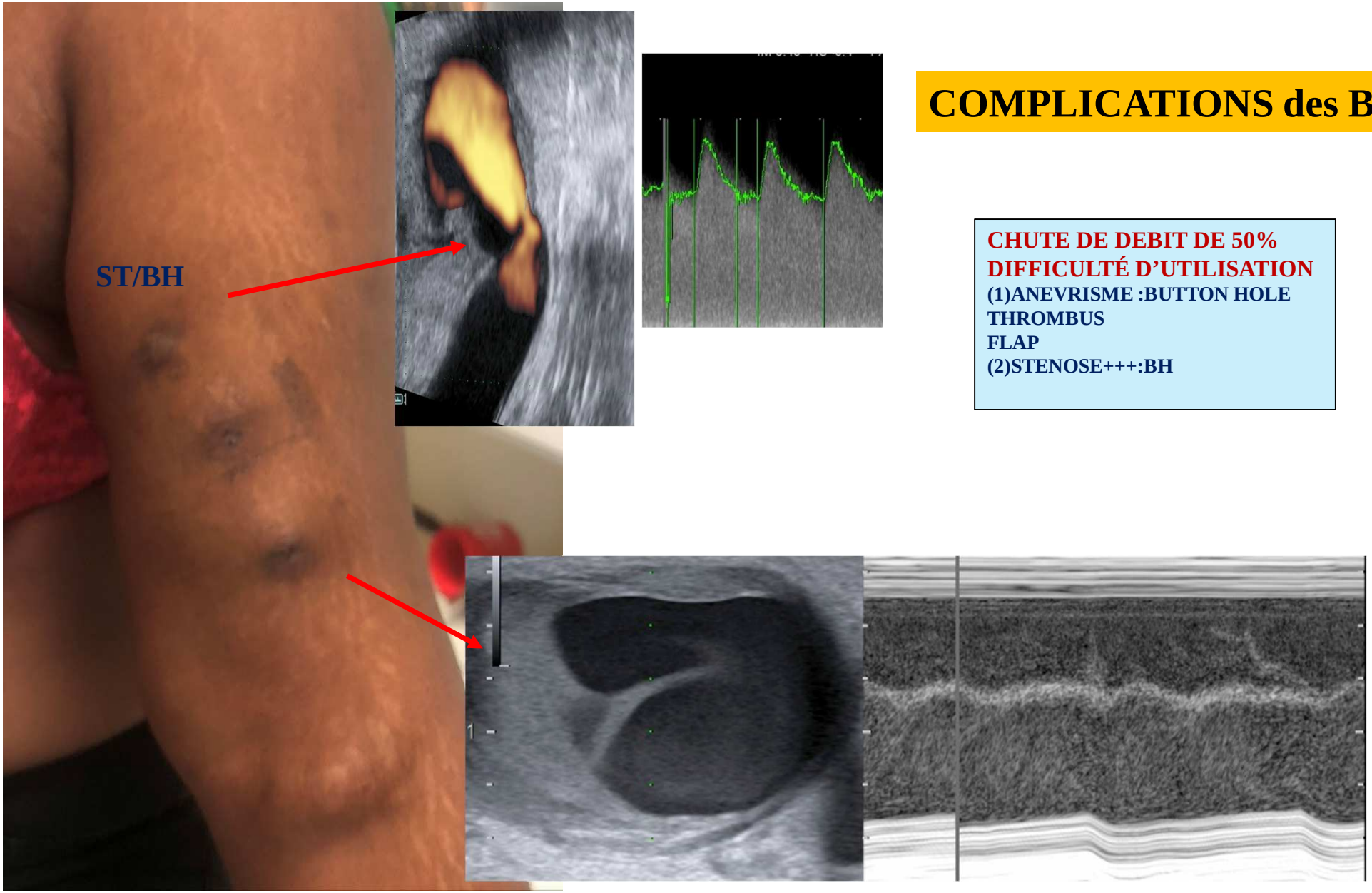

CHUTE DE DEBIT DE 50%
DIFFICULTÉ D'UTILISATION
(1)ANEVRISME :BUTTON HOLE
THROMBUS
FLAP
(2)STENOSE+++:BH

FAUX ANEVRISME VEINEUX



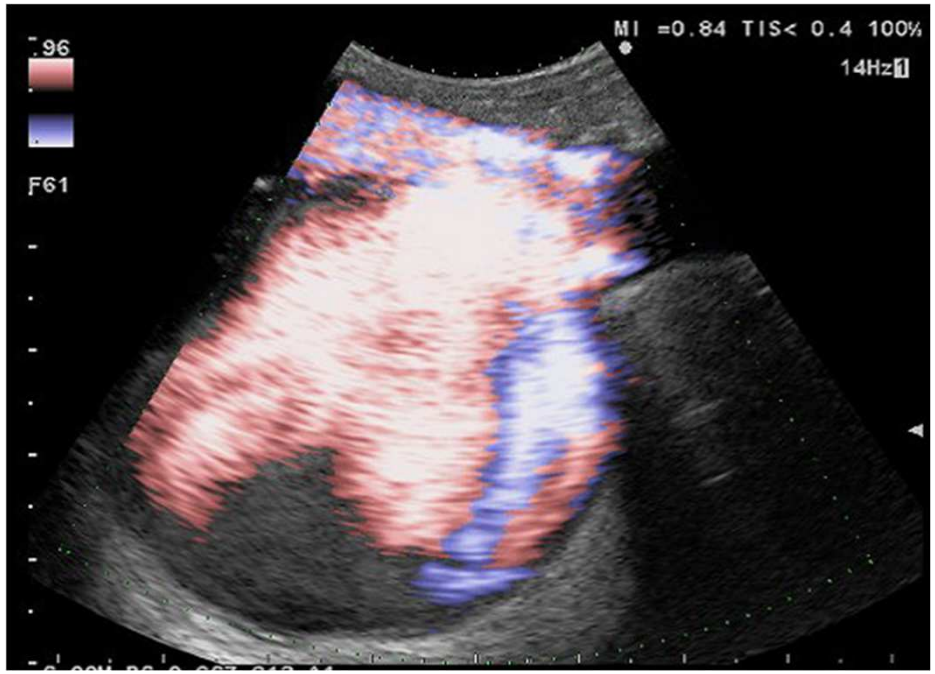

PAS DE THROMBUS
SEPTIQUE ?

FAUX ANEURYSME SUR PONCTIONS

MAUVAISE DIALYSE!!!!!!!

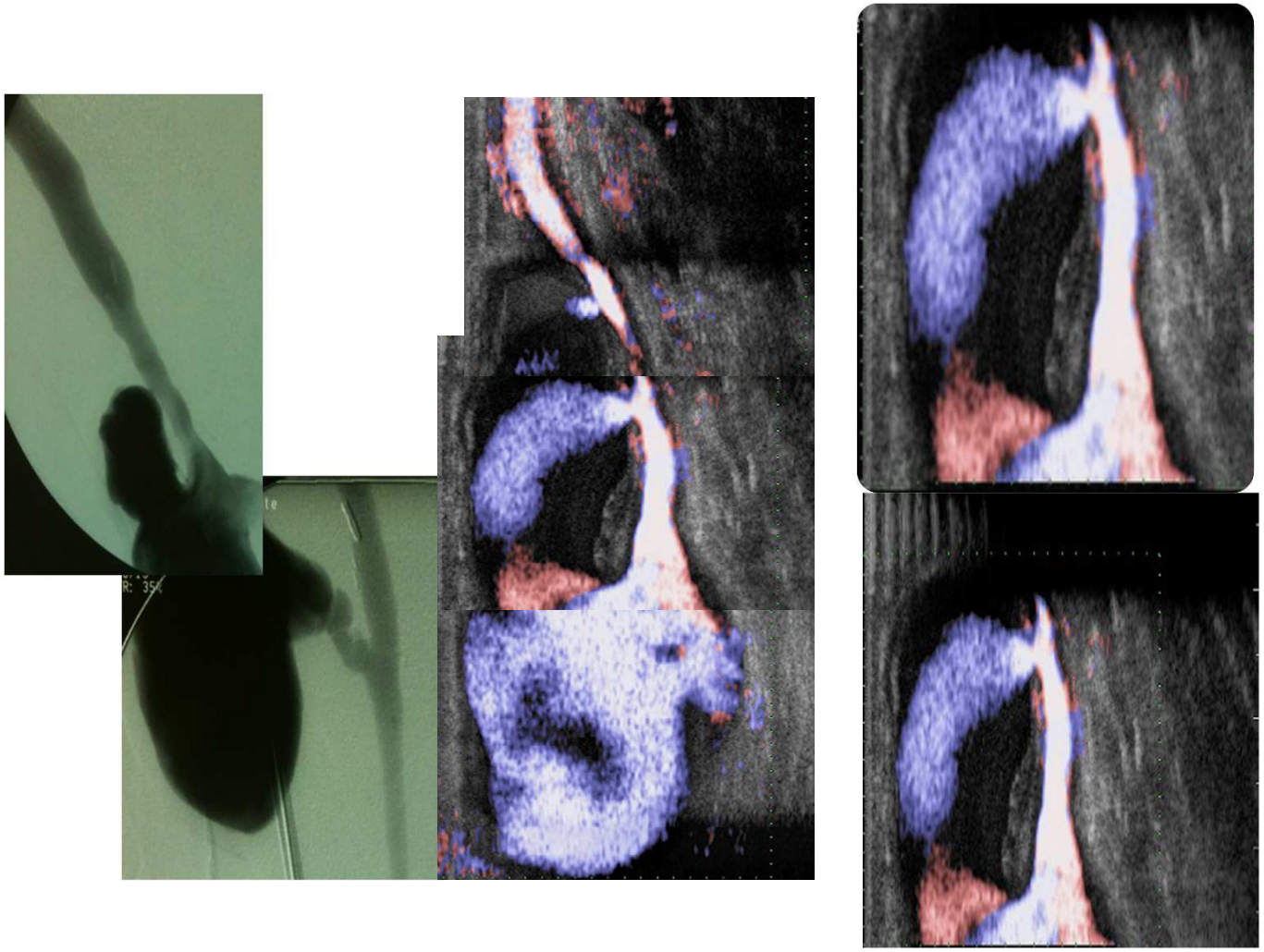



PONCTION TRANSFIXIANTE
DEFAUT DE COMPRESSION
PONCTION DE L'ARTERE

POINT DE NECROSE=URGENCE







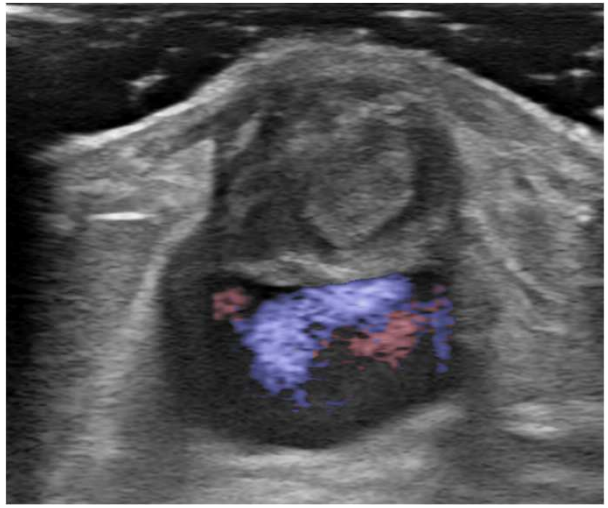

THROMBUS INTRA ANEVRISMAL
PONCTION OU UTILISATION DIFFICILEDIFFICILE

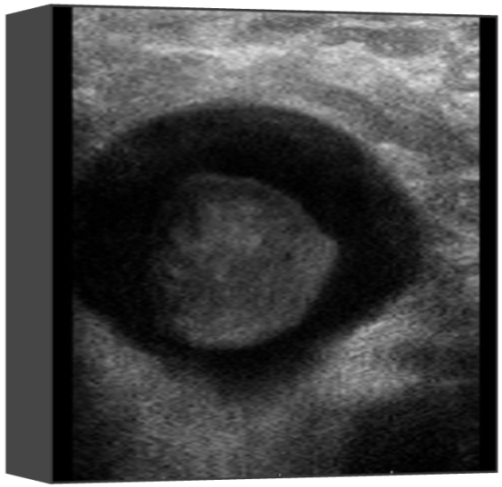

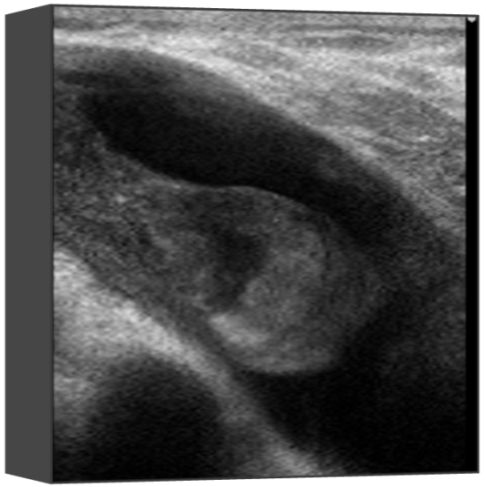

PONCTION OU UTILISATION DIFFICILEDIFFICILE

DOUBLE FAUX ANEVRISME SUR PONCTION DE GREFFON BIOPROTEC

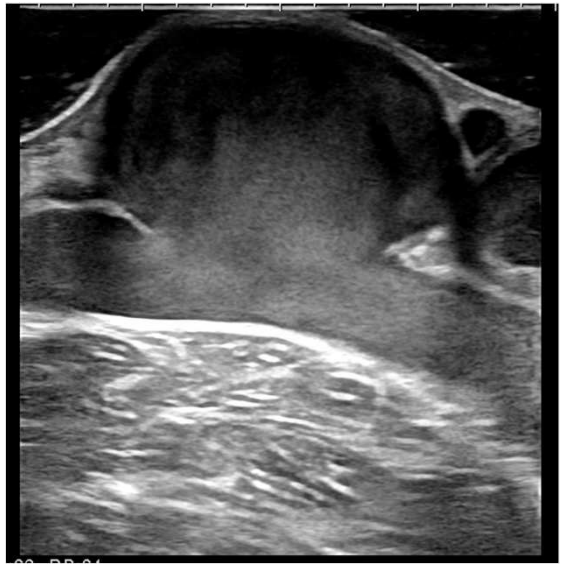

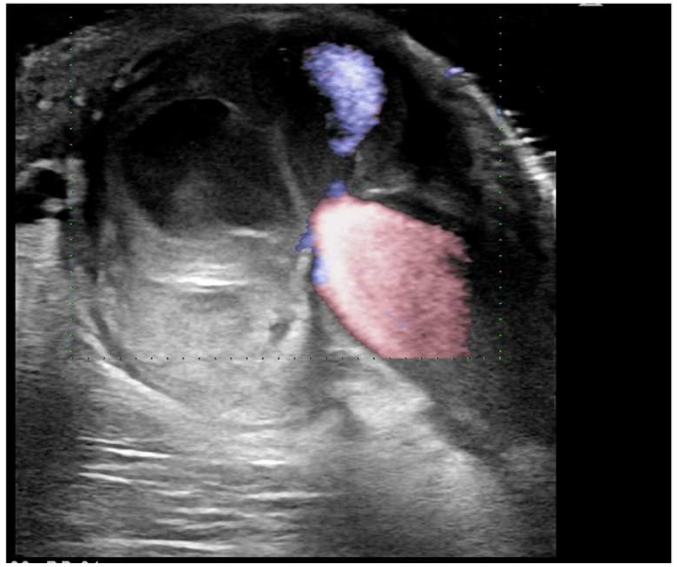

RISQUE DE RUPTURE –NEO PAROI FINE ≠ FX ANEVRISME DE PTFE
THROMBOSE INCOMPLETE DU SECOND FX ANEVRISME

PATHOLOGIES LIÉES à L’HYPERDÉBIT

HYPERDEBIT ET DEGENESRESCENCE ANEVRISMALE

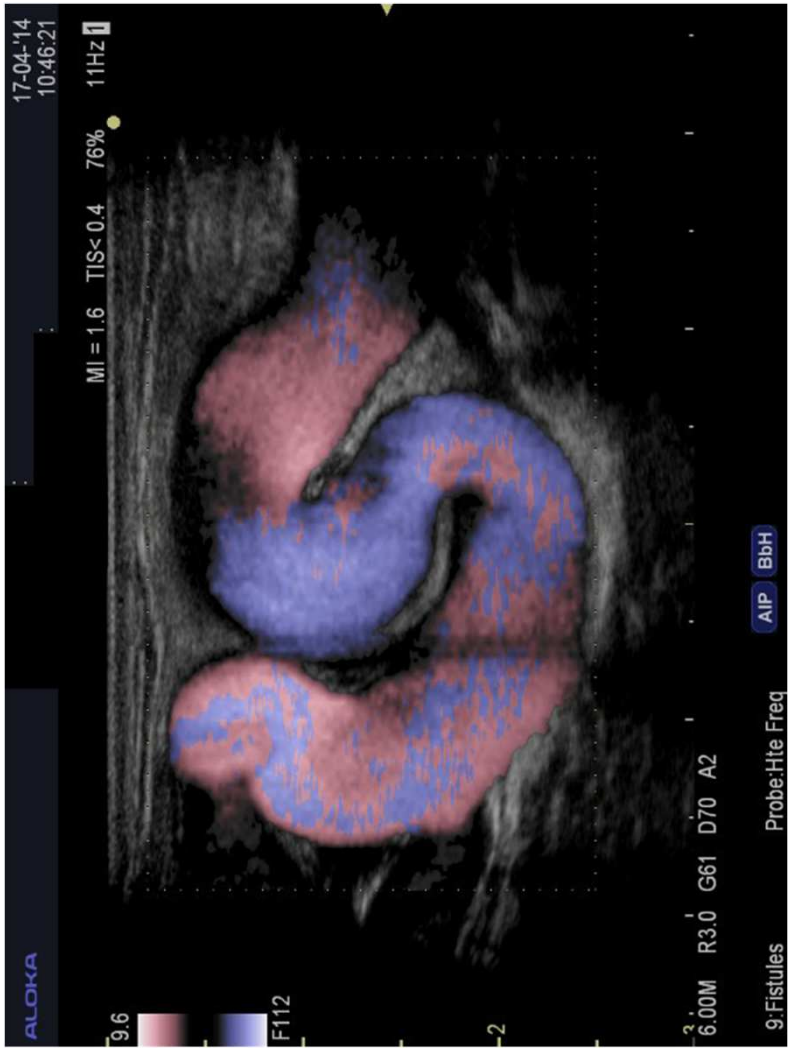

BOUCLE ECTASIANTE AH
SUR
HYPERDEBIT FAV BASILIQUE

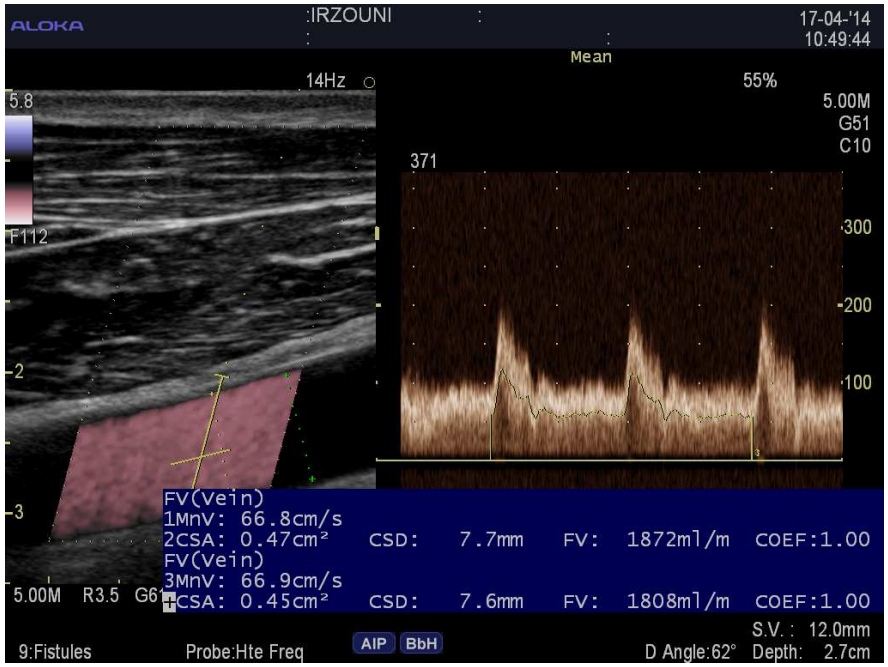

DOLICH MEGA VEINE → ANEVRISMALE

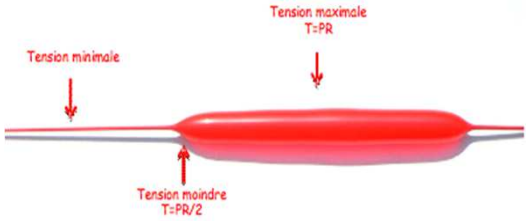



- **APANAGE DES HAUTS DEBITS**
- **EN L'ABSENCE DE THROMBUS :FONCTIONNEMENT CORRECT**
- **STENOSE FONCTIONNELLE D'AVAL :PV ++++**
- **RECIRCULATION?**
- **DEGRADATION DE LA QUALITE DE DIALYSE**



DEGENERESCENCE ANEVRISMALE ET ISCHEMIE

FAV RADIO CEPHALIQUE FERMEE en POST GREFFE HYPERDEBIT PREALABLE

ECTASIE AXILO_ HUMERALE 20 à 25 MM DE DIAMETRE

THROMBUS QUASI CIRCONFERENTIEL

ISCHEMIIE SEVERE AVEC THROMBOSE AR ET AC

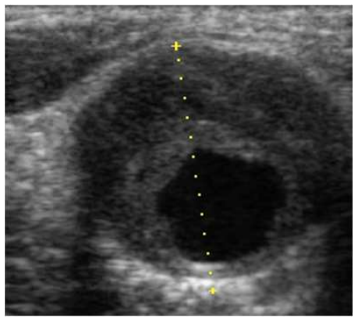

GESTION DE L'HYPERDÉBIT



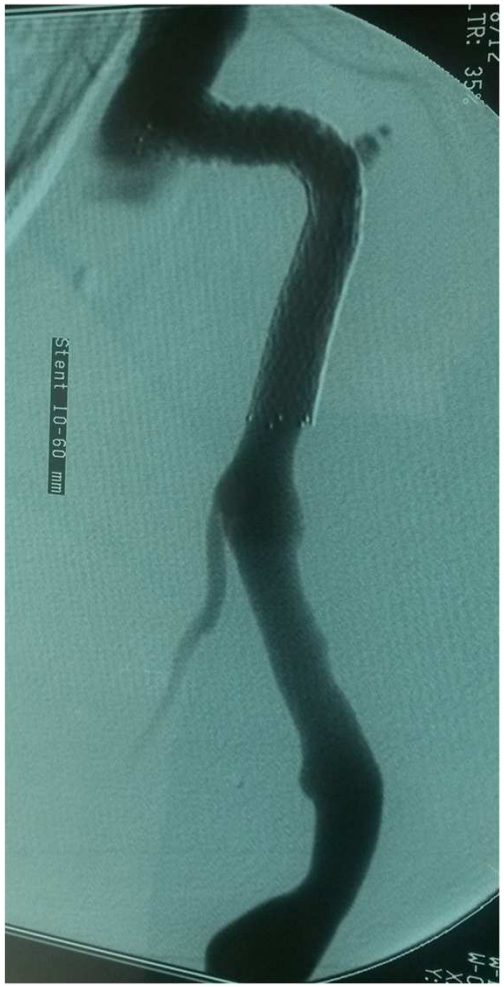

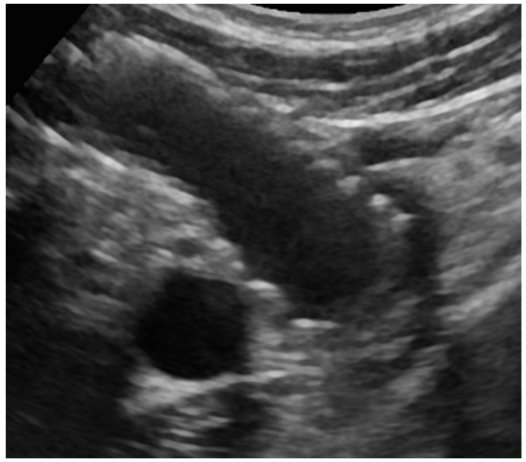

Long Plane



Transverse Plane

16 years old
BC AVF 2L /mm
Fonctional ST of Final Arch
STENT instead Flow Reduction
BV:doomed

RISQUE ISCHÉMIQUE

LESIONS DES ARTERES DE L'AVANT BRAS

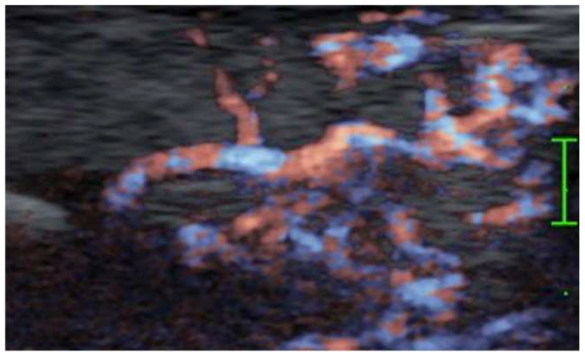





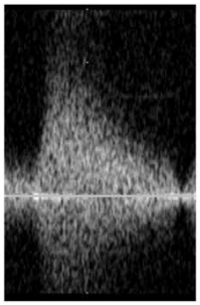

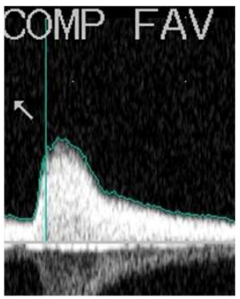

ISCHEMIE/FAV COUDE: Q°. Normal

Artère ulnaire occluse

AIO perméable

AR perfuse la main

Artère radiale proximale de flux sub normal

Sténose serrée distale



COMPRESSSION DE L'AAV:

- Dégradation persistante d'aval
- Pressions dégradées
- PAS D'ISCHEMIE CRITIQUE



Conclusion

♥ Prenons soin de nos fistules !

Les FAV sont le meilleur accès vasculaire…

Mais non sans risques de complications:

La prise en charge multidisciplinaire où la medecine vasculaire a une place majeure permet d'optimiser la longévité des FAV.

